

DICTIONARY OF OPHTHALMOLOGY

Prof. Dr SADEK AL-HILALI

Dr MOHAMMAD HIKMAT WALID



World Health Organization
Regional Office for the Eastern Mediterranean

**DICTIONARY
OF OPHTHALMOLOGY**

DICTIONARY OF OPHTHALMOLOGY

Prof. SADEK AL-HILALI

M.B. Ch. B. (Baghdad)

Dipl. Physiology (Alexandria)

Ph. D. Physiology (Birmingham, England)

King Fahd Medical Research Centre

Dr MOHAMMAD HIKMAT WALID

M.D. (Damascus)

FRCS Ireland, (Ophthalmology)

Teaching Hospital

College of Medicine & Medical Sciences

King Abdul Aziz University, Jeddah



World Health Organization
Regional Office for the Eastern Mediterranean
1993

ISBN 92-9021-139-3

The World Health Organization welcomes requests for permission to reproduce or translate its publications, in part or in full. Applications and enquiries should be addressed to the Manager, Health and Biomedical Information Programme, World Health Organization, Regional Office for the Eastern Mediterranean, P.O. Box 1517, Alexandria, Egypt, who will be glad to provide the latest information on any changes made to the text, plans for new editions, and reprints and translations already available.

©World health organization 1993

Publications of the World Health Organization enjoy copyright protection in accordance with the provisions of Protocol 2 of the Universal Copyright Convention. All rights reserved.

The designations employed and the presentation of the material in this publication do not imply the expression of any opinion whatsoever on the part of the Secretariat of the World Health Organization concerning the legal status of any country, territory, city or area or of its authorities, or concerning the delimitation of its frontiers or boundaries.

The mention of specific companies or of certain manufacturers' products does not imply that they are endorsed or recommended by the World Health Organization in preference to others of a similar nature that are not mentioned

A

A scan **A قفريسة**
 انظر (scan)

A syndrome. **A متلازمة**
 انظر (syndrome)

abacterial **لا جراثيمي**
 خالي من الجراثيم .

abaxial **مُجانب المحور**
 بعيد عن محور الجزء أو العضو أو الجسم .

abducens **١. مُبَعِد**
 ٢. **العضلة المُستقيمة الوحشية**
 (١) صفة للعضو أو العضلة التي تُبعد جزءاً أو عضواً ما عن موقعه .
 (٢) يطلق أيضاً على العضلة المستقيمة الوحشية التي تُبعد العين عن خط الوسط .

a. nerve **العَصَبُ المُبَعِد**
 انظر (nerve)

abducent **مُبَعِد**
 ما يُبعد ويطلق أحياناً على العضلة المستقيمة الوحشية .

a. colliculus **أَكِيمة المُبَعِد**
 الحذبة الكروية الصغيرة على البارزة الإنسانية للبطين الرابع عند المستوى الجسري الوسطي والتي تحيط بناوة العصب المبعد .

a. nerve **العَصَبُ المُبَعِد**
 العصب القحفي السادس الذي يغذي العضلة المستقيمة الوحشية للعين انظر (nerve)

a. nucleus **نواة المُبَعِد**
 نواة العصب المُبَعِد التي توجد في منطقة الجسر تحت جدار البطين الرابع ، انظر (nucleus)

a. oculi **مُبَعِدة المُقَلَّة**
 العضلة المستقيمة الوحشية للعين .

a. palsy **شلل المُبَعِدَة**
 شلل العضلة المستقيمة الوحشية بسبب مرض يصيبها أو يصيب العصب المُبَعِد المغذي لها .

a. paresis **خَرَزَلُ المُبَعِد**
 شلل بسيط أو جزئي في العضلة المستقيمة الوحشية .

abduct **يُبَعِد**
 يُبعد عن المستوى الناصف أو عن المحور البصري .

abduction **تُبَعِيد**
 إبعاد العين أفقياً عن المستوى الناصف أو عن المحور البصري .

abductor **مُبَعِد**
 ما يبعد عن المستوى الناصف أو عن المحور البصري ويطلق عادة على العضلة المستقيمة الوحشية للعين أو على العصب المبعد المغذي لها .

aberrant **زائغ**
 ضال أو منحرف عن موقعه أو مساره السوي الطبيعي .

aberration

زَيْغٌ
(١) انحراف عن المسار أو الموقع الطبيعي .
(٢) تباين انكسار الأشعة الضوئية المختلفة المارة خلال العدسة وعدم تطابق بؤرها فتتولد صورة مشوشة لها .

chromatic a.

زَيْغٌ لَوْنِيّ
تباين في انكسار الأشعة الضوئية المختلفة المارة خلال العدسة فتتولد حالة ضوئية ملونة حوالي الصورة المكونة .

curvature a.

زَيْغٌ إِِنْجِنَائِيّ
زيغ يتسبب عن سوء انحناء العدسة .

dioptric a.

زَيْغٌ كُرْوِيّ
زيغ كروي انظر (= spherical a.)

distantial a.

زَيْغٌ بُعْدِيّ
تضيب الرؤية للمسافات البعيدة .

lateral chromatic a.

زَيْغٌ لَوْنِيّ وَحْتِيّ
تباين درجات تكبير أقسام صورة الجسم المنظور لتباين مواقع بؤر مختلف الأمواج الضوئية المتباينة الأطوال فتتشوه صورة الجسم المرئي .

longitudinal chromatic a.

زَيْغٌ لَوْنِيّ طَوَّلِيّ
تباين مواقع بؤر أجزاء صورة الجسم المنظور لاختلاف درجات إنكسار الموجات الضوئية المارة خلال العدسة .

meridional a.

زَيْغٌ زَوَالِيّ
تباين إنكسار الأشعة الضوئية المارة خلال العدسة لاختلاف درجات انكسار مختلف أقسام خطوط زوايا المقلّة .

negative spherical a.

زَيْغٌ كُرْوِيّ سَلْبِيّ
زيغ كروي تكون فيه شدة انكسار مركز العدسة أكثر من شدة انكسار محيطها .

positive spherical a.

زَيْغٌ كُرْوِيّ مُوجِب
زيغ كروي تكون فيه شدة انكسار مركز العدسة أقل من شدة انكسار محيطها .

spherical a.

زَيْغٌ كُرْوِيّ
زيغ انكساري وحيد اللون في عدسة يركز قسامها المركزي والمحيطي في نقاط متباينة على طول محورها .

zonal a.

زَيْغٌ مُنطَلَقِيّ
انكسار غير متساوٍ للضوء المار خلال مختلف مناطق العدسة فتتباير أشعته في بؤر متفاوتة الأبعاد عنها .

aberrometer

مِقْيَاسُ الزَيْغِ
آلة قياس درجات زيغ العدسات .

abexterio

مِنَ الْخَارِجِ
إجراء قطع جراحي في العين من الخارج للداخل .

abinterno

مِنَ الدَّخْلِ
إجراء قطع جراحي في العين من الداخل للخارج .

abiotrophy

ضُمُورٌ حَيَوِيّ
ضمور تدريجي لحيوية بعض الأنسجة أو الأعضاء بسبب غير معروف .

retinal a.

ضُمُورُ الشَّبَكِيَّةِ الحَيَوِيّ
ضمور الشبكية التدريجي بسبب أحد الأمراض العديدة التي قد تصيبها .

ablatio retinae

إِفْصَالُ الشَّبَكِيَّةِ
انظر (= retinal detachment)

١. انفصال ٢. إجْتِنَاث ٣. اِقْتِطَاعُ
انفصال جزء من عضو أو اجتنائه أو اقتطاعه جراحياً .

ablepharia

إِعْدَامُ الجَفْنِ ، المَرَطِ
انعدام الجفن أو صغره خلقياً .

ablepharon

إِعْدَامُ الجَفْنِ ، المَرَطِ
انظر (= ablepharia)

ablepharous

عَدِيمُ الجَفْنِ ، أَمْرَطِ
عديم الجفن أو صغيره خلقياً .

ablephary

إِعْدَامُ الجَفْنِ ، المَرَطِ
انظر (= ablepharia)

ablepsia

عَمَى
ضعف البصر أو فقدانه تماماً

ablepsy عَمَى

(= aplesia) انظر

abnormal شاذ ، غير سوي

مخالف للسوي أو للبنية أو الموقع أو الحالة أو السلوك أو الوظيفة أو القواعد الطبيعية السوية .

a. retinal correspondence

تَنَاسُبٌ شَبَكَوِيٌّ شَاذٌ

عدم تناظر النقاط الحسية المتقارنة في شبكيتي العينين مما يولد إدراك صورتين غير متطابقتين .

abnormality شذوذ

(١) حالة أو صفة عدم السواء .

(٢) شوه أو تشوه .

abrasio cornea سَخَجُ القَرْنِيَّةِ

(= corneal abrasion)

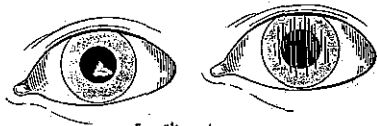
انظر (abrasion)

abrasion سَخَج

(١) منطقة من الجسم نزع عنها جلدها أو غشائها الخاطي بطريقة آلية شاذة فجرحت .

(٢) إزالة بنية أو مادة من جزء من الجسم (كالجلد أو الأسنان) بعامل آلي شاذ .

(٣) الجرح الذي يتولد عن مثل هذه الأزالة .



سحجات القرنية

corneal a. سَخَجُ القَرْنِيَّةِ

بلى وزوال الطبقات السطحية للقرنية .

abscess خُراج ، خُراجة

تجمع قيحي في موضع تلف بعض الأنسجة وتفسخها وغالباً ما يكون بسبب إصابة جرثومية .

corneal a. خُراجُ القَرْنِيَّةِ

تلف بعض أنسجة القرنية وتجمع القيح فيها .

lacrimal a. خُراجُ الكيسِ الدَمْعِيِّ

تجمع القيح في الكيس الدمعي .

orbital a. خُراجُ الحِجَاجِ

تجمع القيح في الحجاج .

periorbital a. خُراجُ حَولِ الحِجَاجِ

تجمع القيح حول الحجاج .

vitreous a. خُراجُ الرِجَاجِيِّ

تجمع القيح في الخلط الزجاجي .

absence, canaliculus العِدَامُ القَنِيَّةِ

عدم تكون القنية الدمعية خلقياً .

absence, iris (= aniredia)

العِدَامُ القَرَحِيَّةِ

عدم تكون القرحة خلقياً .

absolute dark thershold

عَتَبَةُ الظلامِ المُطلَقةِ

أقل طاقة ضوئية يوجب توفرها كي تتمكن العين من الرؤية فيها .

absolute hyperopia

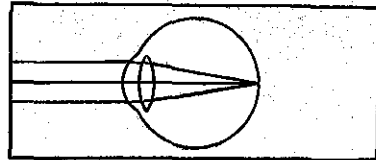
مُدُّ البَصَرِ المُطلَقِ

مد البصر الذي لا تتمكن العين المجردة من التغلب عليه وتعويضه من دون استعمال عدسات محدبة .

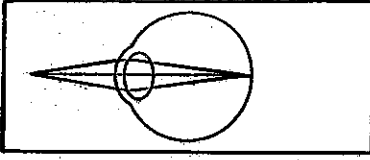
accident حَادِثَةٌ ، طَارِئَةٌ ، غَارِضٌ

حادثة غير متوقعة وخاصة عندما تكون ضارة أو اختلاط أو تطور غير متوقع في سير المرض .

تكيف العين للنظر القريب



تتركز صورة الجسم المرئي عن بعد على النقطة البؤرية في شبكية العين عند ارتخاء العضلة الهدبية وبذا يقل تحدب العدسة



عند النظر إلى الأجسام القريبة تقلص العضلة الهدبية فيزداد تحدب العدسة وتتركز صورة الجسم المرئي على النقطة البؤرية للشبكية

accommodation تَكْيِيفٌ ، مُطَابَقَةٌ

احكام العين للرؤية للمسافات المختلفة والذي يتم بتغيير شدة تقلص العضلة الهدبية وتحدب عدسة العين .

absolute a. تَكْيِيفٌ مُطْلَقٌ

تكيف أي من العينين بمعزل عن العين الثانية .

amplitude of a. مَدَى التَكْيِيفِ

مدى التكيف للرؤية القريبة ومدى قدرة العين على التركيز للقريب ويتضاعل ذلك قدم العمر ويقاس هذا المدى بالدايوتري .

a. asthenopia وَهْنُ التَكْيِيفِ

انظر (asthenopia) .

binocular a. تَكْيِيفُ العَيْنَيْنِ

تكيف العينين المتناسق وتقاربهما عند الرؤية القريبة .

excessive a. تَكْيِيفٌ مُفْرَطٌ

تكيف العين المفرط الذي يزيد عن الحد السوي .

eye a. تَكْيِيفُ العَيْنِ

مجموعة التغيرات التي تتم في العين عند إحكام وظائفها سواء للرؤية القريبة أو لمختلف شدات الضوء .

near point a. التَكْيِيفُ للرؤية القريبة

تكيف العينين للرؤية القريبة والذي يتم بتحدب عدستيهما وتضييق حدقتيهما وتقاربهما .

negative a. تَكْيِيفٌ سَلْبِيٌّ

تكيف العين للرؤية البعيدة الذي يتم

بارتخاء العضلة الهدبية مما يقلل تحدب عدستها مع اتساع الحدقة وتباعد العينين .

ocular a. تَكْيِيفُ العَيْنِ

انظر (= eye a.)

a. paralysis شَلْلُ التَكْيِيفِ

شلل تكيف العين الذي يتسبب عادة عن شلل عضلتها الهدبية .

positive a. تَكْيِيفٌ مُوجِبٌ

تكيف العين للرؤية القريبة الذي يتم بتقلص العضلة الهدبية وزيادة تحدب عدستها وتقارب العينين .

a. pupillary reflex

مُنْعَكِسُ الحَدَقَةِ التَكْيِيفِي

تضييق حدقة العين انعكاسياً عند تكيفها للرؤية القريبة .

a. range مَدَى التَكْيِيفِ

مدى مقدرة العين على التكيف ويقاس بالسنتيمترات من أقرب نقطة إلى أبعد نقطة يمكنها أن تراها بوضوح عند التكيف .

a. reflex مُنْعَكِسُ التَكْيِيفِ

انظر (reflex)

relative a. تَكْيِيفٌ نِسْبِيٌّ

أقصى ما يمكن للعينين من التكيف عندما تكونا في وضع تقاربي ثابت .

a. spasm تَشَنُّجُ التَكْيِيفِ

تشنج العضلة الهدبية مما يولد تكيفاً مفرطاً للرؤية القريبة .

subnormal a. تَكْيِيفٌ دُونَ السَّوِيِّ

تكيف ناقص وغير كاف للرؤية الجلية الواضحة .

Ac/A ratio نِسْبَةُ التَقَارُبِ التَكْيِيفِيِّ/للتَكْيِيفِ

النسبة بين التقارب المولد عن التكيف (مقاساً بالكسريات المشورية) وبين التكيف (مقاساً بالكسريات) .

accommodation – convergence ratio (Ac/c ratio)

نسبة التقارب للتكيف

هي النسبة بين مدى تقارب العينين الذي يتولد عند التكيف إلى درجة التكيف مقاساً بالدايوتري .

accommodative asthenopia

وَهْنُ البَصَرِ التَّكْيُفِيِّ

انظر (asthenopia)

accommodative esotropia

حَوَلٌ إِسْمِيٌّ تَكْيُفِيٌّ

انظر (esotropia)

accommodative reflex

مُنْعَكْسُ الرُّؤْيَةِ القَرِيْبَةِ

انظر (reflex) (= near point reflex)

accommodative target

هَدَفُ التَّكْيُفِ

الهدف الذي تتكيف له العين لئلا يتراه بوضوح .

accommodative vergence

تَجَالِحُ تَكْيُفِيٌّ

حركة العينين سواء بتقاربهما أو تباعدهما عند تكيفهما للرؤية لختلف المسافات .

acetylcholine

أَسِيْتِيلُ كُوْلِين

ناقلة كيميائية تفرزها نهايات الأعصاب كولينية الفعل وتقوم بدور وظيفي في نقل الدفعات العصبية عبر الكثير من التشابكات العصبية والاتصالات العصبية العضلية والعصبية الغدية كما أنها تحفز المستقبلات الكولينية (اللاودية وبعض الودية) وتضيق حدقة العين .

achalasia

اللازِتْحَالِيَّة

عدم ارتخاء العضلات للمساء .

ache

وَجَع

ألم مستمر وثابت عادة .

achloropsia

عَمَى الأَخْضَر

عدم القدرة على رؤية اللون الأخضر .

١. عديم اللون ٢. عمى الألوان achromat

(١) عدسة شبيبة لا لونية .

(٢) شخص لا يتمكن من التفريق بين الألوان فيراها كلها بألوان رمادية تتراوح في شدتها بين الأسود والأبيض وقد يتمكن من تفريق بعض الألوان عند زيادة شدة الضوء .

achromate (= monochromate)

أَعْمَى الإلْوَان

شخص لا يتمكن من التفريق بين الألوان فيراها كلها بأعماق رمادية مختلفة الشدة .

achromatic lens عَدْسَةٌ لَآ لَوْنِيَّة

انظر (lens)

achromatic threshold

عَتَبَةُ الرُّؤْيَةِ اللَوْنِيَّةِ

أدنى شدة ضوئية تتمكن عندها العين من رؤية الألوان فإذا ما قلت شدتها عن ذلك تبصر العين رؤية لا لونية .

achromatism الرُّؤْيَةُ اللَّأَلَوْنِيَّةُ

رؤية الأجسام من دون لون إذ أنها ترى كلها بلون رمادي يختلف في شدته من الأبيض حتى الأسود .

achromatopia الرُّؤْيَةُ اللَّأَلَوْنِيَّةُ

انظر (= monochromatism)

achromatopic أَعْمَى الإلْوَان

المصاب بالرؤية اللالونية .

achromatopsia الرُّؤْيَةُ اللَّأَلَوْنِيَّةُ

انظر (= monochromatism)

congenital a.

الرُّؤْيَةُ اللَّأَلَوْنِيَّةُ الخَلْقِيَّةُ

achromia اللالِصْبِغِيَّةُ ، نُصُولٌ

انعدام الصبغة في الجزء المنصبغ عادة .

congenital a. البَرَصُ ، مَهَقٌ

انظر (= albinism)

acid burns حُرُوقٌ بِالْحَامِضِ

انظر (burn)

acne عُدَّة

التهاب يصيب الوحدات الشعرية الزهمية في الجلد .

a. rosacea (= rosacea)**عُدَّ وَرْدِيّ**

مرض مزمن يتوضع على الأنف والجبهة والحدين ويولد احمراراً وحطاطات وبثرات شبيهة بالعد مع التهاب الأَجفان والملتحمة .

acorea**الْعِدَامُ الْحَدَقَةُ**

انعدام الحدقة في إحدى العينين أو في كليهما خلقياً .

acuity, central visual**حَدَّةُ الْإِبْصَارِ الْمَرْكَزِيّ**

وضوح الرؤية في المنطقة المركزية من العين .

acuity, visual**حَدَّةُ الْإِبْصَارِ**

وضوح الرؤية وهي أهم مقياس سريري لوظيفة البصر ويعبر عنها بعدد نسبي يقارن بين حدة إبصار الفرد مع إبصار شخص سوي ذو رؤية معيارية ويعبر عنها بشكل كسري $\frac{1}{p}$ مقاسة بالأمتار أو $\frac{20}{p}$ مقاسة بالأقدام .

acute**حَادٍ**

(١) ما يتصف ببداية مفاجئة وتطور سريع وقصر وأعراض واضحة .
(٢) شديد ومفاجيء كالأم الحاد .
(٣) آلة دقيقة النهاية أو الحافات .

adaptation**تَلَاؤُم**

(١) مواعمة العين وإحكامها حسب منبهات المحيط وخصوصاً تغيير حساسية شبكيتها لمختلف شدد الضوء .
(٢) التناقص المستمر في حساسية العين للمنبه عند دوام تعرضها له .
(٣) تغير سلوك ووظائف وبنیان الكائن الحي عند تعرضه الطويل لبيئة ثابتة .

color a.**التَلَاؤُم لِلْوَن**

(١) قابلية الشبكية على تغيير حساسيتها وقابليتها على التمييز بين ألوان الطيف وشدادها .

(٢) تضاؤل إدراك العين للألوان عند

التنبه الطويل فتبدو بعد ذلك أقل سطوعاً وتبته للناظر .

dark a.**التَلَاؤُم لِلظَّلَام**

قابلية العين على زيادة حساسيتها لرؤية الضوء الضعيف في الظلام والذي يتم بزيادة حساسية عصيات الشبكية .

light a.**التَلَاؤُم لِلضَّوْء**

قابلية الشبكية على التقليل من حساسيتها للضوء عند تعرضها للضوء الشديد والذي يتم بتنبه مخاريطها .

photopic a.**التَلَاؤُم لِلضَّوْء**

انظر (= light a.)

retinal a.**تَلَاؤُم الشَّبَكِيَّة**

تلاؤم الشبكية لمختلف شداد الضوء الساقط عليها .

scotopic a.**التَلَاؤُم لِلظَّلَام**

انظر (= dark a.)

add, addition**الإِضَافَة**

مقدار قوة العدسة التي تضاف إلى عدسة رؤية المسافات كي تحولها إلى عدسة قراءة .

adduction**تَقْرِيْب**

حركة العينين أفقياً نحو الخط الناصف .

adductor**المُقَرَّبَة**

العضلة التي تقرب العين إلى الخط الناصف وهي العضلة المستقيمة الأنسية .

A - dellen**وهْدَة أ**

قرحة تتكون على حافة القرنية أحياناً بعد إجراء عملية الحول وتقع عادة على الجهة التي قطعت عندها العضلة وتنتج عن تجفاف موضعي في القرنية .

adenocarcinoma**سَرَطَانَة عُذَيَّة**

سرطانة تتكون من أنسجة غدوية أو ورم تظهر فيه أنسجة غدوية .

ciliary body a.**سَرَطَانَة الْجِسْمِ الْهَدِيّ الْعُدِّيَّة****lacrimal gland a.****سَرَطَانَة الْغُدَّة الدَّمْعِيَّة الْعُدِّيَّة**

adenoma غُدُوم ، وَرَمٌ غُدِّي
ورم ظهاري حميد يتكون من بنية غدية أو يتولد من خلايا غدية .

Fuch's a. غُدُوم فُوح
غُدوم لا وعائي حميد يتكون من ظهارة الهدبي اللاصغية ويتوضع عادة على حافة الجسم الهدبي .

pituitary a. غُدُوم النخَامِي
غُدوم حميد في النخامى يمكن أن يضغط على التصالبة البصرية ويؤدي إلى عمى صدغي .

sebaceous a. غُدُوم زُهْمِي
عقيدات أو حطاطات وعائية صفراء صغيرة تظهر في وسط الوجه وتنمو من الغدد الزهمية .

adenovirus فيرُوس غُدِّي
واحد من مجموعة فيروسات الدنا التي تولد أمراض اللتحممة والجهاز التنفسي .

adherent leukoma غَفَاءَةُ القَرْنِيَّةِ المُلتصِقة
انظر (leukoma)

adhesion اِلْتِصَاق
اتصال وثيق بين سطوح أجسام متجاورة سواء كان ذلك لتجاذب جزيئاتها أو لتولد أربطة ليفية بينها تربطها ببعضها .

Adie's pupil حَدَقَةُ أَدِي
انظر (pupil)

adjustable sutures عُزْرَاتٌ تَحْكُمِيَّةٌ
انظر (suture)

adjustment إِحْكَامٌ
(١) إعادة ترتيب الأجزاء أو الوظائف استجابة لتغير الظروف المحيطة .

(٢) تصليح وتحوير الحالات أو الوظائف المنحرفة وإعادتها إلى حالتها الطبيعية السوية بعد تغييرها لسبب ما .

adnexa bulbi تَوَابِعُ العَيْنِ
انظر (= adnexa oculi)

adnexa oculi تَوَابِعُ العَيْنِ
وهي تشمل اللتحممة والغدة والقناتين الدمعيتين والكيس الدمعي والأجضان والحاجبين وعضلات العين الخارجية .

adrenaline (= epinephrine) الأَدْرِينَالِينُ (إبيِنيفرين)
هرمون يفرزه ويخزنه لب الغدة الكظرية وهو محفز للمستقبلات الودية الأدرينالية الفعل فيوسع حدقة العين ويستعمل كعلاج في الزرق المزمن .

adrenergic blocking agents مُحَصِّرَاتُ الفِعْلِ الأَدْرِينَالِيِّ
عوامل كيميائية تحصر عمل الهرمونات والكيميائيات الأدرينالية الفعل وتبطل عملها على المستقبلات الأدرينالية ومنها الداى بينامين والداى كلوراز وبروترينول .

adrenergic stimulating agents مُتَبِهَاتُ الفِعْلِ الأَدْرِينَالِيِّ
عوامل كيميائية تنبه المستقبلات الأدرينالية في أعضاء الجسم مثل الأفيدرين والأمفيتامين التي تشابه في عملها عمل الأدرينالين .

advancement تَقْدِيمٌ
قطع عضلة العين الخارجية وتقديمها إلى الأمام نحو القرنية عند إصلاح الحول جراحياً وذلك لتقوية شد العضلة .

aerosol keratitis اَلْهَبَابُ القَرْنِيَّةِ الضُّوْبِي
انظر (keratitis)

A-esotropia قَبْلُ أ ، حَوَلٌ إِنْسِي أ
حول إنسي يزداد عند النظر إلى أعلى .

aesthesiometer مِقْيَاسُ الحِصْسِ
آلة تحوي خيوط نايلون دقيقة تستعمل لقياس حساسية القرنية للمس .

aetiology (= etiology) السَبَبِيَّاتُ
العوامل المسببة للمرض وطرق دخولها لجسم المريض .

A - exotropia حَوَلٌ وَخْشِي أ
حول وخبثي يزداد عند النظر للأسفل .

afferent pupillary defect

عَيْبُ حَدَقِي وَارِد

عيب يتصف بعدم تقبض حدقة العين عند تنبيهها بالضوء المباشر الساقط عليها ولكنها تقبض عند سقوط الضوء على حدقة العين الثانية .

aftercataract سَادَ تَلْوِي

عتامة المحفظة الخلفية للعدسة أو بقايا العدسة السادية المزالة خارج محفظتها .

afterimage صُورَةٌ تَلْوِيَّة

انطباع بصري يستمر لبرهة قصيرة بعد انقطاع المنبه الذي ولد الصورة الأصلية الأولية .

negative a. صُورَةٌ تَلْوِيَّةٌ سَلْبِيَّة

صورة تلوية تظهر فيها الأقسام المضاءة من الصورة الأصلية الأولية مظلمة وبالعكس تظهر أقسامها المظلمة مضيئة .

positive a. صُورَةٌ تَلْوِيَّةٌ مُوجِبَةٌ

صورة تلوية تظهر فيها أقسامها المضيئة والمظلمة بنفس ترتيبها في الصورة الأصلية الأولية .

a. test فَحْصُ الصُّورَةِ التَلْوِيَّةِ

فحص يعتمد على قدرة المريض على رؤية الصورة التلوية في كل من عينيه بعد تعريضهما لمنبه قوي .

aged macular degeneration

تَنَكُّسُ البُقْعَةِ الشَّيْخُوخِي

تنكس البقعة الذي يظهر في الشيوخ أحياناً وعادة بعد الستين من العمر وهو من أكثر أسباب العمى الشيخوخي .

agenesis اللَّا تَكْوُن

عدم تكون أحد الأعضاء خلقياً .

agents, beta blocking مُحَصِّرَاتُ بِيْتَا

مواد كيميائية تستعمل لاحتصار أعصاب بيتا الودية .

agents, chelating عَوَامِلُ اسْتِخْلَافِيَّة

عوامل تستعمل لإزالة الترسبات الكلسية من القرنية .

agnosia, visual عَمَهٌ بَصْرِي

عدم القدرة على التعرف على المرئيات العادية بالنظر إليها بسبب آفة في القشرة البصرية للمخ .

agraphia اللَّا كِتَابِيَّة

عدم القدرة على التعبير عن الأفكار بالكتابة بسبب آفة في القشرة البصرية للمخ .

optic a. اللَّا كِتَابِيَّةُ البَصْرِيَّة

عدم القدرة على نقل الكتابة المطبوعة أو المكتوبة مع إمكانية كتابة الكلمات التي تملئ على المريض

verbal a. اللَّا كِتَابِيَّةُ الكَلِمِيَّة

المقدرة على كتابة الحروف المفردة من دون المقدرة على كتابتها مجتمعة لتكوين كلمات ذات دلالة .

visual a. اللَّا كِتَابِيَّةُ البَصْرِيَّة

انظر (= optic a.)

ailment وِعْكَةٌ ، عِلَّةٌ

أي مرض أو إصابة بالجسم وعادة ما تستعمل للإصابات والاضطرابات البسيطة .

aiming beam حُرْمَةُ التَّصْوِيبِ

حزمة شعاعية ضوئية تصوب إلى منطقة الآفة المرضية في العين قبل تصويب أشعة الليزر إليها .

akinesia

١. اللَّا حَرَكِيَّةٌ ٢. شَلْلُ الحَرَكَةِ

(١) فقدان أو ضعف حركة الجسم أو جزء منه .

(٢) شلل عضلي وقتي يصيب العضلة عند زرقها بمخدر موضعي .

aknephascopia (= twilight

عمى شَقِيقي ، عمى غَلَسِي (blindness)

انظر (blindness)

alacrima العِيدَامُ الدَّمْع

عدم إفراز الدمع الخلقي

albinism بَرَصٌ ، مَهَقٌ

انعدام صبغة الجلد والشعر والعيون خلقياً بسبب انعدام طليعة الميلانين .

ocular a. بَرَص عَيْنِيّ

انعدام الصبغة الميلانية في العين ومشيمتها .

oculocutaneous a.

بَرَص عَيْنِيّ جِلْدِيّ

انعدام الصبغة الميلانية في العين والجلد .

albino

أَبْرَص ، أَمْهَق

المصاب بالبرص .

alcohol amblyopia

عَمَش كُحُولِيّ

انظر (amblyopia)

alexia

الَلَّاقِرَائِيَّة

عدم المقدرة على إدراك معنى الكلام المقروء

بسبب آفة في قشرة المخ البصرية .

optical a. (= alexia) الَلَّاقِرَائِيَّة

alkaline burns

حُرُوقٌ بِالْقَلَوِيَّاتِ

انظر (burns)

allergen

مُسْتَأْرَج

(١) مادة تولد الأرجية أو فرط الحساسية

ويمكن أن تكون مادة بروتينية أو غير ذلك .

(٢) مواد بروتينية منقاة يستحصل عليها من

بعض الأطعمة أو المواد الشائعة تستعمل

لفحص المرضى لمعرفة المادة المسببة للحساسية

لديهم .

allergic

أَرْجِيّ

ذات علاقة أو مسبب للأرجية أو ذات طبيعة

أرجية أو متأثر بها .

a. catarrhal conjunctivitis

التهاب المُتَلَحِّمَةِ الأَرْجِيّ التَّرَلِّيّ

انظر (conjunctivitis)

a. conjunctivitis

التهاب المُتَلَحِّمَةِ الأَرْجِيّ

انظر (conjunctivitis)

a. keratoconjunctivitis

انظر (keratoconjunctivitis)

allergy

الأَرْجِيَّة

زيادة حساسية الجسم التي تتولد عند تعرضه

ثانية إلى مستأرج سبق أن تعرض له .

allophtalmia

(= heterophtalmia)

تَبَايُن العَيْنَيْنِ

تباين في اتجاه محوري العينين أو في لونهما .

alopecia, eyebrows حَاصَّةُ الحَوَاجِبِ

تساقط وغياب شعر الحاجبين .

alpha adrenergic receptors

مُسْتَقْبِلَاتُ ألفَا الأَدْرِينَالِيَّةِ

مستقبلات توجد في أعضاء الجسم التي تغذيها

أعصاب ودية ادرينالية تستجيب للنورادرينالين

وتحصر بالفينوكسي بنزامين والفينولامين

alternating cross eyes

حَوَلُ العَيْنِ مُتَنَاطِبِ

(= alternating esotropia)

حول إنسي يصيب إحدى العينين بالتناوب

مع العين الأخرى .

alternating squint

حَوَلُ مُتَنَاطِبِ

(= alternating strabismus)

حول يصيب إحدى العينين بالتناوب مع

العين الأخرى .

alternating sursumduction

حَرَكَةُ العَيْنِ العُلُوِيَّةِ المُتَنَاطِبَةِ

حركة العين إلى الأعلى عند تغطيتها ولكنها

تعود إلى وضعها الطبيعي عند إزالة التغطية .

amacrine cells

خَلَايَا مَقْرِنِيَّة

انظر (cells)

retinal a.c.

خَلَايَا شَبَكُوِيَّة مَقْرِنِيَّة

انظر (cells)

amaurosis

كُمْنَةُ (ج : كُمَنَات)

عمى يصيب العين من دون آفة بينة فيها كما هو

الحال مثلاً في إصابات العصب البصري أو

الدماع .

albuminuric a.

كُمْنَةُ البِيَلَةِ الأَلْبُومِينِيَّةِ

عمى جزئي عابر يترافق مع بعض أمراض

الكلية التي تنصف بيلة البومينية .

cat's eye a. كُمنَّةُ عَيْنِ القِطِّ

عمى عابر في عين واحدة مع انعكاس متألق من حدقتها شبيه بتألق عين القط في الظلام .

central a. كُمنَّةٌ مَرَكِزِيَّةٌ

كمنة تتسبب عن مرض في الجهاز العصبي المركزي .

cerebral a. كُمنَّةٌ مُخِيَّةٌ

كمنة تتسبب عن مرض في المخ .

congenital a. كُمنَّةٌ خَلْقِيَّةٌ

كمنة موجودة عند الولادة .

diabetic a. كمنة سُكْرِيَّةٌ

كمنة مرافقة لمرض السكري .

a. fugax كُمنَّةٌ غَاطِرَةٌ

عمى جزئي عابر في العينين أو في أحدهما يدوم لفترة زمنية قصيرة قد تطول لثوان أو لساعات .

hysteric a. كُمنَّةٌ هُرَاعِيَّةٌ

كمنة ترافق نوبات الهراغ (الهستيريا) .

intoxication a. كُمنَّةٌ السِّمَامِيَّةُ

كمنة تسببها بعض السموم العامة كالكحول والتبغ .

a. partialis fugax

كُمنَّةٌ غَاطِرَةٌ جُزْئِيَّةٌ

عمى جزئي فجائي عابر .

reflex a. كُمنَّةٌ اِنْعِكَاسِيَّةٌ

كمنة تتسبب انعكاسياً عند تهيج قسم من الجسم بعيد عن العين

saburral a. كُمنَّةٌ مَعِدِيَّةٌ

عمى عابر يرافق التهاب المعدة الحاد .

uremic a.

كُمنَّةٌ يُوْرِيَمِيَّةٌ : كمنة بوليمية

كمنة ترافق ارتفاع يوريا الدم وغالباً ما ترافق مع أمراض الكلية .

amaurotic familial idocy

عَتَه كُمنِّي عَائِلِي

مرض وراثي يتصف بسوء استقلاب المواد الشحمية وترسبها في الدماغ مع تنكس دماغي

بقي يؤدي إلى العتة وفقدان البصر التدريجي فيولد العمى والشلل والموت .

amaurotic pupil حَدَقَةٌ كُمنِيَّةٌ

عمى يتصف بحدقة لا تستجيب للمنبهات الضوئية المباشرة ولكنها تحتفظ بمنعكس الضوء الاتفاقي عند تنبيه العين الثانية .

amaurotic pupillary paralysis

شَلَلُ الحَدَقَةِ الكُمنِيَّةِ

حدقة عين عمياء لا تستجيب للتنبيه الضوئي المباشر ولكنها تنقبض عند تنبيه العين الثانية بالضوء .

عَمَش (= كَسَلُ العَيْنِ)

amblyopia (= lazy eye)

اعتام البصر بدون آفة عضوية ظاهرة وقد يتولد عن قلة تنبيه العين في مرحلة الطفولة .

alcoholic a. عَمَشٌ كُحُولِي

اعتام بصري يتولد عن التسمم بالكحول .

anisometropic a.

عَمَشٌ ثَبَائِنِ الانكِسَارِ

اعتام بصري يتسبب عن وجود تباين كبير في خطأ انكسارية العينين الذي يزيد عن الدايبوتريين .

arsenic a. عَمَشٌ زُرِّيخِي

اعتام بصري يتسبب عن التسمم بالزرنيخ .

color a. عَمَشٌ لَوْنِي

ضعف في تفریق الألوان يتسبب عن التسمم أو عن أسباب أخرى .

congenital a. عَمَشٌ خَلْقِي

اعتام بصري يوجد منذ الولادة .

a. crapulosa (= alcoholic a.)

عَمَشٌ كُحُولِي

crossed a. (= a. cruciata)

عَمَشٌ عُجُورِي

اعتام بصري يصيب إحدى العينين مع خدر نصفي في الجانب الآخر من الوجه

a. cruciata (= crossed a.)

عَمَشٌ عُيُورِيٌّ

deprivation a.

عَمَشٌ حِرْمَانِيٌّ

عَمَشٌ العَيْنِ بسبب حرمانها من الرؤية لفترة طويلة نسبياً .

eclipse a.

عَمَشٌ كُسُوفِيٌّ

اعتام بصري يتسبب عن أذى البقعة بالأشعة تحت الحمراء بسبب النظر إلى كسوف الشمس من دون وقاء للعين .

ex-abuses a.

عَمَشٌ سُوءِ الاستِعْمَالِ

اعتام بصري بسبب الإفراط في استعمال العقاقير والسموم كالكحول والتدخين .

ex-anopsia a.

عَمَشٌ الإِهْمَالِ

اعتام بصري يتولد عن عدم استعمال العين لفترة طويلة .

functional a.

عَمَشٌ وَظِيفِيٌّ

اعتام بصري ناتج عن قصور وظائف العصبات والمخاطب الشبكية من دون أية آفة ظاهرة .

hysterical a.

عَمَشٌ هُرَاعِيٌّ

اعتام بصري يترافق مع الهراع (الهستيريا) .

iatrogenic a.

عَمَشٌ تَطْبِيبِيٌّ

اعتام بصري ينتج عن المداخلات الطبية .

nutritional a.

عَمَشٌ تَغْدِوِيٌّ

اعتام بصري ناتج عن نقص بعض المواد الغذائية الضرورية في الطعام كالفيتامينات .

posthemorrhagic a.

عَمَشٌ بَعْدَ النَّزْفِ

اعتام بصري ينتاب الشخص بعد حصول نزيف شديد لديه .

postmarital a.

عَمَشٌ بَعْدَ الزَّوْاجِ

اعتام بصري كان يعتقد سابقاً بأنه يتولد نتيجة الإفراط الجنسي .

quinine a.

عَمَشٌ الكَيْنِ

اعتام بصري ينتج عن استعمال جرعات كبيرة من الكينين .

reflex a.

عَمَشٌ العِكْسَايِيٌّ

اعتام بصري ينتج عن تهيج جزء طرفي من الجسم .

refractive a.

عَمَشٌ الكِسَارِيٌّ

اعتام بصري بسبب سوء انكسارية الأوساط البصرية الانكسارية للعين .

relative a.

عَمَشٌ نِسْبِيٌّ

عَمَشٌ جزئي يمكن معالجته وتحسينه جزئياً .

sensory a.

عَمَشٌ حِسِّيٌّ

اعتام بصري ينتج بسبب عدم استعمال العين لفترة طويلة خصوصاً في مرحلة الطفولة .

strabismic a.

عَمَشٌ حَوَلِيٌّ

اعتام بصري ينتج عن تشييط بصر إحدى العينين بسبب الحول تجنياً للرؤية الثنائية .

suppression a.

عَمَشٌ كَيْبِيٌّ

اعتام بصري ينتج عن كبت بصر إحدى العينين عند وجود الحول إتقاء الرؤية الثنائية .

tobacco a.

عَمَشٌ تَبِاقِيٌّ

اعتام بصري يتسبب عن التأثير السمي لتدخين التبغ بشكل السيكار أو التبغ الأسود أو الشيشة .

tobacco-alcohol a.

عَمَشٌ تَبِاقِيٌّ كُحُولِيٌّ

اعتام بصري مترق يتسبب عن كثرة التدخين (خصوصاً التبغ الأسود) والإفراط في تناول الكحول .

toxic a.

عَمَشٌ سُمِّيٌّ

اعتام بصري ينتج عن التسمم ببعض السموم كالتبغ والكحول والعقاقير السامة .

traumatic a.

عَمَشٌ رَضِيعِيٌّ

اعتام بصري ينتج عن أذى العين وإصابتها بالرضوض أو الجروح .

uremic a.

غَمَشٌ يَورِيمِيّ ، غَمَشٌ يَولِيمِيّ
اعتام بصري يحدث أحياناً في النوبات
اليوريمية .

amblyoscope

مُصَوَّبُ الغَمَشِ

جهاز لتدريب العين المصابة بالغمش على
المشاركة في عملية الإبصار . كما أنه يستعمل
أيضاً لقياس درجة الحول .

major a.

مُصَوَّبُ الغَمَشِ الكَبِيرِ

جهاز لمعالجة الغمش الكبتي ولقياس درجة
الحول أو لقياس الرؤية بالعينين .

ametropia

تَحَلُّلُ الإِنْكَسَارِ

تباين غير متناسب بين حجم العين وقدرتها
الإنكسارية مما يؤدي إلى عدم تركيز الصورة
في بؤرة على الشبكية فيولد مد البصر أو قصره
أو اللابؤرية .

axial a.

تَحَلُّلُ الإِنْكَسَارِ المِخَوْرِيّ

خلل انكساري بسبب طول المحور
البصري للعين أو قصره .

curvature a.

تَحَلُّلُ الإِنْكَسَارِ الإِلِحْيَانِيّ

خلل انكساري بسبب سوء تحدب سطح
العين .

index a.

تَحَلُّلُ الإِنْكَسَارِ المُنْسَبِيّ

خلل انكساري يتسبب عن تغير المنسب
الانكساري لأوساط العين الضوئية .

position a.

تَحَلُّلُ الإِنْكَسَارِ الوَضْعِيّ

خلل الإنكسار الذي ينتج عن سوء توضع
عدسة العين .

refractive a.

تَحَلُّلُ الإِنْكَسَارِ الإِنْكَسَارِيّ

خلل انكساري بسبب خطأ في الأوساط
الانكسارية للعين .

ametropic

مُخْتَلَّةُ الإِنْكَسَارِ

عين مصابة بخلل انكساري .

amplitude of accommodation

مَدَى إِزْتِقَاعِ مَدَى التَكْيِيفِ
(accommodation) انظر

ampulla

أَثْوَالَةٌ (ج. أنابيل)

اصطلاح تشريحي عام يستعمل للدلالة على
انتفاخ في بنية أنبوبية .

amyloid; corneal

نَشْوَانِيَّةُ القَرْنِيَّةِ

تغيرات القرنية في الداء النشواني .

amyloidosis, vitreous

نَشَاءُ الرُّجَاجِيّ

ترسب نشواني في زجاجية العين .

analgesic

١. مُسَكِّن (ج. مُسَكِّنَات) ٢. مُؤَلِم

(١) عقار يهدئ حس الألم

(٢) عضو أو جزء من الجسم فاقد حس
الألم .

anotropia

إِخْوَالٌ غَلَوِيّ مُفْرَدٌ

انحراف محور إحدى العينين للأعلى عند تثبيت
نظر العين الثانية للأمام .

anaesthesia (= anesthesia)

تَخْدِيرٌ ، تَحْدِيرٌ ، تَنْبِيحٌ

فقدان الحس العام أو فقدانه في موضع أو
عضو من أعضاء الجسم ويستعمل غالباً للدلالة
على فقدان حس الألم أو على استعمال الوسائل
المختلفة التي تؤدي إلى فقدانه عند إجراء
العمليات أو المداخلات الطبية المؤلمة .

corneal a.

١. تَخْدِيرُ القَرْنِيَّةِ ٢. تَحْدُرُ القَرْنِيَّةِ

(١) تخدير سطحي للقرنية

(٢) فقدان الحس في القرنية .

general a.

تَخْدِيرٌ عَامٌ ، تَنْبِيحٌ عَامٌ

تخدير عام للجسم بصاحبه فقدان الوعي
وحس الألم من كل أنحاء الجسم .

local a.

تَخْدِيرٌ مَوْضِعِيّ ، تَنْبِيحٌ مَوْضِعِيّ

تخدير جزء محدد من أجزاء الجسم ويتم
ذلك عادة بيزق المادة المخدرة فيه .

permeation a.

تَخْدِيرٌ سَطْحِيّ ، تَنْبِيحٌ سَطْحِيّ

تخدير سطحي يتم عن طريق وضع المادة
المخدرة على سطح العين أو الجلد لتنفذ
خلالهما وتخدّر سطحهما .

surface a.

تخدير سطحي ، تبيح سطحي

topical a.

تخدير سطحي ، تبيح سطحي
تبيح سطحي للقرنية أو الملتحمة .

anaphylactic conjunctivitis

التهاب الملتحمة التأقي
انظر (conjunctivitis)

anaphylaxis

تأقي

استجابة مبالغه أو غير اعتيادية لبروتين غريب
أو لبعض المواد الأخرى .

anastigmatic

بؤري

سوي بؤرية العين أو غير مصاب باللابؤرية .

anastigmatism

بؤرية

عدم الإصابة بالابؤرية العين .

anesthesia (= anaesthesia)

تخدير ، تبيح

اعطاء عقار يؤدي إلى تخدير الجسم أو جزء
منه .

anesthetic

مخدر ، تخديري

عقار أو عامل يؤدي إلى تخدير الجسم أو تبيح
حس الألم .

anesthetic, local

مخدر موضعي

عقار يستعمل للتخدير الموضعي سواء عن
طريق الزرق أو عن طريق وضعه على سطح
العين أو الجلد .

aneurysm (ج. أمهات الدم)

كيس وعائي يتولد عن تمدد شريان أو وريد أو
القلب نفسه .

ophthalmic artery a.

أم دم الشريان العيني

a. of orbit

أم دم حجاجية

أم دم أحد شرايين الحجاج .

a. of retinal arterioles

أم دم شريانات الشبكية

أم دم مجهرية بارزة في شبكية العين ولها
عادة حواف حادة يمكن رؤيتها بوضوح .

angiodyplasia

تدن وعائي ، خلل التسنج الوعائي

خلل تسنج الأوعية الدموية أو نموها مما يؤدي
إلى تغير حجمها أو شكلها أو مواضع
خلاياها .

angiofibroma

ليفوم وعائي

وعاؤوم يحوي نسيجاً ليفياً .

angiogram

صورة وعائية

صورة شعاعية لوعاء الدم بعد ملأه بمادة
معتمة .

angiography

تصوير الأوعية

التصوير الشعاعي للأوعية الدموية بعد حقنها
بمادة تباينية معتمة لتوضيح حدودها .

fluorescein a.

تصوير الأوعية بالفلوريسين

التصوير الشعاعي للأوعية باستعمال صبغة
الفلوريسين .

angioid streaks

أثلام وعائية

أشرطة حمراء إلى سوداء غير منتظمة الشكل
تشاهد في قاع العين وتشعع من القرص
البصري على سطح الشبكية وتظهر في بعض
الأمراض العامة كمرض فقر الدم المنجلي .

angioma

وعاؤوم ، ورم وعائي

ورم تولده خلايا الأوعية الدموية أو ورم
مكون من أوعية دموية أو لمفاوية .

choroidal a.

وعاؤوم المشيمية

وعاؤوم في الطبقة المشيمية للعين .

orbital a.

وعاؤوم حجاجي

وعاؤوم داخل الحجاج .

orbitofacial a.

وعاؤوم حجاجي وجهي

وعاؤوم في حجاج العين يمتد ليغطي جزء
من جلد الوجه .

retinal a.

وعاؤوم الشبكية

وعاؤوم يتوضع على شبكية العين .

angiomatosis, retinal

ورام الشبكية الوعائي

أورام وعائية متعددة في شبكية العين .

angiomatosis, retinocerebral

(= von Hippel disease)

وَرَامُ الشَّبَكِيَّةِ وَالْمُخِّ الوِعَائِي

أورام وعائية وراثية تنتشر بين شبكية العين والدماع وقد تنتشر أحياناً إلى الحبل الشوكي أو بعض أعضاء الجسم الأخرى كالكلية والبنكرياس .

angioscotoma

عُثْمَةٌ وَعَائِيَّةٌ

اتساع بقعة الشبكية العمياء بسبب وجود وعاء دموي كبير في مناطق الشبكية المجاورة لها .

angiospastic retinopathy, central

اغْتِلَالٌ شَبَكِيَّيٌّ مَرَكِزِيٌّ بِالتَشَنُّجِ الوِعَائِي

فقدان البصر بسبب وذمة فجائية في منطقة بقعة الشبكية والذي يترافق مع تشنج أوعيتها .

angle

زَاوِيَةٌ

aberration a.

زَاوِيَةٌ الزُّيْعِ

الزاوية المكونة عند عين الناظر بين الخط الممتد إليها من الموقع الحقيقي للجسم المنظور والخط الممتد من موقعه المنظور فعلاً .

anomaly a.

زَاوِيَةٌ الشَّدْوُودِ

الزاوية المكونة بين خط النظر السوي (محور البصر) وخط الاتجاه الشاذ للعين المصابة بتشريط بقعتها مما يضطرها إلى الانحراف لاستعمال منطقة أخرى من الشبكية للأبصار .

anterior chambre a.

زَاوِيَةُ العُرْفَةِ الأَمَامِيَّةِ

الزاوية المولدة بين حواف القرنية والوجه الخلفي للقرنية والتي ينزح من خلالها الخلط المائي للعين .

a. closure glaucoma

زَّرَقُ السِّدَادِ الزَّاوِيَّةِ

انظر (glaucoma)

contact lens wetting a.

زَاوِيَةُ قَرطِيبِ العَدَسَةِ اللاصِقَةِ

الزاوية المكونة بين السائل المرطب لسطح العين والعدسة اللاصقة .

convergence a.

زَاوِيَةُ التَّقَارُبِ

الزاوية المولدة بين المحور البصري والخط الواسط عند النظر إلى جسم معين أو هي الزاوية المكونة بين المحورين البصريين للعينين .

critical a.

زَاوِيَةُ الحَرَجَةِ

هي الزاوية التي لا يمكن من بعدها أن تمر أشعة ضوئية من وسط عالي الانكسارية إلى آخر واطيء الانكسارية ولذلك تنعكس الأشعة الساقطة عليه .

deviation a.

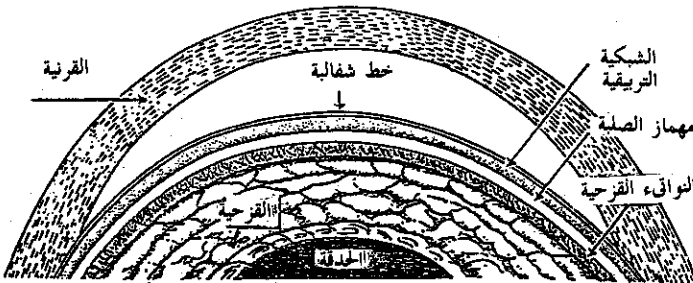
زَاوِيَةُ الانْحِرَافِ

الزاوية المكونة بين الشعاع المنكسر وخط سقوطه الممدد .

drainage a.

زَاوِيَةُ التَّرْحِ

زاوية نزح الخلط المائي في الغرفة الأمامية عند التقاء القرنية بالاتصال القرنوي الصليوي .



بنية زاوية العين كما تظهر بمنظار الزاوية

incidence a. زَاوِيَةُ السَّقُوطِ
الزاوية المكونة بين الشعاع الساقط والعمود المقام من سطح الوسط الساقط عليه .

irideal a. الزَاوِيَةُ الْقَرْحِيَّةُ
(= iridocorneal a.) انظر

iridociliary a. الزَاوِيَةُ الْقَرْحِيَّةُ الْهَيْدِيَّةُ
الزاوية بين القرصية والجسم الهدني .

iridocorneal a. الزَاوِيَةُ الْقَرْحِيَّةُ الْقَرْنِيَّةُ
الحيز الذي يوجد عند منطقة التقاء القرنية وجذر القرصية ويحوي البنية الترشيحية للغرفة الأمامية .

iridocorneal filtration a.
(= iridocorneal a.)

زَاوِيَةُ الرَّضْحِ الْقَرْحِيَّةُ الْقَرْنِيَّةُ
kappa a. زَاوِيَةُ كَابَا
الزاوية المحصورة بين محاور الحدقة البصرية .

optic a. (= visual a.)

الزَاوِيَةُ الْبَصْرِيَّةُ
الزاوية المكونة بين خطين يمتدان من النقطة العقدية للعين حتى أطراف الجسم المنظور .

a. recession إِحْسَاسُ الزَاوِيَّةِ
ازدياد في عمق الغرفة الأمامية للعين عقب الرضوض غير الثابتة التي تصيبها والتي تؤدي إلى انزياح القرصية للخلف .

reflection a. زَاوِيَةُ الْإِعْكَاسِ
الزاوية التي يكونها الضوء المنعكس مع شعاع عمودي ساقط على سطح الجسم العاكس .

refraction a. زَاوِيَةُ الْإِنكِسَارِ
الزاوية المكونة بين الشعاع المنكسر وخط عمودي على سطح الجسم الكاسر للضوء .

squint a. زَاوِيَةُ الْحَوْلِ
الزاوية التي تتحرفها العين الحولاء عن الخط الذي يرسم منها إلى الجسم المنظور والذي تثبت عليه لو كانت سليمة .

visual a. الزَاوِيَةُ الْبَصْرِيَّةُ
(= optic a.) انظر

angular زَاوِيَّ
متعلق بالزاوية .

a. artery الشَّرِيَّانُ الزَّاوِيَّ
انظر (artery)

a. blepharitis الْبَهَابُ الْجَفْنِ الزَّاوِيَّ
انظر (blepharitis)

a. blepharoconjunctivitis الْبَهَابُ الْجَفْنِ وَالْمُلْتَحِمَةُ الزَّاوِيَّ
انظر (blepharoconjunctivitis)

a. conjunctivitis الْبَهَابُ الْمُلْتَحِمَةُ الزَّاوِيَّ
انظر (conjunctivitis)

a. vein الْوَرِيدُ الزَّاوِيَّ
انظر (vein)

angulus زَاوِيَّةُ

a. iridocornealis الزَاوِيَّةُ الْقَرْحِيَّةُ الْقَرْنِيَّةُ
(= iridocorneal angle)
انظر (angle)

a. oculi lateralis
(= lateral angle of the eye)
زَاوِيَّةُ الْعَيْنِ الرَّحْشِيَّةُ (الِلِحَاطِ)

الزاوية الحادة في الطرف الوحشي من الشق الجفني والمحصورة بين الجفنين العلوي والسفلي .

a. oculi medialis
(= medial angle of the eye)
زَاوِيَّةُ الْعَيْنِ الْإِنْسِيَّةُ (الْمُوقِ)

الزاوية المدورة عند الطرف الإنسي للشق الجفني والمحصورة بين الجفنين العلوي والسفلي .

anhidrosis اللا عرقية

قلة التعرق الشاذ

aniridia (= irideremia)

إعدام القرحة

انعدام القرحة الخلقية وهو شذوذ نادر ونادراً ما يصيب العينين أو أن يكون كاملاً .

traumatic a.

إعدام القرحة الرضحي

تترق جذور القرحة عند اتصالها بالجسم الهدبي بسبب رضحها .

aniseikonia

تباين الصور

حالة تباين أحجام وأشكال الصور المرئية بالعينين بسبب تفاوت شدة انكسارهما .

aniseikonic lenses

عدسات تباين الصور

انظر (lens)

anisocoria

تباين الحدقتين

تفاوت قطري حدقتي العينين .

anisometropia

تفاوت الانكسار

اختلاف شدة انكسار العينين .

ankyloblepharon

التصاق الجفنين ، اللخص

التصاق الحافتين الجفنيتين للعين ببعضهما .

anlage (= primordium)

البنية الأولية ، البداية

نسيج جنيني بدئي تتكون منه الأعضاء أو أجزائها .

annular cataract

ساد حلقي

انظر (cataract)

annular scleritis

إلتهاب الصلبة الحلقي

انظر (scleritis)

annular scotoma

عتمة حلقي

انظر (scotoma)

annular synechia

إلتصاق القرحة الحلقي

انظر (synechia)

anomalous fixation

تثبيت شاذ

تثبيت العين بصورة شاذة بحيث تقع صورة الجسم المنظور على منطقة في الشبكية غير نقرها .

anomalous retinal

correspondence (ARC)

توافق شبكوي شاذ

حالة توافق شاذة بين نقاط خارج نقرة إحدى العينين مع نقرة العين الثانية .

anomalous trichomatous

مشطور للداحل

انظر (trichomat)

anomalous trichotism

(= anomalous entropion)

شتر داخلي شاذ

انظر (entropion)

anomaly

شذوذ (ج. شذوذات)

انحراف واضح عن المقاييس السوية للجسم أو العضو خاصة الانحرافات الخلقية والوراثية .

Axenfeld's a. شذوذ أكسفيلد

قوس القرنية الخلقية المتولد عن خيوط عابرة من القرحة إلى خط شفالية مولداً الزرق .

Peter's a.

شذوذ بيتر

حالة تتصف بالتصاق القرحة بالقرنية بشكل حلقي .

anophthalmia

العدم العين

عيب خلقي يتصف بانعدام العينين أو بوجود أثر بسيط لهما .

anophthalmos

العدم العين

انظر (= anophthalmia)

anophthalmus

عديم العين

شخص مصاب بانعدام العين خلقياً .

anopia

١. انعدام العين

انظر (= anophthalmia)

٢. تثبيت البصر عدم استعمال إحدى العينين كما يحصل في الحول .

٣. حَوَّلْ غُلُوبِي ، انظر (hypertropia)

١. تَثْيِيطُ البَصَرِ
anopia
عدم استعمال إحدى العينين كما يحصل في الحول .

٢. حَوَّلْ غُلُوبِي ، انظر (hypertropia)

ضَادَّةُ
antagonist
عضلة تعمل باتجاه مضاد لعضلة مقابلة لها كعمل العضلة المستقيمة الوحشية بالنسبة للمستقيمة الإنسية .

antagonistic eye muscles

عضلات العين الضادَّة
عضلات العين التي تعمل باتجاهات متضادة لبعضها البعض .

المَحْفَظَةُ الأمامية
anterior capsule

جزء المحفظة الأمامية من العدسة .

anterior capsulectomy

استئصال المحفظة الأمامية

استئصال المحفظة الأمامية للعدسة .

anterior capsulotomy

فَقْرُ المحفظة الأمامية

عمل فتحة في المحفظة الأمامية .

الغرفة الأمامية
anterior chamber

الحيز بين القرنية والعدسة تحده القرنية وجزء من الصلبة من الأمام وتحده القرنية وجزء من الجسم الهدبي وقسم العدسة الذي يبرز من الحدقة .

a.c. hemorrhage

عَمْرٌ دَمَوِيٌّ ، نَزْفُ الغرفة الأمامية

انظر (= hyphema)

زَاوِيَةُ الغرفة الأمامية
a.c. angle

الزاوية بين القرنية والقرنية والتي ينزح من خلالها الخلط المائي .

غُرْفَةٌ أَمَامِيَّةٌ عَمِيقَةٌ
a.c., deep

الوضع التشريحي الطبيعي للغرفة الأمامية .

غُرْفَةٌ أَمَامِيَّةٌ مُسَطَّحَةٌ
a.c., flat

مضاعفة تتلو بعض عمليات الغرفة الأمامية حيث تلتصق القرنية بالقرنية لخلو الغرفة من الخلط المائي .

a.c., shallow (= flat a.c.)

غُرْفَةٌ أَمَامِيَّةٌ صَحَاةٌ

anterior ciliary arteries

الشرايين الهدائية الأمامية

انظر (artery)

anterior conjunctival arteries

شرايين المُلتَحِمَةِ الأمامية

انظر (artery)

anterior lenticonus

عدسةٌ مَحْرُوطِيَّةٌ أَمَامِيَّةٌ

انظر (lenticonus)

anterior peripheral synechia

التَّصاقٌ مُحِيطٌ القَرْحِيَّةِ الأمامي

انظر (synechia)

anterior pole of eyeball

قُطْبُ المُقَلَّةِ الأمامي

النقطة المركزية في منحنى سطح المقلة الأمامي .

anterior scleral foramen

ثُقْبَةُ الصَّلْبَةِ الأمامية

انظر (foramen)

anterior scleritis

إلتهاب الصلبة الأمامية

انظر (scleritis)

anterior segment

الشُدْفَةُ الأمامية

انظر (segment)

anterior synechia

التَّصاقُ القَرْحِيَّةِ الأمامي

انظر (synechia)

anterior uveitis

التهاب العينية الأمامية

انظر (uveitis)

anterior vitrectomy

استئصال الزجاجي الأمامي

استئصال الزجاجي وأغشيته من منطقة الحدقة (العين الأمامية) .

antibiotic

صَادَّة (ج. صادات) ، مضاد حيوي
مادة كيميائية ينتجها كائن حي لها القابلية على
قتل أو تثبيط نمو وتكاثر كائنات حية أخرى
نستعمل في علاج الأمراض الخمجية .

antibody (ج. أضداد)

الضيد
جزء غلوبولين مناعي يتفاعل مع بعض
المستضدات الخاصة به أو القرية منها .

مُضَادُّ الكُولِينَسْتِيرَاز
عقار يثبط عمل الأنزيم كولين إستريراز مثل
الفيزوستكمين .

anticoagulants مُضَادَّات التَخَثُّر

مواد تمنع أو تثبط أو تؤخر تخثر الدم داخل
الجسم أو خارجه .

antigen (ج. مُسْتَضِدَّات)

مادة لها القدرة على توليد الأضداد والتفاعل
معها بصورة نوعية خاصة وتحت ظروف
معينة .

antigen - antibody reaction

تَفَاعُلُ المُسْتَضِيدِ وَالضَّيْدِ

اتحاد نوعي بين المستضد والضد المناسب فيولد
مركباً معقداً منهما .

antihistamines مُضَادَّاتُ الهِسْتَامِين

عقارات مضادة لعمل الهستامين .

antimetropia تَيَأِينُ الإِنْكِسَارِيَّةِ

وجود مد بصر في إحدى العينين وقصر بصر
في العين الثانية .

antireflection coating of lens

طَلْيُ العَدْسَةِ بِمَنَاقِعِ الإِنْعِكَاسِ

طلي عدسة العينات بمادة تمنع انعكاس الضوء
من سطحها .

anulus conjunctivae حَلَقَةُ المُتَلْتَحِمَةِ

الحلقة المكونة عند دائرة اتصال المتحممة
بالقرنية .

anulus iridis major

الحَلَقَةُ القُرْحِيَّةُ الكُبْرَى

الدائرة المتراكزة الخارجية للسطح الأمامي
للقرنية والمخططة تخطيطاً دقيقاً .

anulus iridis minor

الحَلَقَةُ القُرْحِيَّةُ الصَّغِيرَى

الدائرة المتراكزة الداخلية للسطح الأمامي
للقرنية والمخططة تخطيطاً خشناً .

anulus of Zinn (= circle of Zinn)

حَلَقَةُ زِنْ

حلقة من الشرايين في الصلبة تيط بمنطقة
دخول العصب البصري للعين .

aperture, pupillary

فَتْحَةُ الحَدَقَةِ

الفتحة في مركز قرنية العين .

aphakia اللّاعَدَسِيَّةُ

انعدام عدسة العين الذي يمكن أن يكون خلقياً
أو نتيجة رضح يصيبها أو عند استئصالها لإزالة
الساد منها .

aphakic

عَدِيمُ العَدْسَةِ

عديم عدسة العين إما خلقياً أو بسبب
استئصالها لعلاج الساد أو رضحها .

a. cystoid macular edema

وَدَمَةُ البُقْعَةِ الكِيمِسَائِيَّةِ اللّاعَدَسِيَّةِ

وذمة منطقة بقعة العين التي تصيبها أحياناً
بعد استئصال عدستها .

a. detachment اللّانفِصَالُ اللّاعَدَسِيّ

انفصال الشبكية الذي يتلو عملية
استئصال العدسة .

a. glaucoma

زُرْقُ اللّاعَدَسِيَّةِ

انظر (glaucoma)

a. lenses

عَدْسَاتُ اللّاعَدَسِيَّةِ

انظر (lens)

a. vision

إِبْصَارٌ لاَ عَدْسِيّ

انظر (vision)

aphasia حُسْبَةُ

عيب أو انعدام المقدرة على التعبير بالكلام أو
بالكتابة أو عن إدراك الكلام المسموع أو
المقروء .

optic a. حُسْبَةُ بَصْرِيَّةُ

عدم المقدرة على تسمية الأشياء المنظورة

لانقطاع الاتصال بين مركزي البصر والكلام .

visual a. (= word blindness)

حُبْسَة إِنْصَارِيَّة

عدم المقدرة على إدراك معاني الكلمات المقروعة ودلالاتها .

aphthous ulcer

قَرَحَةٌ قُلَاعِيَّة

انظر (ulcer)

apical zone (= corneal cap)

مِنْطَقَةُ القِمَّة

منطقة مركز القرنية المنتظمة التحذب .

aplantio cornea (= flat cornea)

قَرْنِيَّة مُسَطَّحَة

انظر (cornea)

aplanatism

لا زَيْفِيَّة

عدم وجود زئج كروي في العين أو الوسط الانكساري .

aplasia, optic nerve

لا تَسْجُج العصب البصري

عدم تكامل نمو العصب البصري الخلفي فيظهر كبنية أثرية صغيرة باهتة اللون .

apparatus, visual

الجهاز البصري

جهاز الأبصار ويشمل العين وملحقاتها وأعصابها .

apparent convergent squint

حَوَل إِنْسِي ظَاهِرِي

انظر (squint)

apparent divergent squint

حَوَل وَحْشِي ظَاهِرِي

انظر (squint)

appendages, eye

مُلْحَقَاتُ العَيْن

وتشمل كل ما يتصل بالعين تشريحياً ووظيفياً كالجهاز الدمعي والملتحمة والأجفان والأهداب والعضلات المحركة للعين .

applantation

تَسْطِيح

تسطيح القرنية لدى فحصها بمقياس ضغط العين التسطيحي .

a. tonometer

مِقْيَاسُ تَوَثُرِ العَيْنِ التَسْطِيحِي

انظر (tonometer)

a. tonometry

مِقْيَاسُ تَوَثُرِ العَيْنِ التَسْطِيحِي

انظر (tonometry)

apraxia,

اللا أَدَائِيَّة

عدم المقدرة على أداء حركات مفيدة مع عدم وجود شلل ما أو خلل حركي أو حسي .

ocular motor a.

لا أَدَائِيَّةُ العَيْنِ

عدم المقدرة على تحريك العين ارتفاقياً مع العين الثانية عند الأبصار مع عدم وجود شلل في عضلاتها أو أعصابها .

aqueduct, lacrimal

المَسَالُ الدَّمْعِي

القناة الدمعية .

aqueous chamber

الغُرْفَةُ المَائِيَّة

انظر (chamber)

aqueous flare

وَهِيحُ الخَلْطِ المَائِي

انظر (flare)

aqueous humor

الخَلْطُ المَائِي

انظر (humor)

aqueous inflow

التَدْفُقُ المَائِي

الخلط المائي الذي يتولد عن إفراز ظهارة التنوعات الهدائية في الغرفة الخلفية والذي يمر من خلال الحدقة إلى الغرفة الأمامية قبل أن ينزح منها .

aqueous outflow

الانْتِزَاحُ المَائِي

نزح الخلط المائي خلال ترابيق زاوية الغرفة الأمامية ومن خلال قناة شليم إلى الأوردة حول الصلبة .

aqueous tear layer

طَبَقَةُ الدَّمْعِ المَائِي

الطبقة الوسطى من فلم الدمع الذي يغطي العين ويكون عادة معظم كمية الدمع الذي تفرزه الغدد الدمعية انعكاسياً .

aqueous vein

الوَرِيدُ المَائِي

انظر (vein)

arachnodactyly

عَنْكَبِيَّةُ الأصَابِع

مرض خلقي عام يتصف بزرق ولادي وانخلاع العدسة بالإضافة لتشوهات في القلب

وفي أعضاء أخرى من الجسم والتصاق الأصابع .

arachnoiditis التهاب العنكبوتية
التهاب الطبقة السحائية الرقيقة والذي قد يسبب فقدان البصر بتأثيره على منطقة التصالب البصري .

ARC توافق شبكي شاذ
(= anomalous retinal correspondence)
انظر

arcuate scotoma غُتمة قوسية
انظر (scotoma)

arcuate staining الصبغ قوسي
انظر (staining)

arcus juvenalis cornea قوس القرنية الحديثي
قوس سنجابي يشبه القوس القرني الشيخوخوي ولكنه يظهر بعد الولادة أو عند الأحداث ويتسبب عن تنكس القرنية المبكر أو عن التهاباتها أو تهيجها .

arcus senilis cornea قوس القرنية الشيخوخوي
قوس سنجابي اللون يحيط بحافة القرنية ولكنه مفصول عنها بقوس قرني صافٍ ويظهر عادة في العينين بعد سن الخمسين .

area باحة
macular a. باحة البقعة
منطقة المخ التي تتمثل فيها بقعة شبكية العين .

Panum's fusional a's باحات الإدغام بألوم
مناطق تحيط بالنقاط التناسبية في العينين يؤدي تبنيها إلى رؤية موحدة عند النظر بالعينين سوية .

visual a. الباحة البصرية
منطقة تمثيل شبكية العين على قشرة المخ على الباحتين المخططة وحول المخططة الخيتين في الفص القذالي .

visuopsychic a. الباحة البصرية النفسية
باحة قشرة المخ التي تدرك الاحساسات البصرية وهي المنطقة البصرية الثانوية الموجودة في مقدمة الفص القذالي في منطقة فيرنیکا .

visuosensory a. الباحة البصرية الحسية
باحة قشرة المخ البصرية الأولية التي تستلم كل الاحساسات البصرية الواردة من العين وتقع في مؤخرة الفص القذالي .

areflexia اللا انعكاسية
انعدام المنعكسات .

Argyl Robertson pupil انظر (pupil)
حدقة أرجايل روبرتسون

argyria تقفص
التسمم بالفضة أو بأملحها الذي يغير لون المتلحمة ويبدلها إلى اللون الرمادي السنجابي لترسب أملاح الفضة فيها .

argyrosis (= argyria) تقفص
تلون المتلحمة بلون سنجابي رمادي بسبب ترسب الفضة فيها عند استعمال مستحضراتها لمدة طويلة .

arteriography تصوير الشرايين
طريقة تحديد ورسم شرايين الدماغ والعين بعد زرق مادة معتمة فيها .

arteriolar occlusion السداد الشرياني
انسداد الشرايين بخثرة دموية أو غيرها .

arteriolar sclerosis تصلب شرياني
انظر (= arteriosclerosis)

arteriosclerosis of the retina تصلب شرياني شبكي
تصلب الشرايين الشبكية الذي يتصف بتوسع ساحة الضوء المنعكس منها والتي تبدو متعرجة مع ظهور لويحات متفرقة على جدرانها وانشاء الأوردة المرافقة لها .

arteriovenous crossings

تعابر شرياني وريدي

تعابر شريانات الشبكية عبر أوردها .

arteriovenous nipping

قرض شرياني وريدي

إحدى علامات قاع العين في اعتلال الشبكية بارتفاع الضغط .

arteriosclerotic retinopathy

اعتلال الشبكية بالتصلب الشرياني

انظر (retinopathy)

arteritis, retinal

التهاب شريانات الشبكية

التهاب شريانات الشبكية الذي غالباً ما يؤدي إلى العمى .

artery

شريان

وعاء دموي ينقل الدم باتجاه بعيد عن القلب .

angular a.

الشريان الزاوي

شريان يغذي الكيس الدمعي والجفن السفلي والأنف ويتفرع من الشريان الوجهي .

anterior ciliary a.

الشريان الهدائي الأمامي

شريان يتفرع من الشريان العيني والشريان الدمعي ويغذي القرنية والمنتحمة ويتفرع إلى شريان ظاهر الصلبة وشريان المنتحمة الأمامي .

anterior conjunctival a.

شريان المنتحمة الأمامي

شريان يتفرع من الشريان الهدائي ويغذي المنتحمة .

central retinal a. (= Zinn's a.)

شريان الشبكية المركزي

شريان يتفرع من الشريان العيني ويغذي الشبكية ويدخل العين مع العصب البصري .

cilioretinal a's

الشرايين الهدائية الشبكية

اتصالات شريانية بين فروع الشريان

الهدائي الخلفي وشريان الشبكية المركزي .

copper wire a's

شرايين سلك النحاس

شرايين الشبكية التي تظهر فيها خطوط انعكاس الضوء متألقة وتشاهد عند تصلب الشرايين وارتفاع ضغط الدم فيها .

dorsonasal a.

شريان ظهر الأنف

شريان يتفرع من الشريان العيني ويعطي الشريان الدمعي ويغذي ظهر الأنف .

hyaloid a.

شريان الزجاجي

شريان جنيني يتفرع من شريان الشبكية المركزي ويتجه ليغذي عدسة عين الجنين ثم يتلاشى بعد الولادة وقد يبقى مكوناً تشوهاً خلقياً .

internal carotid a.

الشريان السباتي الباطن

الشريان الذي يتفرع من الأهر ويعبر الجيب الكهفي ويتفرع عنه الشريان العيني .

lacrimal a.

الشريان الدمعي

شريان يتفرع من الشريان العيني ويعطي الشريان الجفني الوحشي ويغذي الغدة الدمعية والجفنين العلوي والسفلي والمنتحمة .

lateral palpebral a's.

شرايين الجفن الوحشية

شرايين تتفرع من الشريان الدمعي وتغذي الأجزاء والمنتحمة .

long posterior ciliary a's.

الشرايين الهدائية الخلفية الطويلة

شرايين تتفرع من الشريان العيني وتغذي القرنية والنواقء الهدية .

medial palpebral a's.

شرايين الجفن الانسية

شرايين تتفرع من الشريان العيني وتعطي شريان المنتحمة الخلفي وتغذي الجفنين العلوي والسفلي .

ophthalmic a. الشريان العيني

الشريان الذي يتفرع من الشريان السباتي الباطن ويعطي الشرايين الدمعية وفوق الحاجبي والشبكي المركزي والهدالي الأمامي والخلفي والغريالي وفوق البكري وشريان ظهر الأنف وبهذا فهو يغذي العين والحجاج والأنسجة المجاورة لها .

posterior conjunctival a.

شريان الملتحمة الخلفي

شريان يتفرع من شريان الجفن الأنسي ويغذي الملتحمة واللحمة الدمعية .

short posterior ciliary a's

الشرايين الهدائية الخلفية القصيرة

مجموعة من الشرايين القصيرة التي تتفرع من الشريان العيني وتغذي الطبقة المشيمية .

silver wire a. شريان سلك الفضة

مرحلة متقدمة عن شريان سلك النحاس حيث تظهر خطوط متألقة في شرايين الشبكية تعكس ضوءاً براقاً وتشاهد في تصلب الشرايين وارتفاع ضغط الدم .

artificial eye عين صناعية

انظر (eye)

artificial lens عدسة صناعية

انظر (lens)

artificial tears دموع صناعية

انظر (tears)

A. scan تقيسة أ

تقنية فوق صوتية تستعمل لتعيين طول محور العين لاحتماب شدة عدسة داخل العين التي يتطلب غرسها وكذلك لتشخيص بعض أمراض العين .

asepsis طهارة ، تطهير

الحلول من الجراثيم .

aspheric lens عدسة لا كروية

انظر (lens)

aspiration رشف

إزالة السوائل أو المواد الأخرى من تجويف ما بالمص .

cortex a. رشف القشرة

رشف قشرة عدسة العين .

lens a. رشف العدسة

رشف عدسة الساد بعد تحطيمها .

a. portal بوابة الرشف

فتحة في الإبرة أو في وسيلة الرشف التي يتراوح قطرها بين ٠.٢ - ٠.٥ مم تستعمل لرشف قشرة العدسة .

association cells, retinal

خلايا شبكية ارتباطية

انظر (cell)

asteroid hyalitis

التهاب الزجاجي التخمي

انظر (hyalitis)

asthenopia وهن البصر

ضعف البصر وسرعة تعب العين عند الإبصار مع ألمها وصداع وضبابية البصر .

accommodative a.

وهن البصر التكيفي

وهن البصر نتيجة إرهاق العضلة الهدبية مع تعب العين السريع والألم والصداع واعتماد البصر عند التكيف .

muscular a. وهن البصر العضلي

وهن البصر بسبب ضعف عضلات العين الخارجية .

nervous a. وهن البصر العصبي

وهن البصر كعرض لمرض عصبي ويتصف بتعب العين وتضييق الساحة البصرية .

retinal a. وهن البصر الشبكي

انظر (= nervous a.)

tarsal a. وهن البصر الجفني

وهن بصري يتسبب عن لا بورية غير منتظمة تنتج عن ضغط الأجفان على القرنية .

astigmatograph مِرْسَامُ اللَّابُورِيَّةِ

جهاز يبين اللابورية ويسجلها .

astigmatoscope مِنتَظَرُ اللَّابُورِيَّةِ

انظر (= astigmatoscope)

astigmatic لا بُورِيّ

المصاب باللابورية .

astigmatism اللَّابُورِيَّةُ

عدم انتظام تحذب سطوح العين الانكسارية مما يسبب عدم تركيز الصورة المولدة على الشبكية في بؤرة واحدة بل تنتشر إلى مساحة واسعة نسبياً ويتسبب ذلك عن كون قطر التحذب في أحد المستويات أطول أو أقصر من قطره في المستوى العمودي عليه .

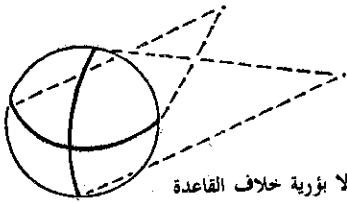
acquired a. لا بُورِيَّةٌ مُكْتَسَبَةٌ

لا بُورية تنتج عن مرض أو رضح يصيب العين .

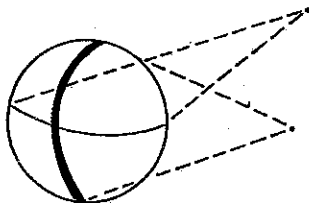
against the rule a.

لا بُورِيَّةٌ خِلَافَ القَاعِدَةِ

لا بُورية يكون فيها المستوى الزوالي لأعظم انكسار فيها أفقياً .



لا بُورية خلاف القاعدة



لا بُورية مع القاعدة

compound hypermetropic a.

لا بُورِيَّةٌ مُرَكَّبَةٌ مَدِّيَّةُ البَصَرِ

لا بُورية مترافقة مع مد بصر العين

compound myopic a.

لا بُورِيَّةٌ مُرَكَّبَةٌ حَسْرِيَّةُ البَصَرِ

لا بُورية مترافقة مع حسر بصر العين .

congenital a. لا بُورِيَّةٌ خَلْقِيَّةٌ

لا بُورية العين التي توجد منذ الولادة .

corneal a. لا بُورِيَّةٌ قَرْنَوِيَّةٌ

لا بُورية مسببة عن عدم انتظام تحذب القرنية أو عوامل انكسارها .

direct a. لا بُورِيَّةٌ مُبَاشِرَةٌ

لا بُورية يكون المستوى الزوالي لأعظم انكسار فيها عمودياً .

hypermetropic a.

(= compound hypermetropic

a.) لا بُورِيَّةٌ مَدِّيَّةُ البَصَرِ

لا بُورِيَّةٌ مَعْكُوسَةٌ

انظر (= against the rule a.)

irregular a. لا بُورِيَّةٌ غَيْرٌ مُنْتَظِمَةٌ

لا بُورية يختلف فيها التحذب في الأجزاء المختلفة للمستوى الزوالي الواحد وتختلف درجات انكسار مختلف المستويات الزوالية بغير انتظام فتولد صورة مشوهة على الشبكية .

lenticular a. لا بُورِيَّةٌ عَدَسِيَّةٌ

لا بُورية مسببة عن عدم انتظام تحذب العدسة أو عامل انكسارها .

mixed a. لا بُورِيَّةٌ مُخْتَلِطَةٌ

لا بُورية يكون فيها أحد المستويات الزوالية مديد البصر بينما يكون المستوى الزوالي الآخر حسري البصر .

myopic a. لا بُورِيَّةٌ حَسْرِيَّةُ البَصَرِ

انظر (= compound myopic a.)

oblique a. لا بُورِيَّةٌ مَائِلَةٌ

لا بُورية يكون فيها المستويان الزواليان الرئيسيان مائلين وتبقى الزاوية بينهما

. ٠٩٠

perverse a. لا بُورِيَّةٌ غَيْرٌ مُنْتَظِمَةٌ

انظر (= irregular a)

physiological a.

لا بُورِيَّةٌ فِيزِيُولُوجِيَّةٌ
لا بُورِيَّةٌ خَفِيفَةٌ تَوجَدُ فِي كُلِّ عَيْنٍ تَقْرِيباً
وَتَسببُ طَرَفَ الْعَيْنِ عِنْدَ النَظَرِ إِلَى أَجْسَامٍ
بَعِيدَةٍ مُضَيِّقَةً .

regular a.

لا بُورِيَّةٌ مُنْتَظِمَةٌ
لا بُورِيَّةٌ تَتَصَفُّ بِانْتِظَامٍ الزِيَادَةِ أَوِ النَقْصَانِ
فِي انكسارية المستويات الزوالية المختلفة مما
يؤدي إلى تكون صور مستقيمة أو دائرية
أو بيضوية على الشبكية .

residual a.

لا بُورِيَّةٌ ثَمَالِيَّةٌ
لا بُورِيَّةٌ تَبْقَى بَعْدَ تَصْحِيحِ اللابُورِيَّةِ
القرنية لأنها مسببة عن لا بُورِيَّةِ العدسة .

simple a.

لا بُورِيَّةٌ بَسِيطَةٌ
لا بُورِيَّةٌ يَكُونُ فِيهَا أَحَدُ الْمُسْتَوِيِّينَ سَوِيًّا
الانكسارية بينما يكون المستوى الزوالي
الثاني مديداً أو حشري البصر .

simple hyperopic a.

لا بُورِيَّةٌ بَسِيطَةٌ مَدِّيَّةُ الْبَصَرِ
لا بُورِيَّةٌ يَكُونُ فِيهَا أَحَدُ الْمُسْتَوِيِّينَ
الزواليين (عادة الزوالي الرأسي) سوي
الانكسار بينما يكون المستوى الثاني مديد
البصر فتتركز عند ذاك الأشعة الواردة من
أحد المستويين على سطح الشبكية بينما
تتركز الأشعة الواردة من المستوى الثاني
خلفها .

simple myopic a.

لا بُورِيَّةٌ بَسِيطَةٌ حَسْرِيَّةُ الْبَصَرِ
لا بُورِيَّةٌ تَكُونُ فِيهَا بُورَةٌ أَحَدُ الْمُسْتَوِيِّينَ
الزواليين على الشبكية بينما تكون بؤرة
المستوى الثاني أمامها .

with the rule a.

لا بُورِيَّةٌ مَعَ الْقَاعِدَةِ

(= direct a.)

astigmatometer

مِقْيَاسُ اللَّابُورِيَّةِ
جهاز يستعمل لقياس اللابورية .

astigmatoscope

مِنظَارُ اللَّابُورِيَّةِ
جهاز يستعمل للكشف عن اللابورية
وقياسها .

astigmatoscopy

تَنْظِيرُ اللَّابُورِيَّةِ
عملية استعمال منظار اللابورية .

astigmometer

مِقْيَاسُ اللَّابُورِيَّةِ
(= astigmatometer)

astigmatometry

قِيَاسُ اللَّابُورِيَّةِ
عملية استعمال مقياس اللابورية .

astrocytoma, retinal

نَجْمُومُ الشَّبَكِيَّةِ ، وَرَمٌ نَجْمِيٌّ شَبَكِيٌّ
ورم يتكون من الخلايا الدبقية النجمية

الشكل في الشبكية .

astroïd bodies

أَجْسَامٌ نَجْمِيَّةٌ
كتل نجمية الشكل تتكون من تجمع عدد
من الخلايا الدبقية النجمية .

astroïd hyalitis

(= asteroid hyalosis)

الْتِهَابُ الزُّجَاجِيِّ النَجْمِيِّ
انظر (hyalitis)

astroïd hyalosis

تَنَكُّسُ الزُّجَاجِيِّ النَجْمِيِّ
انظر (hyalosis)

asymmetry, optic

لا تَنَاطُرٌ بَصْرِيٌّ
عدم التناظر في حجم أو تركيب أو شكل
أو وظائف العينين .

ataxia

رَنَحٌ
شذوذ في التناسق العضلي وعدم انتظام
الوظائف والحركات العضلية .

ocular a.

رَأْرَأَةٌ ، رَنَحٌ عَيْنِيٌّ
(= nystagmus)

رَأْرَأَةُ الْعَيْنِ

ataxic nystagmus

رَأْرَأَةٌ رَنَحِيَّةٌ
انظر (nystagmus)

atheromatosis

عُصَادٌ
مرض عصيدي منتشر يصيب شرايين الجسم
ومنها شرايين العين .

a. emboli

صِمَامَاتٌ عُصَادِيَّةٌ
صمات من لويحات عصيدية تنتقل لتسد
شرايين أو شريينات بعض الأعضاء ومنها
شريينات العين أو شرايينها .

a. plaque (= atheroma)**لويحة عصيدية**

كتلة من صفائح من البطانة المتكسدة والمتشخنة للشرايين تتولد في حالات تصلب العصيدى .

atherosclerosis, retinal**تصلب عصيدى شبكي**

تصلب شرايين وشريانات شبكية العين مع ترسبات لويحات عصيدية صفراء في بطانتها .

atopic conjunctivitis**التهاب المُتَحِمَّة التَّائِبِي**

انظر (conjunctivitis)

atopy**تأبب**

نوع من فرط الحساسية المناعية ذات تأهب وراثي إذ تورث بعض أنواع الحساسية الأرجية العامة ولكن لا تورث الأنواع الخاصة منها كحصى الكلى والربو والأكزيمة .

atresia, nasolacrimal duct**رَثَقُ القَنَاةِ الأَنْفِيَّةِ الدَّمْعِيَّةِ**

عدم الانفتاح الحلقي للقناة الأنفية الدمعية .

atrophic conjunctivitis**التهاب المُتَحِمَّة الضَّمُورِي**

انظر (conjunctivitis)

atrophic optic disc**قُرْصُ بَصَرِيٍّ ضَامِرٍ**

ضمور رأس العصب البصري .

atrophy**ضُمُور**

تلف تدريجي وصغر حجم خلية أو نسيج أو عضو .

central areolar choroidal a.**ضُمُورُ المَشِيمِيَّةِ المَرْكَزِيِّ الهَالِي**

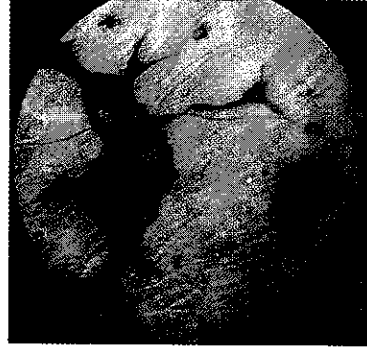مرض يؤدي إلى ضعف البصر المركزي ينتج عن ضمور القسم المركزي للشعيرات المشيمية والظهارة الصبغية ومستقبلات الشبكية البصرية .

choroid a.**ضُمُورُ المَشِيمِيَّةِ**

ضمور المشيمية بسبب انسداد أو عتها أو أمراضها .

essential a.**ضُمُورٌ أساسِي**

ضمور بعض الأنسجة أو الأعضاء لسبب غامض .

**gyrate a.****ضُمُورٌ تَلْقِيفِي**

ضمور يتصف بلطخات ضامرة في المشيمية والشبكية ولا تصاب البقعة إلا في الأدوار الأخيرة من المرض . وهو مرض وراثي جسدي متحي .

iris essential a.**ضُمُورُ القَرْحِيَّةِ الأساسِي**


ضمور القرحة المترقي الذي يصيب عادة عيناً واحدة ويتصف باضمحلال مناطق محددة منها وتفتتها فيشوه شكل الحدقة ويؤدي إلى الزرق .

macular a.**ضُمُورُ البُقْعَةِ**

ضمور بقعة العين .

optic a.**الضُمُورُ البَصَرِي**

ضمور كل أو بعض الياف العصب



والسبيل البصريين وتظهر بقع بيضاء في القرص البصري تشاهد بمنظار العين .

primary optic a.

الضمور البصري الأولي

ضمور بصري يكون فيه القرص شاحباً ومحدد الحافات مع تضخم في الكأس البصري الفيزيولوجي وتشاهد الصفيحة المصفوية واضحة عند فحص العين .

retinal a. ضمور الشبكية

ضمور الشبكية الوراثي المترقي الذي يؤدي إلى العمى .

الضمور البصري الثانوي

secondary optic a.

ضمور بصري تكون فيه حافات القرص غير واضحة مع عدم مشاهدة الصفيحة المصفوية مع ظهور نسيج دقيقي أبيض بنفسجي يغطي القرص والأوعية الدموية .

senile a. الضمور الشيخوخي

الضمور الطبيعي الذي يترافق مع تقدم العمر .

vascular choroid a.

ضمور المشيمية الوعائي

ضمور المشيمية المترقي المسبب عن قلة تجهيزها بالدم لحد مناسب .

atropine

أترابين

مادة قلوانية بيضاء تستخلص من البلادونا وتستعمل كإداة محصرة للفعل الكولينيني تستعمل كقطرة لأرخاء العضلات الملساء وتوسيع حدقة العين وتببط تكيفها .

atropinization الإلحضاع للأتروبين

(١) وضع الأتروبين في العين عند فحصها .
(٢) التسمم بالأتروبين .

aura, visual أوزة بصرية ، نسمة بصرية

حسي بصري ذاتي يسبق نوبات الصرع .

autograft

طعم ذاتي

إزالة نسيج قرني أو أي نسيج آخر من جسم الشخص وغرسه في نفس جسمه ثانية .

automated perimeters

مقياس مجال البصر التلقائي

انظر (perimeter)

automatic refractor

مقياس الانكسارية التلقائي

انظر (refractor)

autoimmune diseases

أمراض المناعة الذاتية

أمراض تولد فيها الأنسجة المصابة استجابات لمكونات الجسم الذاتية سواء بالتوسط الخلوي أو الهرموني وقد تكون هذه الاستجابات عامة في كل أنحاء الجسم أو خاصة ببعض أعضائه .

autoimmunity

مناعة ذاتية

حالة تصنف بالاستجابة الذاتية لمستضدات الجسم نفسه سواء بالتوسط الخلوي أو الهرموني مما يولد استجابات فرط الحساسية أو مرض المناعة الذاتية .

autonomic drugs

عقاقير ذاتية الفعل

عقاقير تشابه في عملها داخل الجسم عمل بعض أقسام الجهاز العصبي المستقل .

autonomic ganglia

العقد الذاتية ، العقد المستقلة

انظر (ganglion)

autonomic nerves

الأعصاب الذاتية ، الأعصاب المستقلة

انظر (nerve)

autosomal dominant disease

مرض الصبغي الجسدي السائد

انظر (disease)

autosomal recessive disease

مرض الصبغي الجسدي المتنحي

انظر (disease)

autosome

صبغي جسدي

أحد الصبغيات الجسدية اللاجنسية التي تحمل صفات جسدية فقط وعددها ٤٤ في خلايا جسم الإنسان .

avascular zone, foveal**مِنطَقَةُ النُقْرَةِ اللَّأَوِعَائِيَّةِ**

المنطقة المركزية من البقعة وهي النقرة الخالية من الأوعية الدموية مما تتيح رؤية واضحة لها وتبلغ مساحة المنطقة حوالي ٥٠٠ ميكروناً مربعاً .

avulsion, lid**قَلْعُ الجَفْنِ**

إصابة رضحية للجفن تصيبه فتتركه معلقاً .

Axenfeld's anomaly**شُدُوذُ أَكْسِنِفِيلْد**

انظر (anomaly)

axial length**الطُّوْلُ المِخْوَرِيّ**

طول محور العين وهو الخط الوهمي الواصل بين قطبي العين .

axial hyperopia**مَدُّ البَصَرِ المِخْوَرِيّ**

مد البصر المسبب عن قصر محور العين .

axial myopia

قِصْرُ البَصَرِ المِخْوَرِيّ ، الحَسْرُ المِخْوَرِيّ
قصر البصر المسبب عن زيادة طول محور العين .

axis**مِخْوَر**

الخط الذي تنتظم حوله أقسام جسم ما أو أقسام جسم الإنسان .

a. bulbi externus**مِخْوَرُ المَقْلَةِ الظَّاهِرِ**

الخط الوهمي الموصل بين قطبي العين الأمامي والخلفي .

a. bulbi internus**مِخْوَرُ المَقْلَةِ البَاطِنِ**

الخط الوهمي الذي يمر من قطب العين

الأمامي إلى منطقة على سطح الشبكية الداخلي تحت قطب العين .

cylinder a.**١. مِخْوَرُ الإسْطَوَانَةِ ٢. المِخْوَر**

(١) محور العدسة الاسطوانية وهو خط وهمي مواز للاتجاه الذي تنعدم فيه قوة انكسارية العدسة الاسطوانية .
(٢) محوار الخلية العصبية .

optic a. (= a. opticus NA)**المِخْوَرُ البَصْرِيّ**

خط وهمي يمتد من الجسم المنظور في الساحة البصرية حتى نقرة البقعة الصفراء في شبكية العين .

optical a. (= principal a.)**المِخْوَرُ الرِّئِيسِيّ**

انظر (axis)

a. opticus (= optic a.)**المِخْوَرُ البَصْرِيّ**

انظر (axis)

principal a.**المِخْوَرُ الرِّئِيسِيّ**


هو الخط الوهمي الذي يمتد خلال مراكز تحذب كل الأوساط البصرية للعين (القرنية والعدسة) .

visual a. (= optic a.)**المِخْوَرُ البَصْرِيّ**

انظر (axis)

axon**المِخْوَر**

الفرع الرئيسي للعصبون الذي ينقل الدفعات العصبية من جسم خلية العصبون إلى نهاياته .



B

back vertex القِمة الخلفية
النقطة التي تقاس منها البؤرة الخلفية للعدسة .
ball, super pinky الكرة الأرجوانية
كرة تستعمل لتقليل ضغط داخل العين قبل إجراء العمليات عليها .

ballast lens, prism
عدسة مُثَقَلَةٌ بِمُوشور
عدسة لاصقة يضاف إلى قاعدتها موشور ليزيد من ثباتها .
انظر (lens)

ballosted contact lens
عدسة لاصقة مُثَقَلَةٌ
انظر (lens)

band, encircling رِبَاطٌ مُحَوِّطٌ
رباط من السيليكون أو لفافة عريضة توضع على العين وتحيطها وتبج صلبتها ، تستعمل لعمليات انفصالية الشبكية .

band keratopathy
اغْتِلالُ القَرْنِيَّةِ الشَّرِيطِي
انظر (keratopathy)

bandage عِصَابَةٌ ، ضِمَادٌ
شقة أو لفة من شاش أو قماش أو من مادة بلاستيكية (لدنية) تستعمل لربط قسم من الجسم أو لتغطية العين أو الجرح وتضميده .

b. contact lens
عدسة لاصقة ضِمَادِيَّةٌ
انظر (lens)

basal cell carcinoma
سَرَطَانَةُ الخَلِيَّةِ القَاعِيَّةِ
انظر (carcinoma)

basal iridectomy
قَطْعُ القَرْحِيَّةِ القَاعِدِي
انظر (iridectomy)

basal lamina chorideae
صَفِيحَةُ المَشِيْمِيَّةِ القَاعِيَّةِ
الطبقة الداخلية الرقيقة للمشيمة والمكونة من طبقتين ، الخارجية منهما مكونة من ألياف مرنة متصلة بالغشاء القاعدي للصفحة المشيمية الوعائية ومتصقة بالذبق العصبي للعصب البصري في الخلف ، والثانية منهما متصلة بالغشاء القاعدي للخلايا الصباغية للشبكية وتنتهي عند القرص البصري في الخلف .

basal tear secretion
إفرازُ الدَّمْعِ القَاعِدِي
إفراز الدمع الطبيعي والمستمر من دون أي فعل انعكاسي أو سيطرة عصبية عليه .

base curve, contact lens
المُنْحَنِي القَاعِدِي للعدسة اللاصقة
انحناء الجزء المركزي للوجه الخلفي للعدسة اللاصقة .

base curve, lens
المُنْحَنِي القَاعِدِي للعدسة
هو انحناء الوجه الخلفي للعدسة وعادة ما يكون مقعرًا .

beam حُرْمَة شعاعية

سريان اشعاع كهرومغناطيسي أو فوتونات أو ذرات باتجاه واحد .

aiming b. شعاع التصويب

حزمة شعاعية توجه للعين لتعيين موقع تصويب أشعة الليزر .

He-Ne b. (= helium-neon b.)

شعاع هي-ني (شعاع الهليوم - النيون) شعاع ليزر أحمر ضعيف الشدة يستعمل غالباً كشعاع تصويب .

laser b. شعاع ليزر

حزمة صغيرة وشديدة من أشعة كهرومغناطيسية مستقيمة ومتناسكة تحتوي أشعة فوق بنفسجية وأشعة ضوئية وأشعة تحت الحمراء تستعمل في اللحم الشبكية وفي الجراحة المجهرية وكفي الأورام أو في تشخيص الآفات المرضية العميقة .

bedewing, corneal تَرْطِيبُ القَرْنِيَّة

وذمة ظهارة القرنية نتيجة إصابتها كالتى تحصل في حثل البطانة أو في الزرق الحاد .

bedewing, epithelial تَرْطِيبُ الظَهَارَةِ

وذمة ظهارة القرنية .

Bell's palsy شَكْلُ بِل

شلل الوجه الناتج عن آفة العصب الوجهي والذي يولد انفتالاً خاصاً في الوجه .

Bell's phenomenon ظَاهِرَةُ بِل

دوران مقلة العين إلى الأعلى والخارج عند محاولة غلق العين أو أثناء النوم وهي ظاهرة فيزيولوجية .

bench, optical المِنْضَدَةُ البَصْرِيَّة

منضدة تركب عليها بعض المصابيح والعدسات والمرابا والشاشات المتحركة لتوضيح الخواص البصرية للعدسات والمصابيح .

Benedikt's syndrome

مُتَلَازِمَةُ بِنِيدِكْت

انظر (syndrome)

Bergmeister's papilla

حَلِيْمَة بِيرْغَمَيْسْتِر

انظر (papilla)

Berlin's edema وَذْمَة بَرْلِين

انظر (= commotio retinae)

Best's disease ذَاء بَسْت

انظر (disease)

bicentric lens عَدَسَةٌ بِمَرَكْزَيْنِ

انظر (lens)

bicylindrical lens

عَدَسَةٌ اسْطَوَائِيَّةُ الرَّجْهَيْنِ

انظر (lens)

Bielschowsky's head tilt test

الْحَيْتَارُ مَيْلَانِ الرَّأْسِ لِبِلْشَوْفْسْكِي

انظر (test)

Bielschowsky's sign

عَلَامَةُ بِلْشَوْفْسْكِي

انظر (sign)

bifocal lens عَدَسَةٌ بِبُؤْرَتَيْنِ

انظر (lens)

bifoveal fixation تَثْبِيْثُ النَّقْرَتَيْنِ

توجيه المحورين البصريين للعينين بحيث تتولد صورتان للجسم المنظور واحدة على كل من نقرتي شبكيتي العينين عند النظر إليه بهما سوية .

bilateral squint حَوَلُ العَيْنَيْنِ

انظر (squint)

binocular ١. بِالْعَيْنَيْنِ ٢. ذُو عَيْنَيْنِ

(١) متعلق بالعينين أو بوظيفة تقوم بها العينان معاً .

(٢) ذو عينين مثلاً مجهر ذو عينيّتين .

b. fixation تَثْبِيْثُ العَيْنَيْنِ

رؤية الجسم المنظور في الساحة البصرية بمقتضى العينين في وقت واحد .

b. single vision رُؤْيَةٌ مُوَحَّدَةٌ بِالْعَيْنَيْنِ

انظر (= binocular vision)

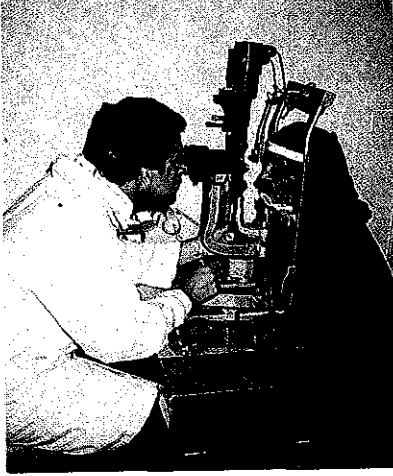b. vision رُؤْيَةٌ بِالْعَيْنَيْنِ

انظر (vision)

b. zone مِطْقَةُ الْإِنْبَارِ بِالْعَيْنَيْنِ
انظر (zone)

biologic myopia قِصْرُ بَصَرٍ بِيُولُوجِي
انظر (myopia)

biomicroscope مِجْهَرٌ بِيُولُوجِي
مجهر لفحص الأنسجة والخلايا الحية في الجسم .



biomicroscopy تَحْقِيقٌ بِيُولُوجِي
الفحص المجهرى للقرنية ولعدسة الغرفة الأمامية ومحتويات الغرفة الخلفية ويتراوح تكبير المجهر حوالي ١٠-٥٠ ضعف ويتم ذلك بمعونة المصباح الشقي .

biopsy ١. خِزْعةٌ ٢. اِخْتِزَاعٌ
(١) إزالة جزء صغير من نسيج الجسم الحي لغرض فحصه بالتشخيص المجهرى .

(٢) جزء النسيج المزال لهذا الغرض .

biopter test اِخْتِيارُ إِذْرَاكِ الْعُمُقِ
انظر (test)

bipolar cells, retinal
الخلايا الشبكية الثنائية الأقطاب
انظر (cell)

birefringence اِنْكِسَارٌ مُزْدَوِجٌ
خاصية نقل الضوء لصوره غير متساوية في الاتجاهات المختلفة في الوسط الذي يمر به فيولد انكساراً مزدوجاً متبايناً .

birefringent مُزْدَوِجُ الْاِنْكِسَارِيَّةِ
وسط له انكسارية مزدوجة .

bispherical lens
عَدْسَةٌ مُحَدَّبَةٌ الْوَجْهَيْنِ
انظر (lens)

bitemporal hemianopia
عَمَى الْبَيْضَيْنِ الصَّدْغَيْنِ
انظر (hemianopia)

bitoric lens
عَدْسَةٌ مُتَبَايِنَةُ الْقَطْرَيْنِ
انظر (lens)

Bitot's spots نَقَاطٌ بِيْتُوتِ
انظر (spot)

blackout عَشْيَةٌ
حالة تتصف بفقدان البصر والوعي الوقتين بسبب عجز في الدورة الدموية الدماغية .

bleb, filtering فُقْاعَةٌ تَرْشِيحِيَّةٌ
فقاعة بارزة في الملتحمة تتألف بالخلط المائي الذي يترشح إليها من الغرفة الأمامية ومن تحت الملتحمة وتحدث بعد عمليات الزرق الترشيحية .

blennorrhoea سَيْلَانٌ مُخاطائِي
سيلان مخاطاني من العين بسبب التهابها وخصوصاً عند التهابها السيلاني .

b. adutorum
التهابُ العَيْنِ السَيْلَانِي
انظر (= gonorrhoeal ophthalmia)

b. neonatorum
التهابُ العَيْنِ الْوَالِدِي
انظر (= ophthalmia neonatorum)

blephar-, blephar-
جَفْنِي (سابقة)

blepharadenitis
(= blepharoadenitis)
التهابُ غُدِّدِ الْجَفْنِ
التهاب غدد مايوميان الجفنية .

blepharadenoma

عُدُومٌ جَفْنِيّ ، وَرَمٌ عُدَيّ جَفْنِيّ
ورم غدد مايوميان الجفنية .

blepharectomy قَطْعُ الجَفْنِ

إزالة جزء أو كل الجفن أو لإزالة آفة منه
جراحياً .

blepharerosis شَتْرٌ دَاخِلِيّ

انفتال الجفن للداخل .

(= entropion) انظر

blepharism (= blepharospasm)

تَشْنُجُ الجَفْنِ

تقلص عضلة العين النويرية اللاارادي فيولد
انغلاق العينين الشديد .

blepharitis التِيَهَابُ الجَفْنِ

b. acarica التِيَهَابُ الجَفْنِ السُّوسِيّ

التهاب الأجاجان المسبب عن إصابتها
بالسوس (البعث) .

allergic b. التِيَهَابُ الجَفْنِ الأَرَجِيّ

التهاب الجفن التحسسي .

angular b. التِيَهَابُ الجَفْنِ الزَّاوِيّ

التهاب الموق أو اللحاظ .

التِيَهَابُ الأَهْدَابِ والجَفْنِ ، سَلَّاق

b. ciliaris (= marginal b.)

التهاب جريبات الأهداب وفتحات الغدد
الزهمية لحواف الأجاجان .

eczematous b.

التِيَهَابُ الجَفْنِ الأَكْرَمِيّ

marginal b. (= b. ciliaris)

التِيَهَابُ الأَهْدَابِ والجَفْنِ ، سَلَّاق

nonulcerative b.

التِيَهَابُ الجَفْنِ اللَّاتَقْرُحِيّ

التهاب حواف الجفن من دون تقرحها
وعادة ما يترافق ذلك مع مث الرأس أو
الحاجبين أو الجلد خلف الأذنين مما يولد
حسفاً دهنياً في حواف الأجاجان وحول
الأهداب مع تضخم الجفنين واحتقانها .

seborrhæic b.

(= nonulcerative b.)

التِيَهَابُ الجَفْنِ المَثِيّ

squamous b.

التِيَهَابُ الجَفْنِ الحَرَشْفِيّ

التهاب الجفن مع تولد قشور صغيرة في
حوافه غالباً ماتكون مثية .

squamous seborrhæic b.

(squamous b.)

التِيَهَابُ الجَفْنِ الحَرَشْفِيّ المَثِيّ

syctic b. التِيَهَابُ الجَفْنِ التِيْنِيّ

التهاب جريبات الأهداب .

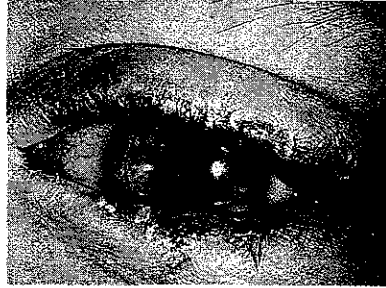
syphilitic b. التِيَهَابُ الجَفْنِ الإِفْرَنْجِيّ

التهاب الجفن بداء الإفرنجي المكتسب .

ulcerative b.

التِيَهَابُ الجَفْنِ التَقْرُحِيّ

التهاب الجفن مع تقرحه وتساقط أهدابه .



blepharoadenitis التِيَهَابُ غُدَدِ الجَفْنِ

(= blepharadenitis) انظر

blepharoadenoma

عُدُومٌ جَفْنِيّ ، وَرَمٌ عُدَيّ جَفْنِيّ

(= blepharadenoma) انظر

blepharoatheroma

عَصِيدَةٌ جَفْنِيَّةٌ ، كَيْسَةٌ شَحْمِيَّةٌ جَفْنِيَّةٌ

ورم متكيس أو كيس زهمي في الجفن .

blepharochalasis اِرْتِخَاءُ الجَفْنِ

ارتخاء جلد الجفن وتدليه بسبب ضمور
أنسجته بين الخلووية .

blepharochromidrosis

تَعْرُقُ الجَفْنِ الأزرق

تعرق الجفن الذي يكون عادة أزرق اللون .

blepharoclonus

رَمَعُ الجَفْنِ ، إِرْتِجَاجُ الجَفْنِ

تشنج رمعي في العضلة الدويرية .

blepharocoloboma ثَلَامَةُ جَفْنِيَّة

ثلامة في الجفن يمكن أن تكون خلقية أو رضحية أو مرضية .

blepharoconjunctivitis

التهابُ الجَفْنِ والمُلتَحِمَةِ

التهاب حواف الجفن والملتحمة .

angular b.

التهابُ الجَفْنِ والمُلتَحِمَةِ الزاوي

التهاب الملتحمة والجفن عند زاوية العين والذي يتصف باحمرار موقعها أو لحاظها .

blepharocontracture تَقْعُ الجَفْنِ

تقعع الجفن نتيجة رضحه أو إصابته بأفة مرضية .

blepharodermachalasis

إِرْتِخَاءُ الجَفْنِ

انظر (= blepharochalasis)

blepharodiastasis

إِتْسَاعُ الفَرْجَةِ الجَفْنِيَّةِ ، إِيْتِعَادُ الجَفْنَيْنِ

انفراج الجفنين المفرط الذي يؤدي إلى اتساع الفرجة الجفنية .

blepharokeratoconjunctivitis

التهابُ الجَفْنِ والمُلتَحِمَةِ والقرنيَّةِ

blepharomadariosis سَقُوطُ الأهدَابِ

سقوط أهداب الجفنين المرضى .

blepharomelasma إِنْصِبَاغُ الجَفْنِ

انصباع الأجفان المرضى بلون أزرق أو أسود .

blepharon الجَفْنِ

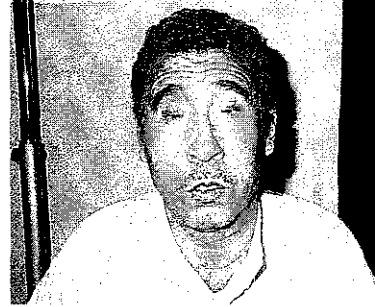غطاء العين .

blepharoncus وَرَمٌ جَفْنِي

وجود ورم في الجفن .

blepharopachynsis تَشْحُنُ الجَفْنِ

تشنح الجفن غير الطبيعي نتيجة إصابته بحالة مرضية .



blepharophimosis حَوْص

تضييق فرجة الجفن في الاتجاه الأفقي بسبب انزياح الموق للخارج ولا يستطيع المصاب فتح عينيه فتحاً كاملاً .

blepharoplasty

تَقْوِيمُ الجَفْنِ ، رَأْبُ الجَفْنِ

إجراء الجراحة التقويمية للأجفان لتصحيح أي تشويه فيها .

blepharoplegia شَلْلُ الجَفْنِ

شلل حركة الجفن بسبب شلل عضلاته .

blepharoptosis إِطْرَاقٌ ، تَدَلِّي الجَفْنِ

تدلي الجفن العلوي للعين .

congenital b.

إِطْرَاقٌ خِلْقِيّ ، تَدَلِّي الجَفْنِ الخِلْقِيّ

تدلي الجفن العلوي الخلقى .

blepharopyorrhea

رَمَدُ الجَفْنِ الصِّدِيدِيّ

خمج قيحي في الجفن .

blepharorrhaphy

(= tarsorrhaphy)

رَقْفُ الجَفْنَيْنِ

(١) عملية خياطة الجفنين لحماية العين من تعرضها للجفاف .

(٢) عملية تصليح جرح في الجفن .

blepharospasm تَشْنِجُ الجَفْنِ

تشنج توتري في عضلة العين الدويرية مولداً انغلاق الجفنين شبه الكامل .

essential b. تشنج الجفن الأساسي

تشنج الجفن الذي يتولد في غياب أي مرض أو شذوذ في أعصابه الحسية أو أعصاب القرنية الحسية .

symptomatic b.

تشنج الجفن العرضي

تشنج الجفن الذي يحصل كعرض مصاحب لاصابة العين أو العصب ثلاثي التوائم بمرض عضوي .

blepharosphincterectomy

خزغ الجفن

استئصال جزء من عضلة العين الدويرية وبعض الجلد الذي يغطيها لتخفيف الضغط الواقع على العين في حالات تشنج الجفن .

blepharostat مُبْهَدُ الأَجْفَانِ

آلة جراحية تستعمل لتباعد الجفنين عن بعضهما في العمليات الجراحية على العين .

blepharostenosis حَوْص

انظر (= blepharophimosis)

تضييق الفرجة الجفنية الشاذ .

blepharosynechia التِصَاقُ الأَجْفَانِ

عدم انفتاح الجفنين الخلقى أو التصاقهما المكتسب .

blepharotomy (= tarsotomy)

بَضْعُ الجَفْنِ

بضع الجفن جراحياً كما في حالة نزح خراج فيه .

blepharotwitching رَفِيفُ الجَفْنِ

ارتعاش الجفن كعلامة مرضية لاصاباته أو إصابات العين .

blepharoxysis

حَفُّ الأَجْفَانِ ، كَشَطُّ الأَجْفَانِ

طريقة أبو قراط في معالجة حثر العين ويتم ذلك بحك الوجه الداخلي للجفن بقطعة صوفية ملفوفة على عود ومن ثم كنها وتقطير ثاني أكسيد النحاس فيها .

blind أَعْمَى (ج. عميان)

فاقد حس الرؤية ، فاقد البصر .

b. eyes عُيُونٌ عَمِيَاءٌ

عيون غير مبصرة .

b. spot البُقْعَةُ العَمِيَاءُ

منطقة الشبكية التي يدخل عندها العصب البصري للعين وتسمى بالعمياء لعدم وجود مستقبلات حسية فيها ولذلك فإنها لا تستجيب للمنبهات الضوئية الساقطة عليها .

b. spot enlargement

تَوَسُّعُ البُقْعَةِ العَمِيَاءِ

اتساع مساحة البقعة العمياء في بعض الحالات المرضية .

blindness عَمَى

نقص أو فقدان المقدرة على الرؤية ، نقص إدراك المنبهات البصرية نتيجة اضطراب أو خلل في أعضاء أو أعصاب البصر أو في بعض المناطق الدماغية البصرية .

absolute b. عَمَى مُطْلَقٌ

عمى تام تفقد فيه العين احساسها للنور تماماً .

amnesic color b.

عَمَى الألوان التَسَاوِي

عدم المقدرة على تسمية الألوان المنظورة .

blue b. عَمَى الأزرق

عدم إدراك اللون الأزرق بصورة صحيحة .

blue-yellow b.

عَمَى الأزرق والأصفر

عدم إدراك اللونين الأزرق والأصفر بصورة صحيحة .

Bright's b. عَمَى بُرَايْت

الاسم القديم للعمى التام الذي يحدث في اليوريمية من دون وجود أية آفة في الشبكية أو في القرص البصري .

color b. عَمَى الألوان

عدم المقدرة على تمييز الألوان وهو اسم شائع يستعمل بصورة مغلوطة للدلالة على

خلل في أعضاء الرؤية .
 عَمَى الْأَخْضَرُ

green b.

عدم إدراك اللون الأخضر بصورة صحيحة .

عَمَى الْأَزْتِجَاجِ

concuision b. عَمَى وَظْفِي يَتَسَبَّبُ عَنِ الْانْفِجَارَاتِ الشَّدِيدَةِ كَالْقَنَابِلِ وَالصَّوَارِيخِ وَمَا شَاكَلَ ذَلِكَ وَالتِّي تَحْصَلُ بِالْقُرْبِ مِنَ الْمَصَابِ .

عَوْرُ نَفْسِ الْجَانِبِ

homolateral b. عَمَى إِحْدَى الْعَيْنَيْنِ وَالتِّي هِيَ بِنَفْسِ جِهَةِ الْأَفَةِ الْعَصْبِيَّةِ الْمَسْبِيَّةِ لَهُ .

عَمَى قَشْرِي

cortical b. عَمَى يَتَوْلَدُ عَنِ آفَةِ الْقَشْرَةِ الْبَصْرِيَّةِ لِلْمَخِ .

عَمَى هُرَاعِي

hysterical b. عَمَى يَتَسَبَّبُ عَنِ الْهَرَاغِ مِنْ دُونَ أَيْةِ إِصَابَةٍ أَوْ مَرَضِ عَضْوِيٍّ أَوْ شَدُوذٍ فِي الْعَيْنِ أَوْ فِي الطَّرْقِ الْعَصْبِيَّةِ الْبَصْرِيَّةِ .

cortical psychic b.

عَمَى قَشْرِي نَفْسِي

فَقْدَانُ ذَاكِرَةِ الصُّوْرِ الْبَصْرِيَّةِ وَوَضْعُ الْأَجْسَامِ الْمَرْتِيَّةِ نَتِيجَةً إِصَابَةِ الْقَشْرَةِ الْبَصْرِيَّةِ الْخَفِيَّةِ .

الْعَمَى الْقَانُونِي

legal b. عَمَى يَحْدُدُهُ الْقَانُونُ (الْأَمْرِيكِي) بِحَالَاتِ الرُّؤْيَةِ الَّتِي تَقُلُّ عَنِ ٢٠٠/٢٠ قَدَمٍ (٦٠/٦ مِتْر) أَوْ أَقْلَ لِأَحْسَنِ الْعَيْنَيْنِ بَعْدَ التَّصْحِيحِ وَعَلَى أَنْ لَا تَزِيدُ سَاحَةَ ابْصَارِهَا عَنِ ٥٢٠ .

day b. (= hemeralopia)

عَمَى نَهَارِي

(١) رُؤْيَةٌ مَعْيِبَةٌ فِي الضُّوْءِ السَّاطِعِ .
 (٢) عَمَى الْأَلْوَانِ التَّامِ .

عَمَى الْحُرُوفِ

letter b. عَمَى الْإِدْرَاكِ الْبَصْرِيِّ لِلْحُرُوفِ الْمَكْتُوبَةِ .

eclipse b. عَمَى كُسُوفِي

تَلْفٌ شَبْكِي يَنْتُجُ عَنِ الْإِصَابَةِ بِالْأَشْعَةِ تَحْتَ الْحَمْرَاءِ عِنْدَ مَشَاهِدَةِ الْكُسُوفِ لِفَتْرَةٍ طَوِيلَةٍ مِنْ دُونَ وَقَايَةِ الْعَيْنَيْنِ وَعَادَةً مَا تَصِيبُ الْأَشْعَةُ بَقْعَةَ الْعَيْنِ .

عَمَى نَفْسِي

(= psychic b.)

عَوْرُ

عَمَى الْعَيْنِ الْوَاحِدَةِ .

flash b. عَمَى الضُّوْءِ الْوَمْضِي

فَقْدَانُ الْبَصْرِ الْمَوْقُوتِ الَّذِي يَنْتُجُ عَنِ التَّعَرُّضِ لِلضُّوْءِ الْوَمْضِيِّ الْمَتَوَهِّجِ الَّذِي يَسْبَبُ تَتَبُّطَ الصَّبِغَاتِ الْبَصْرِيَّةِ فِي الشَّبَكِيَّةِ .

night b. (= nyctalopia)

عَمَى لَيْلِي ، عَشَاوَةٌ ، عَشِي

عَمَى الرُّؤْيَةِ فِي اللَّيْلِ أَوْ فِي الضُّوْءِ الْخَافِ .

fleeting b. عَمَى زَائِلِ

عَمَى سَرِيحِ الزَّوَالِ يَتَسَبَّبُ عَنِ إِصَابَةِ وَقْتِيَّةِ الْعَيْنِ .

note b. عَمَى الْحُرُوفِ الْمَوْسِيقِيَّةِ

عَمَى الْمَقْدَرَةِ عَلَى إِدْرَاكِ الْحُرُوفِ الْمَوْسِيقِيَّةِ الْمَكْتُوبَةِ بِسَبَبِ آفَةِ فِي الْجِهَازِ الْعَصْبِيِّ الْمُرَكِّزِي .

flight b. عَمَى الطَّيْرَانِ

كِمْتَةٌ عَابِرَةٌ تَحْدُثُ لِلطَّيَارِينِ مِنْ دُونَ فَقْدَانِ اللَّوْعِيِّ عِنْدَ دَوْرَانِهِمْ أَثْنَاءَ الطَّيْرَانِ دَوْرَاتٍ سَرِيْعَةٍ فَيَقْلُ دَوْرَانَ الدَّمِ فِي الْعَيْنِ أَوْ الدِّمَاغِ .

object b. عَمَى الْمَرْتِيَّاتِ

عَمَى الْمَقْدَرَةِ عَلَى التَّعْرِفِ عَلَى طَبِيعَةِ الْأَشْيَاءِ الْمَرْتِيَّةِ وَدَلَالَتِهَا وَاسْتِعْمَالَتِهَا .

functional b. عَمَى وَظْفِي

فَقْدَانُ الْبَصْرِ مِنْ دُونَ أَيِّ اضْطِرَابٍ أَوْ

partial b. عَمَى جُزْئِي

عَمَى دَائِمِ

psychic b. عَمَى نَفْسِي

عَمَى الْمَقْدَرَةِ عَلَى مَعْرِفَةِ طَبِيعَةِ أَوْ مَصْدَرِ الْمُنْهَاتِ الْبَصْرِيَّةِ بِسَبَبِ آفَةِ خَفِيَّةِ .

red green b.

عَمَى الْأَخْمَرِ وَالْأَخْضَرِ
عدم إدراك اللونين الأحمر والأخضر
بصورة صحيحة .

reflex b.

عَمَى الْإِنْعَاسِيّ

snow b.

عَمَى الْجَلِيدِ

تعتم الرؤية وعادة لفترة وقتية بسبب وهج
ضوء الشمس المنعكس من الجليد .

soul b.

عَمَى نَفْسِيّ

(= psychic b.)

text b.

الْأَقْرَائِيَّةُ

(= alexia)

total b.

عَمَى ثَامٍ

عدم القدرة على إِبصار الضوء بالمرّة .

toxic b.

عَمَى تَسْمِيّ

فقدان البصر المتسبب عن مواد سمية .

twilight b.

(= aknephascopia)

عَمَى شَقِيّ ، عَمَى غَلَسِيّ

النقص في حدة الأبصار في ضوء النهار
الضعيف كما يحصل عند الغسق أو عند قلة
الإضاءة الصناعية .

word b. (= alexia)

الْأَقْرَائِيَّةُ ، عَمَةُ الْكَلِمَاتِ

عدم القدرة على تمييز معاني الكلمات
المكتوبة بسبب آفة في الجهاز العصبي
المركزي .

blinking

طَرْفٌ

(١) غلق العين الانعكاسي المتكرر والمنظم
والضروري لأدانة انتشار فلم الدمع على سطح
العين ليسهل انزلاق الجفنين عليها ويحمي
قرنيتها .

(٢) غلق العين الانعكاسي استجابة للحركات
المفاجئة للأجسام في الساحة البصرية أمام العين
وبالقرب منها أو عند تعرضها لضوء
مفاجيء .

b. reflex

مُنْعَكِسُ الطَّرْفِ

(reflex)

block, pupil

إِحْصَارٌ حَدَقِيّ

إحصار يمنع مرور الخلط المائي في الزرق الحاد
بسبب الالتصاق بين القرنية والعدسة أو
الجسم الزجاجي .

blood aqueous barrier

الْحَائِلُ الدَّمَوِيُّ المَائِيّ

جهاز تشريحي وظيفي مكون من الظهارة
الهدبية ينظم وظيفة الجسم الهدبي بتكوينه
غشاءً دهنيًا يسمح بترشيح وإفراز وانتشار
انتقائيًا للمواد عبره مع السماح بمرور السوائل
بحرية بالاتجاهين بين غرفة العين المائية ومجرى
الدم .

blood brain barrier

الْحَائِلُ الدَّمَوِيُّ الدِّمَاجِيّ

الحائل الذي يعزل الدم عن متن الجهاز العصبي
المركزي ويفترض على أنه مكون من جدران
الشعيرات الدموية للجهاز العصبي المركزي
والدبق العصبي الذي يغطيها .

blood retinal barrier

الْحَائِلُ الدَّمَوِيُّ الشَّبَكِيّ

الحائل الذي يعزل الدم عن الشبكية ويفترض
أنه مكون من جدران شعيراتها الدموية .

blood staining of the cornea

تَصَبُّغُ القَرْنِيَّةِ الدَّمَوِيُّ

تسرب كريات الدم الحمراء إلى القرنية بعد
نزف الغرفة الأمامية وارتفاع ضغط داخل
العين .

blowout fracture of orbit

كَسْرُ الحِجَاجِ الإِنْفِجَارِيّ

كسر أحد جدران الحجاج نتيجة رضح كليل
في العين .

blue nevus

وَحْمَةٌ زُرْقَاءُ ، شَامَةٌ زُرْقَاءُ

آفة عقدية حميدة وبطيئة النمو زرقاء فاتحة أو
داكنة يتراوح قطرها بين ٢-٧ مم ومكونة من
مجموعة من الخلايا والعائيات الميلانية المتلبدة
في الأدمة المتوسطة وقد تكون في أجفان
العينين .

blue receptors مُسْتَقْبِلَاتُ الْأَزْرَقِ

الخلايا الشبكية الحساسة للون الأزرق .

blue sclera صَلْبَةُ زَرْقَاءِ

انظر (sclera)

blunt injuries إَصَابَاتٌ كَلِيلَةٌ

إصابات العين غير الناقية .

blur, spectacle ضَبَائِيَّةُ الْعَدَسَاتِ

ضبابية الرؤية التي تدوم لحوالي ١٥ دقيقة بعد خلع العدسات اللاصقة وارتداء النظارات الزجاجية .

blurring of vision تَضَيُّبُ الرُّؤْيَةِ

ضبابية الرؤية

bobbing, ocular اهْتِزَازُ الْمُقَلَّةِ

حركات نظمية متكررة لكلا العينين إلى الأعلى والأسفل وهي أعراض نادرة لإصابات جسر الدماغ .

body جِسْمٌ

cellular inclusion b's

أَجْسَامٌ خَلَوِيَّةٌ إِشْتِمَالِيَّةٌ

خلايا تشاهد في المسحات المأخوذة من العين والتي تشير إلى وجود الحث أو التهاب المنتحمة الاشتالي فيها .

ciliary b. الجِسْمُ الْهَدْيِي

القسم السميك من الطبقة الوعائية للعين أمام الحاشية المشرشرة للشبكية ويوصل المشيمية بالقرنية ويتكون من التاج والنواقى والطيات والدورة والعضلات الهدبية والصفحة القاعدية ويؤثر على مرور الخلط المائي وعلى تكيف العين .

cytoid b's (= soft exudate)

أَجْسَامٌ خَلَوِيَّةٌ

أجسام كروية بيضاء ماعة تشبه نوى الخلايا شكلاً وحجماً. تظهر في ألياف الشبكية العصبية المتكسدة وترى مجهرياً في النضحات القطنية .

crystalline b. الجِسْمُ الْبَلُّورِي

عدسة العين .

lateral geniculate b.

الجِسْمُ الرُّكْبِيُّ الْوَحْشِيُّ

بروز في المهاد التالي تكونه النواة الركبية الوحشية الموجودة تحت سطحه وإلى الجهة الوحشية من النواة الركبية الأنسية وترحل في نواته الدفعات العصبية البصرية التي ترددها من الشبكية ثم تمر منها إلى القشرة البصرية في المخ .

vitreous b. الجِسْمُ الرَّجَاجِيُّ

الهلام الشفافة التي تملأ القسم الداخلي لكرة العين بين العدسة والشبكية .

boil حَيْةٌ ، دُمْلٌ

عقدة مؤلمة تتكون في الجلد نتيجة التهاب محدود للأدمة وللنسيج تحت الجلدي تحوي في داخلها الخثارة التي غالباً ما تولدها الإصابة بالعمقوديات التي تدخل الجلد عن طريق جريب الشعرة .

bombé, iris إِنْخَاءُ الْقَرْحِيَّةِ

انخاء القرنية للأمام وغلقتها لزواوية العين الأمامية مما يؤدي إلى تجمع الخلط المائي في الغرفة الخلفية .

bony orbit الْحِجَاجُ الْعَظْمِيُّ

التجويف العظمي الذي يحوي كرة العين وعضلاتها وأعضائها وأوعيتها .

border, corneoscleral

الْحَافَةُ الْقَرْنَوِيَّةُ الصُّلْبُوِيَّةُ

حافة اتصال القرنية بالصلبة .

Bowmann's membrane

عِشَاءُ بَاوْمَانَ

انظر (membrane)

branchymetropia قِصْرُ الْبَصْرِ

انظر (= myopia)

breakdown, optical تَهْتِمٌ بَصْرِيٌّ

تهتك الأنسجة البصرية ، عند تعرضها لليزر ياك الشديد ، إلى بلازما وغازات جزيئية وذرية .

break up time, tear film (BUT)**مُدَّة تَقَطُّعِ فِلمِ الدَّمْعِ**

مقياس نوعية الدمع ، إذ تتقطع نقاط الدمع السوي وتجف خلال مدة تتراوح بين ١٠-٣٠ ثانية أما إذا جفت خلال مدة تقل عن ١٠ ثوانٍ فيعتبر الدمع مرضي غير سوي .

broken ring test**إِخْتِبَارُ الحَلَقَاتِ المَقْطُوعَةِ**

اختبار حدة الأبصار بالنظر إلى لوحة مرسوم عليها حلقات غير كاملة ومقطوعة في أحد اتجاهاتها ومتفاوتة الأحجام وموضوعة باتجاهات متباينة .

Brüch's membrane غِشَاءُ بْرُوخِ

انظر (= lamina basalis choroideae)

bruise (= ecchymosis, كَدْمَةٌ = contusion)

إصابة سطحية للجلد أو للعضو من دون تهتكهما .

Brushfield's spots نِقَاطُ بْرُوشْفيلدِ

انظر (spot)

buckle, scleral بَعْجُ الصَّلْبَةِ

بعج الصلبة للداخل كي تقترب من المشيمية وليلتصقا بالشبكية ويستعمل في علاج انفصال الشبكية .

buckling بَعْجُ

قطع جزء من الصلبة وغرس مواد اسفنجية في محله لبعج غلاف العين الخارجي في عملية انفصال الشبكية .

bulb, eye المَقْلَةُ ، كُرَّةُ العَيْنِ

انظر (eye)

bulbar مَقْلِي

متعلق بمقلة العين أو منسوب إليها .

b. conjunctiva المُلْتَحِمَةُ المَقْلِيَّةُ

قسم الملتحمة الذي يغطي مقلة العين من الأمام .

bulbus oculi المَقْلَةُ ، كُرَّةُ العَيْنِ

كرة العين التي تكون عضو البصر المحيطي والموجودة في التجويف الحجاجي .

Buller's shield دِرْعُ بُولَرِ

غطاء زجاجي مقعر ومغلف يستعمل كغطاء واقٍ للعين .

bullous keratopathy**إِعْيَالُ القَرْنِيَّةِ الفُقَاعِيّ**

انظر (keratopathy)

bundle, papillomacular**الحُزْمَةُ الحَلْمِيَّةُ البُقْعِيَّةُ**

محاور الخلايا العصبية العقدية التي تمتد من البقعة حتى القرص البصري .

buphthalmia

(= buphthalmos,

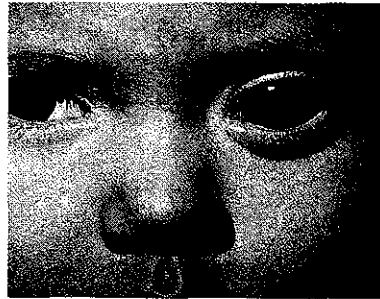
= hydrophthalmos)

ضَحَامُ المَقْلَةِ (العين البقرية)

buphthalmos (= congenital glaucoma)

ضَحَامُ المَقْلَةِ

ضخامة المقلة المسببة عن زيادة ضغط الأخلاط داخلها خلال فترة الحمل أو الولادة أو في الدور الوليدي للجنين وتتسبب عن الزرق الخلقي .

**buphthalmus ضَحَامُ المَقْلَةِ**

انظر (= buphthalmos)

burried sutures دُرُورٌ مَدْفُونَةٌ

انظر (suture)

burn

حَرْق

آفة تتسبب عن تعرض الأنسجة إلى مادة ساخنة أو لهيب أو مادة كيميائية مخربة أو تيار كهربائي .

acid b.

حَرْقٌ بِالْحَامِضِ

حرق يتولد عن التعرض للحوامض المحرقة .

alkali b.

حَرْقٌ بِالْقَلْوِيِّ

حرق يتسبب عن التعرض للمواد القلوية المحرقة .

chemical b.

حَرْقٌ بِالْكِيمِيَّاتِ

حرق يتسبب عن التعرض للمواد الكيميائية المحرقة .

chorioretinal b's

حُرُوقُ الْمَشِيمَةِ وَالشَّبَكِيَّةِ

انظر (solar b.)

corneal b.

حَرْقُ الْقَرْنِيَّةِ

حرق حراري للقرنية يتسبب عن توهج ومضي أو انفجار بالقرب من العين غير الحممية .

radiation b.

حَرْقٌ إِشْعَاعِيٌّ

حرق يتولد عند التعرض لأشعة أكس أو للراديو أو للشمس أو للاشعاع الذري أو لأي إشعاع محرق آخر .

solar b.

حَرْقٌ شَمْسِيٌّ

حرق بقعة الشبكية عند تعرضها لأشعة الشمس أثناء النظر إليها وقت كسوفها من دون وقاية للعين .

thermal b.

حَرْقٌ حَرَارِيٌّ

حرق يتولد عن التعرض للحرارة كاللهب أو ملامسة الأجسام والسوائل الساخنة .

ultraviolet b.

حَرْقٌ بِفَوْقِ الْبَتْفَسِحِيَّةِ

حرق يتولد عن التعرض للأشعة فوق البنفسجية الصادرة عن أقواس لحم المعادن وبعض المصابيح والأجهزة والذي يولد التهاب القرنية المنقط .

butterfly dystrophy

حَتَلٌ فَرَّاشِيٌّ

انظر (dystrophy)



C

caecitas عَمَى
انظر (= blindness)

café au lait spots بَقَعُ الْقَهْوَةِ بِالْحَلِيبِ
انظر (spots)

calcareous corneal degeneration
تَنَكُّسُ الْقَرْنِيَّةِ الْكَلْسِيِّ
انظر (degeneration)

calcareous retinal degeneration
تَنَكُّسُ الشَّبَكِيَّةِ الْكَلْسِيِّ
انظر (degeneration)

calcarine fissure الشَّقُّ الْمِهْمَازِي
انظر (fissure)

calcarine sulcus التَّلْمُ الْمِهْمَازِي
انظر (sulcus)

calcification, conjunctival metastatic

تَكَوُّسُ الْمُتَنَحِّمَةِ التَّقِيلِي
ترسب بلورات الكالسيوم في المتنحمة نتيجة
الأرتفاع الشاذ لكالسيوم الدم والأنسجة .
إِجْرَاءُ كَالْدْوِيل - لُوك

Caldwell - Luc procedure

عملية تجرى لقاع الحجاج خلال الجيب
الفكي لرأب كسر الحجاج الانفجاري .

calculus ophthalmicus كَأْسُ الْعَيْنِ
انبعاث الجدار السفلي للحويصلة العينية الذي
يولد كأساً بجدار ذو طبقتين وذلك أثناء
مراحل التطور الجنيني للعين .

calipers, surgical فُرْجَاؤُ جِرَاحِي
آلة لسانية الشكل مع مقياس عند نهايتها

العريضة لقياس الأبعاد الداخلية والخارجية
للعضو .

camera lucida غُرْفَةُ مُبَيَّرَةٍ
جهاز بصري فيه منشور أو مرآيا مرتبة بشكل
يساعد على عكس صورة الجسم على الورق
ويسهل رسم حدودها .

camera obscura غُرْفَةُ مُظْلِمَةٍ
صندوق مظلم فيه عدسة وشاشة يستعمل
لرؤية الصور أو الرسم وتصوير الأجسام .

camera oculi anterior
(= anterior chamber)

غُرْفَةُ الْعَيْنِ الْأَمَامِيَّةِ
الغرفة الأمامية من القسم الأمامي للمقلة والتي
تحدها القرنية من الأمام والعدسة والقرححية من
الخلف وتحوي الخلط المائي وتتصل بالغرفة
الخلفية من خلال فتحة الحدقة .

camera oculi posterior
(= posterior chamber)

غُرْفَةُ الْعَيْنِ الْخَلْفِيَّةِ
الغرفة الخلفية من القسم الأمامي للمقلة
وتحدها القرححية من الأمام والعدسة والرباط
المعلق من الخلف وتمتلئ بالخلط المائي وتتصل
بالغرفة الأمامية من خلال فتحة الحدقة .

camera vitrea bulbi

الغُرْفَةُ الرُّجَاجِيَّةُ لِلْعَيْنِ
الحيز الكبير الذي يكون أربعة أخماس الجزء
الخلفي من كرة العين ويمتد من العدسة في

الأمام حتى تقع الشبكية في الخلف ويمتلئ بالجسم الزجاجي .

campimeter (= perimeter)

مقياسُ الساحةِ البصريَّةِ المركزيَّةِ
جهاز يستعمل لتخطيط الجزء المركزي من الساحة البصرية للعين على سطح مستوي .

stereoscopic c.

مقياسُ الساحةِ البصريَّةِ المُجسِّمِ
جهاز لقياس الساحة البصرية للعينين في وقت واحد .

campimetry

قياسُ الساحةِ البصريَّةِ المركزيَّةِ
قياس الساحة البصرية المركزية للتحري عن عيب فيها .

canal, Cloquet's قناة كلوكه
حيز أثري في وسط الجسم الزجاجي كان يحوي الشريان الزجاجي في الجنين .

canal, infraorbital (= canalis infraorbitalis)

القناة تحت الحجاج
مجري تحت السطح الحجاجي لعظم الفك العلوي يتصل في الخلف مع التلم تحت الحجاج ويفتح في الأمام عند الثقبية تحت الحجاج على السطح الأمامي لعظم الفك العلوي ويمر خلاله العصب والأوعية تحت الحجاجية .

canal, lacrimal التفقُّ الدمعي (= canalis nasolacrimalis)

نفق يتكون من التلم الدمعي للفك والعظم الدمعي والقرين السفلي للأنف وتقر منه القناة الدمعية التي تنزح الدمع من العين إلى الأنف .

canal, nasolacrimal التفقُّ الدمعي
انظر (= lacrimal canal)

canal, of Schlemm قناة شليم
قناة دائرية في زاوية العين الأمامية بين جذر القرنية والحوف يقع في الظلم الصلبوي الأمامي وهو المجرى الرئيسي لنزح الخلط المائي من العين إلى الوريد المائي

canal, optic (= canalis opticus)

التفقُّ البصري

فتحة في العظم الوندي عند اتصال جناحه الصغير بجسمه في قمة الحجاج ويمر منها العصب البصري والشريان العيني إلى العين .

canaliculi القنيتان ، القنيات
القنيتان الدمعيتان اللتان تنقلان الدمع من نقطة الجفن إلى الكيس الدمعي .

canaliculitis التهاب القنيتان الدمعية
التهاب القنيتان الدمعية الذي غالباً مايتولد عن إصابتهما بجمع فطري .

canaliculus lacrimalis القنية الدمعية
وهي القناة القصيرة التي تنقل الدمع من فتحة نقطة الجفن إلى الكيس الدمعي ، وهناك قنيتان علوية وسفلية في كل عين تبدأ كل واحدة من أحد جفني العين .

canalis opticus التفقُّ البصري (= optic canal)
انظر

canalization استيقناء
تكون القنيتان أو تكوينها .

cancer سرطان

ورم خلوي خبيث تتكاثر فيه الخلايا وتنقل لتغزو أنسجة وأعضاء أخرى بعيدة عن العضو المصاب الذي تفقد خلاياه تمايزها .

candidiasis, ocular

داء المبيضات العيني
إصابة العين بالمبيضة البيضاء التي تولد آفة بيضاء مصفرة ورخوة تبدأ عادة في الشبكية ثم تنتقل إلى الجسم الزجاجي .

canale power قُدرة الشَّعة
الوحدة القياسية الدولية العددية لشدة لمعان مصدر الضوء .

cannula (= canula) قُنِي

أنبوبة معدنية أو لدينة صلبة أو نصف صلبة تدخل إلى وعاء أو عضو أنبوبي أو تجويف لنزحه .

cannulation إقناء
إدخال القُنِي إلى التجويف أو العضو .

canthectomy قَطْعُ اللَّحَاظِ أَوْ الْمُوقِ

قطع زاوية اللحاظ أو الموق جراحياً .

canthitis التَّهَابُ اللَّحَاظِ أَوْ الْمُوقِ

التهاب اللحاظ أو الموق .

cantholysis حَلُّ اللَّحَاظِ أَوْ الْمُوقِ

شطر اللحاظ جراحياً أو قطع الرباط الجفني

canthoplasty

رَأْبُ اللَّحَاظِ ، تَقْوِيمُ اللَّحَاظِ أَوْ الْمُوقِ

جراحة تقويمية للحاظ أو للموق وبالأخص
قطع اللحاظ لتوسيع الشق الجفني أو ترميم
اللحاظ المغيب .

provisional c. رَأْبُ اللَّحَاظِ الْوَقْتِي

رفو اللحاظ الوقتي كإجراء مؤقت عند
توسيع الفتحة الجفنية .

canthorrhaphy زَفْوُ اللَّحَاظِ أَوْ الْمُوقِ

خياطة الشق الجفني عند أحد طرفيه .

canthotomy بَضْعُ اللَّحَاظِ أَوْ الْمُوقِ

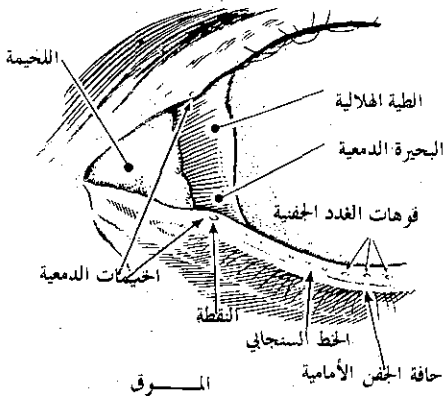
شطر اللحاظ أو الموق لتوسيع الفتحة الجفنية
في عمليات الساد .

canthus لِحَاظٌ ، مُوقٌ

زاوية العين سواء الوحشية (اللحاظ) أو
الإنسية (الموق) .

c. inner (= nasal c.) الْمُوقُ

زاوية العين الإنسية أو الأنفية .



c. lateral (= temporal c.)

اللِّحَاظُ

زاوية العين الوحشية أو الصدغية .

c. medial (= nasal c.) الْمُوقُ

زاوية العين الإنسية .

cap, optic قَنْسُوَةُ الْعَيْنِ

القمة الكروية للقرنية التي تمتد حتى منطقة
تسطحها ويبلغ قطرها حوالي 4-6 ملم .

capillaries, retinal شُعَيْرَاتُ الشُّبْكِيَّةِ

الأوعية الدموية الشعيرية للشبكية .

capillary hemangioma

وِعَاظُومٌ شُعَيْرِيٌّ

ورم خلقي من الشعيرات أحمر الشكل يظهر
عند الولادة أو خلال السنة الأولى وغالباً
ما يتناقص ذاتياً .

capsular fixation تَثْبِيثٌ مِحْفَظِيٌّ

عدسة توضع داخل محفظة عدسة العين المزالة
وتثبت في داخلها وذلك بعد عمليات الساد
خارج المحفظة .

capsula lentis مِحْفَظَةُ الْعَدْسَةِ

انظر (= lens capsule)

capsule مِحْفَظَةٌ

غلاف تشريحي يغلف الأنسجة أو الأعضاء .

anterior c. المِحْفَظَةُ الْأَمَامِيَّةُ

القسم الأمامي من محفظة العدسة .

crystalline c. مِحْفَظَةُ الْبُورِيَّةِ

(= capsula lentis)

c. forcepes مِلْقَطُ الْمِحْفَظَةِ

ملقط لإزالة محفظة العدسة في عمليات
الساد .

lens c. (= capsula lentis)

مِحْفَظَةُ الْعَدْسَةِ

الغلاف الليفي المرن الشفاف الذي يحيط
بعدسة العين .

ocular c. (= vagina bulbi)

مِحْفَظَةُ الْعَيْنِ

النسيج الضام الذي يكون محفظة للقسم
الخلفي من مقلة العين ويمتد أماماً حتى قبو
المنحمة ويستمر مع اللقافة العضلية
للعين .

optic c. **المَحْفَظَةُ البَصْرِيَّة**
البنية الجينية التي تولد منها صلبة العين .

posterior c. **المَحْفَظَةُ الخَلْفِيَّة**
القسم الخلفي من محفظة العدسة .

Tenon's c. (= vagina bulbi)
مِحْفَظَةُ تِينُون
طبقة النسيج الضام التي تغلف كل العين
معداً وجهها الأمامي .

capsulectomy **اسْتِصْصَالُ المِحْفَظَةِ**
استئصال جزء من محفظة العدسة .

anterior c.
اسْتِصْصَالُ المِحْفَظَةِ الأمامِيَّة
إزالة المحفظة الأمامية للعدسة .

capsulitis **التهابُ المِحْفَظَةِ**
التهاب محفظة العدسة .

capsulolenticular **مِحْفَظِي عَدَسِي**
ذو علاقة بمحفظة عدسة العين أو بهما معاً .

capsulotome **بِضْعُ المِحْفَظَةِ**
بضع يستعمل لقطع محفظة العدسة .

capsulotomy **بِضْعُ المِحْفَظَةِ**
بضع محفظة العدسة عندما تصبح معتمة بعد
عملية الساد .

anterior c. **بِضْعُ المِحْفَظَةِ الأمامِيَّة**
بضع وثقب المحفظة الأمامية للعدسة
جراحياً .

posterior c. **بِضْعُ المِحْفَظَةِ الخَلْفِيَّة**
بضع وثقب المحفظة الخلفية للعدسة
جراحياً أو بواسطة الليزر .

carcinoma **سَرطَانة**
ورم خبيث يتكون من خلايا ظهارية تترشح
للأنسجة المجاورة وتنتقل إلى الأعضاء
الأخرى .

adenomatous c. **سَرطَانة عُدِّيَّة**
سرطانة الأنسجة الغدية .

basal cell c. **سَرطَانة الخَلِيَّة القَاعِدِيَّة**
ورم ظهاري نادراً ما ينتقل إلى الأعضاء
الأخرى ولكنه ينتشر ويحرب الأنسجة
موضعيّاً .

conjunctival c. **سَرطَانة المُتَّحِمَة**
سرطانة تصيب ملتحمة العين .

squamous cell c. of eyelids
سَرطَانة صَدَقِيَّة في الأَجْفَان
سرطانة تتكون من الظهارة الصدفية
للأجفان وتكون خلاياها مكعبة الشكل .

بطَاقَةُ سِيلِن للقراءة

card, Snellen's reading
بطاقات تحوي كتابات بأحجام مختلفة تفحص
بواسطتها قدرة المريض على القراءة القريبة .

caruncle, lacrimal **اللَّحْيَمَةُ الدَّمْعِيَّة**
(= caruncula lacrimalis)
البروز الأحمر في زاوية العين الإنسية (الموق)
بجوار الثنية المملالية .

casual **عَارِضِي ، عَارِضِي**
متعلق بالإصابات الطارئة .

casualty **إِصَابَة ، طَارِيء**
(١) جرح طارئ أو إعاقة أو موت طارئ
يتسبب عن حادث مفاجيء .
(٢) الشخص المصاب بالحادث الطارئ .

CAT (= computerized axial tomography)
تصوِيرٌ مَقْطَعِي مَحْوَرِي مُحَوَّسَب
انظر (tomography)

cataphoria **إِخْوَالٌ سَفْلِي مُسْتَقَر**
احولال العينين للأسفل عند إزالة المنبه
البصري .

cataract **سَادٌ ، سَادٌ**
عتامة عدسة العين .

acquired c. **سَادٌ مُكْتَسَب**
ساد يصيب العدسة نتيجة تنكسها أو
بعض إصاباتنا .

adherent c. **سَادٌ مُلتصِق**
ساد مع التصاق القرنية بمحفظة العدسة .

adolescent c. **سَادٌ البُهْمَان**
ساد يظهر في سن البلوغ .

after - c. **سَادٌ تَلَوِي**
عودة الساد المحفطي ، وهو غشاء يظهر في

منطقة الخدقة بعد إزالة العدسة ويظهر في غشائها الخلفي أو يتولد من بقاياها .

allergic c. سَادُّ أَرْجِيّ

ساد يتسبب عن بعض الاستجابات المناعية .

annular c. سَادُّ حَلَقِيّ

ساد يصيب أطراف العدسة على شكل حلقي .

anterior capsular c.

سَادُّ المِحْفَظَةِ الأَمَامِيَّةِ

ساد مع عتامة المحفظة الأمامية للعدسة .

anterior polar c. سَادُّ قُطْبِيّ أَمَامِيّ

ساد في مركز المحفظة الأمامية أو في العدسة تحت مركز المحفظة الأمامية .

anterior pyramidal c.

سَادُّ هَرَمِيّ أَمَامِيّ

ساد موضعي يمتد من محفظة العدسة إلى الأمام إلى الخلط المائي .

arborescent c. سَادُّ مُتَشَجِّر

ساد تظهر فيه عتامة متشعبة

aridosiliculose c.,

aridosiliquate c.

سَادُّ جَافِ الغِلافِ

انظر (= siliculose c.)

atopic c. سَادُّ تَأَكِّيّ

ساد يصيب المرضى المصابين بالتهاب الجلد التأتبي عادة في العقد الثاني أو الثالث من عمرهم .

axial c. (= nuclear c.)

سَادُّ مِحْوَرِيّ

ساد في نواة العدسة يقع على امتداد المحور البصري .

axillary c. سَادُّ مِعْزَلِيّ

انظر (= spindle c.)

black c. (= c. nigra)

ساد كثيف جداً يتنص كل الموجات الضوئية الساقطة عليه ويظهر أسود اللون .

blood c. سَادُّ دَمَوِيّ

انسداد الخدقة بكتلة دموية .

blue c. سَادُّ أَرْزَق

انظر (= cerulean c.)

blue dot c. سَادُّ أَرْزَق

انظر (= blue c.)

bony c. سَادُّ عَظْمِيّ

ساد كثيف متكلس .

bottle makers c.

سَادُّ صَانِعِي القَنَائِي

انظر (= glassblowers c.)

brown c. سَادُّ بُنِّيّ

ساد الشيوخ الذي يظهر عادة بلون بني .

brunescens c. (= brown c.)

سَادُّ بُنِّيّ

calcareous c. سَادُّ كَلْسِيّ

ساد تتكلس فيه العدسة تكليساً كثيفاً

capsular c. سَادُّ مِحْفَظِيّ

عتامة محفظة العدسة .

capsulolenticular c.

سَادُّ مِحْفَظِيّ عَدَسِيّ

عتامة العدسة ومحفظتها .

central c. سَادُّ مَرَكَزِيّ

عتامة مركز العدسة .

cerulean c. (= blue c.)

سَادُّ أَرْزَق

ساد تظهر فيه العدسة منقطة بنقط زرقاء صغيرة معتمة ومنتشرة عميقاً في قشرتها ونواتها ولا يؤثر ذلك كثيراً على البصر ويظهر عادة عند البلوغ ولا يتطور .

choroidal c. سَادُّ مَشِيمِيّ

عتامة بنية منتشرة في نواة العدسة وتترافق مع داء المشيمية المزمن .

complete c. (= total c.)

ساد يشمل كل العدسة .

complicated c. سَادُّ مُخْتَلِط

ساد يرافق أمراض الأقسام الأخرى من العين ويسمى الساد الثانوي .

concuSSION c. سَادُ الْإِرْتِجَاجِ

عتامة العدسة الناتجة عن لكمة أو شدة على العين .

congenital c. سَادٌ خَلْقِيٌّ

ساد يتكون في الجنين قبل ولادته .

congenital membranous c.

سَادٌ غِشَائِيٌّ خَلْقِيٌّ

ساد يتكون في الجنين وبحول العدسة إلى غشاء رقيق ومعتم .

contusion c. سَادٌ رَضِيٌّ

انظر (= concussion c.)

coraliform c. سَادٌ مِرْجَانِيٌّ الشَّكْلُ

ساد خلقي مشمع يشبه شكل المرجان .

coronary c. سَادٌ إِكْلِيْلِيٌّ

مرض خلقي يتصف بعتامات عضوية الشكل مرتبة في حلقة على أطراف العدسة وفي مركزها ولا توجد في حوافها وتظهر عند سن البلوغ ولا تتطور .

cortical c. سَادُ الْقَشْرَةِ

عتامة نجمية في طبقة قشرة العدسة .

c. couching إِزَالَةُ السَادِ

عملية إزاحة العدسة السادية إلى الغرفة الزجاجية من دون فتح العين وكانت تستعمل سابقاً ولا تستعمل اليوم .

cupuliform c. سَادٌ قَمِيٌّ

ساد شيخوخي مع عتامة في محفظة العدسة وقشرتها تحت المحفظة عند قطبها الخلفي .

cystic c. سَادٌ كَيْسِيٌّ

ساد مع تنكس كيسي فيه .

developmental c. سَادٌ نِمَائِيٌّ

ساد خلقي .

diabetic c. سَادٌ سُكْرِيٌّ

ساد يصاحب داء السكري كأحد اختلاطاته .

discoïd c. سَادٌ قُرْصِيٌّ

ساد قرصي الشكل .

drug induced c.

سَادٌ مُسْتَحَثٌّ بِالْعَقَاقِيرِ

ساد يتولد عن استعمال بعض العقاقير العامة .

dry-shelled c. (= siliculose c.)

سَادٌ جَافٌ الْقَشْرَةِ

ساد تمتص فيه العدسة وتبقي ترسبات كلسية في محفظتها مما يجعل العدسة الضامرة تظهر وكأنها خردلة جافة .

electrical c. (= lightning c.)

سَادٌ كَهْرَبَائِيٌّ

ساد يتسبب عن التعرض لضوء اللحام الكهربائي أو ضوء البرق أو عند إصابة الجسم بحرق كهربائي وخصوصاً في منطقة الرأس .

embryonal nuclear c.

سَادُ النَّوَاةِ الْجِنِينِيَّةِ

عتامة تظهر في النواة الجنينية للعدسة فقط .

evolutive c. سَادٌ تَطَوُّرِيٌّ

ساد خلقي .

c. extraction

إِسْتِخْصَالُ السَادِ ، قَدْحُ السَادِ

استخراج العدسة السادية جراحياً .

c. extracapsular extraction

إِسْتِخْصَالُ السَادِ خَارِجَ الْمِحْفَظَةِ

استخراج العدسة السادية مع محفظتها الأمامية من دون المحفظة الخلفية .

c. intracapsular extraction

إِسْتِخْصَالُ السَادِ دَاخِلَ الْمِحْفَظَةِ

استخراج العدسة السادية مع محفظتها كلها

fibroid c.

سَادٌ لَيْفَانِيٌّ

ساد ليفي يتوضع في غلاف العدسة ولا ينتشر للعدسة نفسها .

floriform c. (= sunflower c.)

سَادٌ زَهْرِيٌّ

ساد ذو شكل زهري يشبه زهرة عباد الشمس .

fluid c. (= milky c.)

سَادٌ مَائِعٌ (= ساد حليبي)

ساد فائق النضج تتحول فيه العدسة إلى سائل حليبي اللون .

focal c.

سَادٌ بُورِيٌّ

ساد في نقطة محدودة من العدسة .

fusiform c. (= spindle c.)

سَادٌ مِعْزَلِيٌّ الشَّكْلِ

ساد بعنامة مغزلية الشكل تحترق المحفظة باتجاه أمامي خلفي .

galactose c.

سَادٌ الْغَلَائِكُوزِ

ساد يتكون نتيجة خلل في استقلاب الغلاكتوز .

general c.

سَادٌ عَامٌ

ساد يصيب العدسة ومحفظتها .

glassblower c.

سَادٌ نَافِخِي الزُّجَاجِ

ساد يصيب عيون نافخي الزجاج لتعرضهم الزمن للأشعة تحت الحمراء ويصعب عادة بتقشر محفظة العدسة .

c. glasses

نَظَّارَاتُ السَّادِ

انظر (glass)

نظارات تستعمل بعد إزالة العدسة السادية .

glaucomatous c.

سَادٌ زَرَقِيٌّ

عنامة عدسية تنتج عن هجمة زرق واحدة أو أكثر .

gray c.

سَادٌ سِنَجَائِيٌّ

ساد شيخوخي قشري .

green c.

سَادٌ أَحْضَرُ

عنامة خضراء اللون تتسبب أحياناً عن الزرق وأحياناً عن قلة شفافية الوسط الضوئي للعين .

grumous c.

سَادٌ كُتْلَوِيٌّ

عنامة زرقية تتكون من جلطات دموية أمام العدسة .

hard c.

سَادٌ صَلْبٌ

ساد ذو نواة صلبة .

heat-ray c.

سَادُ الْأَشِعَّةِ الْحَرَارِيَّةِ

ساد يتسبب عن التعرض الطويل للأشعة الحرارية كنافخي الزجاج مثلاً .

hedger's c.

سَادُ السِّيَاحِ الشَّجَرِيِّ

ساد رضحي يتسبب عن ثقب القرنية بشوكة عند تشذيب سياج شجري .

heterochromic c.

سَادٌ مُغَايِرِ اللَّوْنِ

ساد يترافق مع تغير لون القرنية .

hyaloid

سَادٌ زُجَاجَانِيٌّ

عنامة خلف العدسة في الخلط الزجاجي .

hypermature c.

سَادٌ فَائِقُ النُّضْجِ

ساد تتجدد فيه محفظة العدسة التي تكون صلبة أو سائلة أو لينة .

immature c.

سَادٌ غَيْرُ نَاضِجٍ

عنامة مبكرة أو ساد يصيب جزءاً واحداً من العدسة أو محفظتها .

incipient c.

سَادٌ بَدَائِيٌّ

أي نوع من أنواع الساد في مراحل الأولى أو ساد تتخلله مناطق معتمة بين مساحات سليمة .

infantile c.

سَادٌ طِفْلِيٌّ

ساد طبقي عند الأطفال يترافق عادة مع الكساح أو الاختلاجات .

inflammatory c.

سَادٌ الْيَهَائِيٌّ

ساد يتولد عن التهابات العين .

irradiation c.

سَادٌ إِشْعَاعِيٌّ

ساد يتولد عن كثرة التعرض للأشعة السينية .

intumescent c.

سَادٌ مُتَبَخِّجٌ

ساد تتورم فيه العدسة التي تكون معتمة .

juvenile c.

سَادٌ حَدَثِيٌّ

ساد لين يصيب الأحداث .

c. knife مِبْضَعُ السَّادِ
مبضع لقطع القرنية في عملية استخراج الساد .

lacteal c. (= fluid c.)
سَادٌ مَائِعٌ (سَادٌ حَلِيْبِيٌّ)

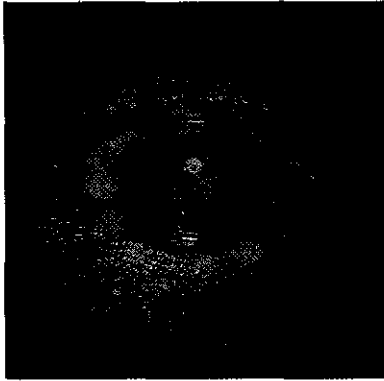
lamellar c. (= zonular c.)
سَادٌ صَيِّحِيٌّ ، سَادٌ مُصَفَّحٌ
ساد يصيب بعض طبقات العدسة بين قشرتها ونواتها .

lenticular c. (= lens c.)
سَادٌ عَدَسِيٌّ

ساد العدسة من دون إصابة قشرتها .

lightning c. (= electrical c.)
سَادٌ بَرْقِيٌّ

ساد يتولد عن صعقات برقية تمر خلال الجسم .



mature c. (ripe c.) سَادٌ نَاضِجٌ
ساد تكون فيه العدسة معتمة تماماً .

membraneous c. سَادٌ غِشَائِيٌّ
ساد يتصف بضمور وانكماش العدسة مبقياً فيها بعض نقات محفظتها ونسيجاً ليفياً كالغشاء .

metabolic c. سَادٌ اِسْتِقْلَالِيٌّ
ساد ينتج عن خلل في استقلاب بعض المواد في الجسم .

milky c. سَادٌ حَلِيْبِيٌّ ، سَادٌ مَائِعٌ
انظر (= fluid c.)

mixed c. سَادٌ عَامٌ
انظر (= general c.)

Morgagni's c. سَادٌ مُورْكَانِيٌّ
ساد يتصف بقشرة لينة ونواة صلبة فتعوم النواة داخل المحفظة .

naphthaline c. سَادُ النَّفْثَالِيْنِ
ساد يتسبب عن زرق النفثالين .

c. needle مِقْدَحُ السَّادِ
مقدح يستعمل في عمليات استخراج الساد (قذح الساد) .

c. nigra سَادٌ اَسْوَدٌ
انظر (= black c.)

nuclear c. سَادٌ مِحْوَرِيٌّ ، سَادٌ نَوَوِيٌّ
انظر (= axial c.)

nutritional c. سَادٌ تَغْدَوِيٌّ
ساد يتولد عن نقص في بعض المواد الغذائية الضرورية كالفيتامينات مثلاً .

occupational c. سَادٌ مِهْنِيٌّ
ساد يتسبب عن ممارسة بعض المهن التي تعرض المصاب للإصابات المرضية أو للصدمات الكهربائية أو للحرارة أو للأشعة تحت الحمراء أو للإشعاع الذري .

overripe c. سَادٌ فَائِقُ النَّضِجِ
انظر (= hypermature c.)

partial c. سَادٌ جُزْئِيٌّ
ساد يصيب جزءاً من العدسة يمكن أن يكون في وسطها أو في أطرافها .

pathogenic c. سَادٌ مَرَضِيٌّ
ساد يتولد عن أمراض الجسم العامة .

perinuclear c. سَادٌ حَوْلَ النُّوَاةِ
عتامة صفيحية في قشرة العدسة وحول نواتها .

peripheral c. سَادٌ مُحِيطِيٌّ
ساد في محيط العدسة .

posterior capsular c. سَادُ المِحْفَظَةِ الخَلْفِيَّةِ
ساد في المحفظة الخلفية للعدسة .

posterior cortical c.

سَادُّ الْقَشْرَةِ الْخَلْفِيَّةِ

ساد في قشرة العدسة الخلفية .

posterior polar c.

سَادُّ قُطْبِيَّ خَلْفِيَّ

ساد في مركز الحفظلة الخلفية أو في العدسة تحت مركز حفظتها الخلفية .

primary c.

سَادُّ أَوْلِيَّ

ساد يتكون من دون علاقة بمرض آخر .

progressive c.

سَادُّ مُتْرَقِيَّ

ساد تزداد فيه العتامة حتى يصبح كاملاً .

puddler's c.

سَادُّ مُسَوِّطِيَّ الْحَدِيدِ

ساد يصيب مسوطي الحديد لتعرضهم للإشعاع الشديد لمواقف الحديد المفتوحة .

punctate c.

سَادُّ مُنْقَطِ

ساد تظهر فيه مجموعات من النقاط المعتمة .

pyramidal c.

سَادُّ هَرَمِيَّ

ساد قطبي فيه عتامة هرمية الشكل تتجه للأمام .

radiation c.

سَادُّ اشْعَاعِيَّ

ساد يتسبب عن التعرض للإشعاع الشاردي .

red c.

سَادُّ أَحْمَرِ

ساد يظهر بلون أحمر .

reduplication c.

سَادُّ مُطَبِّقِ

طبقات متعددة ومتشابهة من العتامات في العدسة متصلة ببعضها بخيوط معتمة .

ripe c.

سَادُّ نَاضِجِ

انظر (= mature c.)

rosette shaped c.

سَادُّ وَرْدِيَّ الشَّكْلِ

sanguinous c.

سَادُّ دَمَوِيَّ

انظر (= blood c.)

secondary c.

سَادُّ ثَانَوِيَّ

(١) ساد يتولد بعد إزالة معظم العدسة المعتمة جراحياً .

(٢) ساد مضاعف .

sedimentary c.

سَادُّ تَقْلِيَّ

ساد لين ترسب فيه أقسامه الكثيفة إلى الأسفل .

senile c.

سَادُّ شَيْخُوخِيَّ

عتامة شديدة في نواة العدسة تحدث عند المسنين .

siliculose c.

سَادُّ جَافِ الْغَلَافِ

انظر (= dry shelled c.)

snowflake c., snowstorm c.

سَادُّ الْعَاصِفَةِ الْثَلْجِيَّةِ

ساد يصيب العين عند التعرض الطويل للثلج وعواصفه .

Soemmering's ring c.

سَادُّ حَلَقَةِ سُوْمَرِينِكِ

عتامة حلقية الشكل خلف الحدقة تحدث بعد جراحة الساد أو بعد رضح العين وتسبب التصاق مركز الغلاف الأمامي بالخلفي مع تجمع كمية من مادة العدسة في أطرافها .

soft c.

سَادُّ لَيِّنِ

ساد من دون نواة صلبة .

spindle c.

سَادُّ مِغْزَلِيَّ

انظر (= fusiform c.)

stationary c.

سَادُّ ثَابِتِ

عتامة عدسية لا تزداد في اتساعها أو عمقها .

stellate c. (= cortical c.)

سَادُّ نَجْمِيَّ

steroid induced c.

سَادُّ مُسْتَحْتِ بِالْسْتِيرُوَيْدِ

ساد يحدث عند استعمال الستيرويد علاجياً لفترة طويلة .

subcapsular c.

سَادُّ تَحْتِ الْمَحْفَظَةِ

عتامة تحت سطحي المحفظتين الأمامية والخلفية .



sunflower c. (= chalcosis lentis)

سَادُ عِبَادِ الشَّمْسِ

ساد يشبه زهرة عباد الشمس يتسبب عن ترسب النحاس في العين كما يحصل في مرض ويلسون .

sutural c. سَادُ دُرُزِيّ

عامّة عدسية خلقية تصيب الذرور الشبية بال Y في الغشاء الجيني للعين .

total c. (= complete c.)

سَادُ شَامِلٍ

ساد يشمل كل ألياف العدسة .

toxic c. سَادُ سَمِّيّ

ساد تسببه العقاقير السامة مثل النفتالين .

traumatic c. سَادُ رَضَحِيّ

ساد يتسبب عن الإصابة الرضحية للعين .


tremulous c. سَادُ رُعَاشِيّ

ساد يترافق مع ارتعاش الحدقة والقرحية .

white c. سَادُ أبيض

ساد متقدم يظهر أبيض اللون .

x. ray c. سَادُ الأشعّة السينيّة



ساد يتسبب عن التعرض الطويل للأشعة السينية .

zonular c. سَادُ نُطَيْقِيّ

(١) ساد صفيحي (٢) ساد يصيب النطيقية .

cataracta (= cataract) سَادُ

c. accrele سَادُ مُلتصِق

ساد تلتصق فيه العدسة بالقرحية نتيجة التهابها .

c. aridosiliquata

سَادُ جَافٍ الغِلاف

انظر (= siliculose c.)

c. brunescens سَادُ بُنيّ

انظر (= brown c.)

c. cerulea سَادُ أزرق

انظر (= blue c.)

c. complicata سَادُ مُختلَط

انظر (= complicated c.)

c. congenita membranatica

سَادُ خَلْقِيّ غِشَائِيّ

انظر (= congenital

membranous c.)

c. coronoria سَادُ إِكْلِيّ

انظر (= coronary c.)

c. electrica (= electric

cataract)

سَادُ كَهْرَبَائِيّ

c. membranous accreta

سَادُ البُصَاقِيّ غِشَائِيّ

ساد متقلص لاحق يتولد عن التصاقات بقايا المحفظة الأمامية بقسمها الخلفي .

c. neurodermatica

سَادُ أَدِيمِيّ عَصَبِيّ

ساد يحصل كمضاعفة لالتهاب الجلد العام .

c. nigra السَادُ الأسود

انظر (= black cararact)

c. ossea (= bony cataract)

سَادٌ عَظْمِيٌّ

ساد تتعظم فيه أنسجة العدسة .

c. syndromatica سَادٌ مُتَلَازِمِيٌّ

ساد يترافق مع بعض الأمراض الجلدية .

cataractogenic drugs

عَقَاقِيرٌ مُؤَلِّدَةٌ لِلسَادِ

العقاقير التي قد تولد الساد مثل

الستيرويدات .

cataractous

سَادِيٌّ

نسبة إلى الساد أو شخص مصاب به .

catarrh

نَزْلَةٌ

التهاب العشاء المخاطي مع نجيح حر ويشير الاصطلاح خاصة إلى التهاب أغشية الممرات التنفسية في الرأس والبلعوم .

spring c. التهابُ المُتَلَحِّمَةِ الرَّبِيعِيِّ

انظر (= vernal conjunctivitis)

vernal c. النَّزْلَةُ الرَّبِيعِيَّةُ

التهاب المتلحمة والأنف الأرجي الذي يكثر أثناء فصل الربيع ويسببه طلع الأشجار .

catarrhal conjunctivitis

التهابُ المُتَلَحِّمَةِ النَّزْلِيُّ

انظر (conjunctivitis)

catatropia

اِحْوَالٌ سَقْلِيٌّ

احوال العينين أو أحدهما للأسفل عند تركيزهما على منبه بصري .

caterpillar السَّيْرُوعُ (بِرَقَاتِ الفَرَّاشَةِ)

يرقات الفراشات أو العث التي لها شعيرات مخدشة للعين وتسبب عند توقفها عليها التهاب القرنية أو القرحة الشديدين .

catgut

قُصَابَةٌ

خيوط جراحية تستخرج من أمعاء الثدييات .

catheter

قِطَارٌ (ج. قَتَاطِيرٌ)

أداة جراحية أنبوبية لينة قابلة للإحناء تستعمل ليزل السوائل من الجروح ومن تجاويف الجسم عند إدخالها إليها ليزها أو لزرق سائل فيها .

catheterization

قَطْرَةٌ

استعمال القنطار أو إدخاله إلى جوف الجسم .

catheterize

يَقْطِرُ

يدخل القنطار إلى جوف الجسم .

cat's eye effect

مَظْهَرُ عَيْنِ القِطِّ

تكوين حافات غير منتظمة في حدة العين مما يجعلها شبيهة بعين القط .

cautery

كَيٌّ ، مَكْوَاةٌ

(١) استعمال مادة كاوية أو أداة ساخنة أو تيار كهربائي أو أية مادة أخرى لتخريب النسيج .

(٢) مادة كاوية أو كاوية معدنية تستعمل في

كي الأنسجة .

Ziegler c.

كَيٌّ زِيغلَر

كي كهربائي لحافة الجفن لتوليد ندبة فيها لقلب الجفن للداحل أو للخارج .

cavernous hemangioma

وِعَاؤُومٌ دَمَوِيٌّ كَهْفِيٌّ

ورم مكون من فجوات وعائية مبطنة ومتوسعة قد تصيب الجفن .

cecucient

ضَعْفُ البَصَرِ

فقدان البصر الجزئي .

cell

خَلِيَّةٌ

وحدة بناء الأنسجة تحوي الجيلة والنواة وبعض المشتملات الخلوية ويحيطها غشاء خاص بها .

amacrine c.

خَلِيَّةٌ مَقْرَبِيَّةٌ

خلية متفرعة عديدة التشجرات ومن دون محوار طويل توجد في الطبقة النووية الداخلية للشبكية وتشابك بحرية مع الخلايا الأخرى وتعتبر خلية عصبية متطورة .

bipolar c.

خَلِيَّةٌ ثَنَائِيَّةُ الأَقْطَابِ

خلية عصبية ذات قطبين توجد في الطبقة الضفيريّة للشبكية تنقل الدفعات العصبية من العصبيات والمحاريط إلى الخلايا العقدية .

cone c. خلية مخروطية

خلية مخروطية الشكل في الشبكية حساسة للرؤية الضوئية واللونية ويكثر وجودها في منطقة الشبكية المركزية وفي نقرتها .

ganglion c. خلية عقدية

خلية عصبية كبيرة توجد في الطبقة العقدية للشبكية وتنتشر تغصناتها في طبقتها الضفيرية ويمر محورها ليكون ليفاً بصرياً يجري في العصب البصري .

mural c. خلية جدارية

إحدى الخلايا التي تحيط بجدار الأوعية الشعرية للشبكية يؤدي ضعفها إلى توليد أمهات الدم الصغرية .

plasma c. خلية مَصَوْرِيَّة ، خلية بلزمية

خلية كروية أو بيضوية منواة توجد غالباً في حثر العين .

retinal association c's.**خلايا شبكية إرتباطية**

خلايا وسيطة تربط خلايا الشبكية ببعضها بالتشابك معها وتشمل الخلايا الأفقية والمقرنية .

retinal horizontal c.**خلية شبكية أفقية**

خلية ذات محاور يسير أفقياً في طبقة الشبكية الضفيرية الخارجية لمسافة طويلة وتتشابك تشجراته مع المخاريط والعصيات .

rod c. خلية عَصَوِيَّة

خلية عصبية الشكل في الشبكية حساسة جداً للضوء ويكثر وجودها في الأقسام المحيطة للشبكية ويقل عددها في أقسامها المركزية وتعدم في نقرتها .

cellular inclusion bodies**جسيمات اشتمالية خلوية**

جسيمات دائرية أو بيضوية أو غير منتظمة توجد في هولى الخلية المصابة في الحثر وفي التهاب الملتحمة الاشتمالي .

cellulitis, periorbital**التهاب حول الحجاج**

التهاب الهلل المبطن للحجاج .

cellulitis, orbital**التهاب الهلل الحجاجي**

التهاب أنسجة الحجاج المحيطة بالعين .

cellulose acetate frames**إطارات أسيتاتية سلولوزية**

إطارات النظارات المصنوعة من أسيتات السلولوز .

center, centre**مركز**

(١) النقطة المركزية للجسم .

(٢) مجموعة من الخلايا العصبية المركزية تختص بوظيفة معينة .

eye movements c.**مركز حركات العين**

منطقة محيية في التلفيف أمام المركزي (باحة ٨) تسيطر وتنظم حركات العينين .

optic c.**مركز بصري**

نقطة في عدسة أو في مجموعة عدسات تعبر منها كل الأشعة المساهمة في توليد الصورة .

pontine gaze c. (P.G.C.)**مركز الحَمَلَقَة الجِسْرِيَّة**

منطقة في جسر الدماغ بالقرب من نواة العصب القحفي السادس تسيطر وتنظم حركات العينين المتقارنة في نفس جهتها .

visual c's.**المراكز البصرية**

المراكز العصبية المركزية التي تستلم الدفعات العصبية البصرية ومسؤولة عن حس البصر وإدراكه وهي في القسم الخلفي من الفص القذالي للدماغ .

central**مركزي****c. angiospastic retinopathy****إعتلال شبكوي تشنجي وعائلي**

فقدان البصر المسبب عن تشنج أوعية البقعة وتجمع السوائل فيها .

c. areolar choroidal

degeneration

تتكس المشيمية المركزية الهالي
تتكس هالي في القسم المركزي من
مشيمية العين .

انظر (degeneration)

c. field of vision

ساحة الإبصار المركزية
انظر (field)

c. lenticular opacities

عتامات عدسية مركزية
انظر (opacity)

c. marasmic ulcer

قرحة مركزية سغلية
انظر (ulcer)

c. retinal vein occlusion

إسداد وريد الشبكية المركزي
انظر (occlusion)

c. retinal disciform

degeneration

تتكس مركز الشبكية القرصي
انظر (degeneration)

c. retinal sparing

سلامة الشبكية المركزية
انظر (macular sparing)

c. scotoma

عظمة مركزية
انظر (scotoma)

c. serous choroidopathy

اعتلال المشيمية المركزية المصلي
انظر (choroidopathy)

c. serous retinopathy

اعتلال الشبكية المركزية المصلي
انظر (retinopathy)

c. vision

الرؤية المركزية
انظر (vision)

c. visual acuity

حدة الإبصار المركزي
انظر (acuity)

c. visual field

ساحة الإبصار المركزي
انظر (field)

centrocecal scotoma

عظمة مركزية مستعرضة
انظر (scotoma)

cephalgia

صداع
ألم الرأس الذي قد يتسبب عن أمراض العين
وتشوهات .

cerclage

تطويق
إحدى الطرق التي تستعمل لرأب انفصال
الشبكية بتطويق طبقات العين الخارجية بحلقة
أو عروة تضغط على العين وتقرب الشبكية من
المنطقة المفصولة عنها .

cerebral cortex, visual

قشرة المخ البصرية
القشرة الخية الأولية والثانوية في القسم الخلفي
من الفص القذالي والقشرة البصرية الارتباطية
في منطقة فريكا عند ملتقى الفصوص القذالي
والجداري والصدغي .

cerebromacular degeneration

تتكس مخي بقعي
انظر (degeneration)

cerebroretinal degeneration

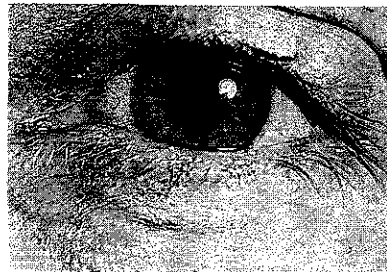تتكس مخي شبكي
انظر (degeneration)

(= cerebromacular

degeneration)

cervical sympathetic ganglia

العقد الودية الرقبة
انظر (ganglion)



chalazion (=meibomian cyst, tarsal cyst)

بَرْدَة

كتلة حبيبية صلبة في الجفن تتسبب عن التهاب غدد مايوميان الزمن ويمكن مشاهدتها على سطح الجفن وتسمى أيضاً كيسة جفنية أو كيسة مايوميان .

chalcosis, corneal تَنْحُسُ الْقَرْنِيَّة

ترسب النحاس في العدسة مولداً حلقة ملونة في طبقاتها العميقة .

chalcosis lentis (=sunflower cataract)

تَنْحُسُ الْعَدَسَة

ترسب النحاس في القرنية مولداً الساد فيها ويسمى ساد عباد الشمس .

chamber

غُرْفَة

حيز مغلق أو غار .

anterior c. الغُرْفَة الأمامية

حيز العين الذي يقع بين القرنية والعدسة والذي تحده القرنية وجزء من الصلبة في الأمام والقزحية وجزء من الجسم الهدبي وقسم من العدسة من الخلف وهو ملء بالخلط المائي ومن الممكن مشاهدته خلال القرنية .

aqueous c. الغُرْفَة المائية

إحياز العين التي تحتوي على الخلط المائي وهي مكونة من الغرفتين الأمامية والخلفية .

closed c. غُرْفَة مُتَعَلِّقَة

غلق الغرفة الأمامية أثناء عملية الساد لرفع الضغط فيها لتسهيل الجراحة .

eye c's. غُرُفُ الْعَيْن

غرف العين المختلفة ، الأمامية والخلفية والزجاجية .

flat c. غُرْفَة مُسَطَّحَة

أحد اختلاطات رض العين النافذ أو جراحة داخل العين حيث تلتصق القزحية بالقرنية مع فقدان الخلط المائي للغرفة

الأمامية فيولد تسطح وجه القرنية الأمامي .


posterior c. الغُرْفَة الخلفية

حيز العين الذي تحده القزحية من الأمام والعدسة والرباط المعلق من الخلف وهي مليئة بالخلط المائي وتتصل بالغرفة الأمامية من خلال الحدقة .

vitreous c. الغُرْفَة الزجاجية

حيز العين الذي يحوي الخلط الزجاجي وتحده العدسة والجسم الهدبي من الأمام وجدار كرة العين من الخلف .

chart لَوْحَة ، وَرَقَة ، لَأَيْحَة

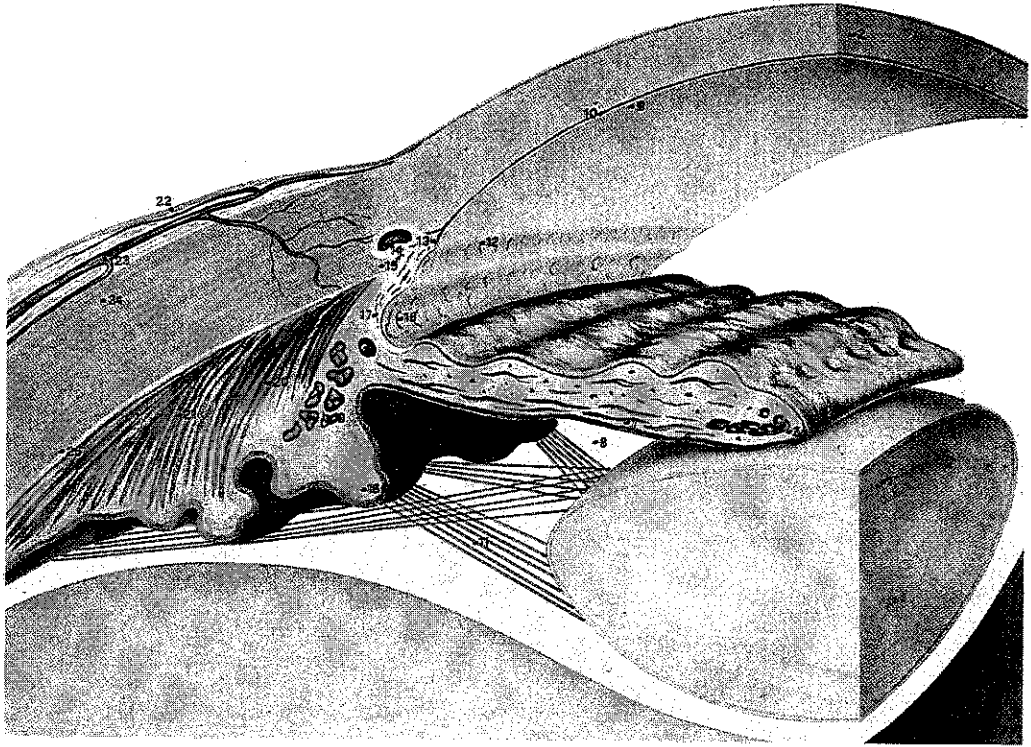


E c. لَوْحَة الحَرْف E

لوحة لفحص حدة البصر مرسوم عليها الحرف E بمختلف الأوضاع والحجوم المتدرجة .

picture c. لَوْحَة الصُّور

لوحة لفحص حدة البصر عند الأطفال



تشرح الغرفة الأمامية للعين

- ١ - العدسة - ٢ - القرنية - ٣ - العضلة مضيقية الحدقة - ٤ - ظهارة القرنية - ٥ - الغرفة الأمامية - ٦ - الظهارة الصباغية
 ٧ - العضلة موسعة الحدقة - ٨ - الغرفة الخلفية - ٩ - بطانة القرنية - ١٠ - غشاء ديسمونت - ١١ - الرباط المعلق للعدسة
 ١٢ - خط شفالية - ١٣ - الترييق القرنوي الصلبوي - ١٤ - قناة شليم - ١٥ - مهماز الصلبة - ١٦ - الزاوية القرنية القرنية
 ١٧ - الرباط القرني المشطي - ١٨ - الناقء الهدبي - ١٩ - الألياف الدائرية (للعضلة الهدبية) - ٢٠ - الألياف الشعاعية
 (للعضلة الهدبية) - ٢١ - الألياف الزوالية - ٢٢ - المنصمة - ٢٣ - الوريد الهدبي الأمامي - ٢٤ - الصلبة - ٢٥ - الحيز فوق
 المشيمية

مرسوم عليها صوراً مختلفة الأشكال
والحجوم المتدرجة .

reading c. لَوْحَةُ الْقِرَاءَةِ

لوحة لفحص حدة البصر القريب فيها
أسطر مكتوبة بحجوم مختلفة ومنتدرجة .

Snellens c. لَوْحَةُ سِنِيلِن

لوحة لفحص حدة البصر فيها حلقات
مفتوحة عند مختلف مواضعها وتباين في
حجومها تدريجياً .

cheiroscope مِنتَظَرٌ يَدَوِيٌّ

منظار يستعمل للتدريب على الأبصار بالعينين
لعلاج كبت صورة إحدى العينين في الحول .

chemical conjunctivitis

التهابُ المُلتَحِمَةُ الكِيمِيَايِي
انظر (conjunctivitis)

chemical dry eye

جَفَافُ الْعَيْنِ الكِيمِيَايِي

جفاف العين الناتج عن تعرضها لبعض المواد
الكيميائية .

chemical sympathectomy

التَطْيِيطُ الكِيمِيَايِي لِلوَدِّيِّ

كبت وتثبيط عمل الجهاز العصبي الودي
باستعمال بعض العقاقير الكيميائية المثبطة له .

chemosis وَدَمَةُ الْمُتَحِمَةِ

تورم الملتحمة بالوذمة الشديدة .

conjunctival c. وَدَمَةُ الْمُتَحِمَةِ

تورم الملتحمة الذي يرافق التهاباتها
وإصاباتها .

cherry red spot البُقْعَةُ الكَرَوِيَّةُ الحَمْرَاءُ

انظر (spot)

chiasma, optic التَصَالِبَةُ البَصْرِيَّةُ

قسم الوطاء (تحت المهاد) المكون من تصالب
الألياف العصبية للعصب البصري التي ترد من
النصفين الأنسيين لشبكيته العينين .

chiasmal glioma دِقْمُومُ التَصَالِبَةِ

انظر (glioma)

Chlamydia المَتَدَثِّرَةُ

نوع من الكائنات أكبر حجماً من الفيروسات
وأصغر من الجراثيم تصيب العين فتسبب الحثر
والتهاب الملتحمة الاشتالي .

c. oculogenitalis

المَتَدَثِّرَةُ العَيْنِيَّةُ التَّنَاسِلِيَّةُ

نوع من المتدثرات التي تسبب التهاب
الملتحمة الاشتالي والتهاب الأجليل .

c. trachomatis المَتَدَثِّرَةُ الحَثْرِيَّةُ

متدثرة تسبب الحثر في العين .

chloramphenicol كَلُورَامْفِينِيكُول

صادة تستعمل كمضاد حيوي ضد الإصابات
الجرثومية والريكتسية .

chloropsia رُؤْيَةُ الْأَخْضَرِ

عيب بصري تتراءى فيه كل المرئيات بلون
أخضر

chloroquine keratopathy

إِعْتِلَالُ الْقَرْنِيَّةِ بِالْكَلُورُوكُوَيْنِ
(keratopathy) انظر

chloroquine retinopathy

إِعْتِلَالُ الشَّبَكِيَّةِ بِالْكَلُورُوكُوَيْنِ
(retinopathy) انظر

choke, ophthalmovascular

إِحْتِنَاقٌ بَصْرِيٌّ وَعَائِيٌّ
انقطاع تجهيز الدم للشبكية بسبب انضغاط
أوعيتها ببعضها البعض .

choked disc قُرْصٌ مُحْتَبِقٌ

تورم قرص العصب البصري الذي يتسبب عن
ارتفاع الضغط داخل القحف ويمكن مشاهدته
بمنظار العين .

cholesterol emboli

صِمَاتٌ كُولِيَسْتَرُولِيَّةُ
صمات من الكوليستيرول تسد الشريان
الشبكي المركزي أو أحد فروعها

cholesterol vitreous opacities

عَتَاتِمَاتُ الرُّجَاجِي الكُولِيَسْتَرُولِيَّةُ
انظر (opacity)

cholinergic blocking agents

عواملٌ مُحصِرةٌ للكولين

أدويةٌ تُحصِرُ عملَ الأسيتيل كولين .

cholinergic drugs أدويةٌ كولينيةٌ الفِعلأدويةٌ محاكيةٌ للاسيتيل كولين في عملها فتنبه
النبات التي تغذيها الأعصاب الكولينية
الفاعل .**cholinestrase** كولينستيرازانظيمٌ يحفزُ حلقةَ الأسيتيل كولين فيوقف
عمله .**choriocapillaries** شعيراتُ المشيمية

الطبقة المشيمية للغلاف المشيمي للعين .

chorioretinal مشيمي شبكوي

نسبةٌ للطبقتين المشيمية والشبكية للعين .

c. burns حروقُ المشيمية والشبكية
انظر (burns)**c. degeneration**

تسكسُ مشيمي شبكوي

انظر (degeneration)

chorioretinites

التهابُ المشيمية والشبكية

التهاب طبقتي المشيمية والشبكية للعين .

chorioretinopathy

اعتلالُ المشيمية والشبكية

اعتلال الطبقتين المشيمية والشبكية
اللاالتهابي .**serous c.**

اعتلالُ المشيمية والشبكية المصلي

اعتلال الطبقتين المشيمية والشبكية مع
ارتشاح مصلي فيها .**choriostoma** ورمٌ جذعيٌ مُتبدل

نمو نسيج طبيعي في غير موضعه .

phacomatous c.

ورمٌ عدسي جفني

ورم عدسي يظهر في الجفن السفلي .

choroid المشيمية

طبقة العين الرقيقة الوسطية المنصبة والموعاة

والتي تمتد من الحاشية المشرشرة للشبكية حتى
العصب البصري وهي تغذي بأوعيتها طبقات
العين الأخرى .**c. atrophy** ضمورُ المشيمية
انظر (atrophy)**c. cavernous hemangioma**

وعاؤوم كهفي مشيمي

انظر (hemangioma)

c. coloboma ثلامةُ المشيمية
انظر (coloboma)**c. detachment** انفصالُ المشيمية
انظر (detachment)**c. fissure** شقُّ المشيمية
انظر (fissure)**c. folds** طياتُ المشيمية
انظر (folds)**c. gyrate atrophy**

ضمورُ المشيمية التلغيفي

انظر (gyrate atrophy)

c. serous detachment

انفصالُ المشيمية المصلي

انظر (detachment)

c. tears تمزقاتُ المشيمية
انظر (tear)**c. vascular atrophy**

ضمورُ المشيمية الوعائي

انظر (atrophy)

choroidal مشيمي

نسبةٌ للمشيمية أو متعلق بها .

c. fetal fissure

الشقُّ المشيمي الجنيني

انظر (fissure)

c. hemangioma

وعاؤوم المشيمية الدموي

انظر (hemangioma)

c. melanoma ميلانومُ المشيمية
انظر (melanoma)

c. neovascular membrane

غشاءً مشيمي مُوعِي
انظر (membrane)

c. tap بَزْلُ المَشيمِيَّة

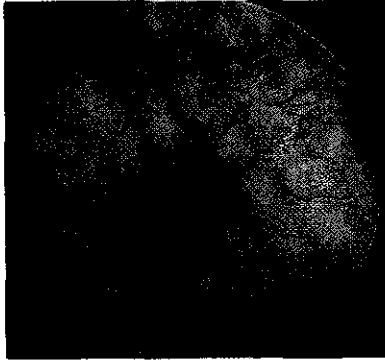
انظر (tap)

c. vessels أوعِيَّة المَشيمِيَّة

انظر (artery and vein)

choroidea (= the choroid) المَشيمِيَّة

الطبقة الرقيقة المنصبة والموعاة في الشبكية .



choroideremia ضَمُورُ المَشيمِيَّة الوِرَاقِيّ

ضمور المشيمية الوراثي الذي غالباً ما يؤدي إلى العمى عند الأولاد ولكنه غير مترقي عند البنات ويتقل مع صبغي X

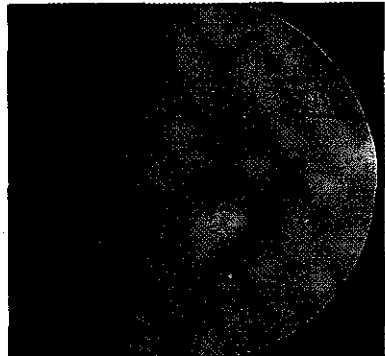
choroiditis التَهَابُ المَشيمِيَّة

التهاب الطبقة المشيمية للعين .

anterior c.

التَهَابُ المَشيمِيَّة الأمامِيَّة

التهاب المشيمية الأمامية مع نقاط ملتهبة في أطرافها .



areolar c. التَهَابُ المَشيمِيَّة الهَالِيّ

التهاب يبدأ من البقعة الصفراء ويتشتر حتى الأطراف

areolar central c.

(= Forster c.)

التَهَابُ المَشيمِيَّة المَرَكزِيَّة الهَالِيّ

نوع من التهاب المشيمية المركزي تتكون فيه نقاط سوداء في البدء ثم تتوسع وتصح بيضاء .

central c. التَهَابُ المَشيمِيَّة المَرَكزِيَّة

التهاب المشيمية في منطقة البقعة الصفراء .

diffuse c. التَهَابُ المَشيمِيَّة المُنتَشِر

التهاب المشيمية الذي تتكون فيه بقع تنتشر في قاع العين .

disseminated c. (= diffuse c.)

التَهَابُ المَشيمِيَّة المُنتَشِر

Doyen's familial

honeycombed c.

التَهَابُ المَشيمِيَّة العائلي المَحْرَبِيّ لِدوين

تشوه بصري وراثي تكسي يتصف بوجود بقع باهتة اللون بجوار القرص البصري والبقعة .

exudative c.

التَهَابُ المَشيمِيَّة النَّضْجِيّ

التهاب المشيمية مع ظهور بقع نضحية منتشرة فيها تظهر على سطح الشبكية .

Forster c. التَهَابُ المَشيمِيَّة لِفُورسْتَر

نوع من التهاب المشيمية المركزي تظهر فيه أولاً نقاط ملتهبة سوداء ثم تكبر ويتغير لونها إلى الأبيض .

gutta senilis c.

التَهَابُ المَشيمِيَّة الشَّبْحُوخِيّ المُحْطَط

انظر (= Tay's c.)

Jensen's c. التَهَابُ المَشيمِيَّة لِجَنسِن

التهاب المشيمية والشبكية المجاورتين للقرص البصري .

juxtapapillary c.

التهاب المَشِيمِيَّة المُجاوِرة لِلخَلْمَة
التهاب المشيمية والشبكية المجاورتين
للقراص البصري .

metastatic c. التهاب المَشِيمِيَّة التَّقِيلِيَّ
التهاب المشيمية الذي ينتقل إليها من
السحايا الملتهبة أو من الدم المتقيح .

suppurative c.

التهاب المَشِيمِيَّة القَيْحِيَّ
التهاب المشيمية المولد للقيح فيها .

Tay's c. (= gutta senilis c.)

التهاب المَشِيمِيَّة لِتَاي
تتسك المشيمية الشيخوخى الذي يتصف
بظهور بقع صفراء غير منتظمة الشكل
حول البقعة يعتقد بأنها تسبب عن حالة
عصيدية للشرايين .

choroidopathy اغْتِلَالُ المَشِيمِيَّة
أي حالة مرضية تصيب المشيمية .

central areolar c.

(= c.a. choroidal atrophy)

اغْتِلَالُ المَشِيمِيَّة المَرَكِزِيَّة الهَالِيَّ
انظر (atrophy)

central serous c.

اغْتِلَالُ المَشِيمِيَّة المَرَكِزِيَّة المَصْلِيَّ
اعتلال مصلي في المنطقة المركزية
للمشيمية .

choroidoretinitis

التهاب المَشِيمِيَّة والشَبَكِيَّة

chromatic aberration زَيْجٌ لَوْنِيَّ

الانحراف غير المتساوي للاشعاعات الضوئية
المختلفة الألوان وأطوال الموجات عند مرورها
خلال وسط انكساري مما يسبب حواش ملونة
حول الصورة التي تولدها .

chromatic spectrum طَيْفُ الأَلْوَانِ

مجموعة الموجات الكهرومغناطيسية التي
تتراوح أطوالها بين ٣٩٠-٧٧٠ انكسروم
والتي تراها العين وتولد فيها إحساساً بالألوان

من اللون البنفسجي حتى الأحمر وهذا
مايسمى بالطيف المرئي .

chromatic threshold عَتَبَةُ الأَلْوَانِ
أدنى شدة من لون الضوء تتمكز العين عندها
من تمييزه بوضوح .

chromophores مُرَشَّحَاتُ اللَوْنِ
صبغات خاصة توجد في العدسة تقوم بترسيح
الأشعة فوق البنفسجية وتزداد كثافة مع تقدم
العمر أو مع كثرة التعرض لهذه الأشعة .

cicatricial نُدْبِيَّ

c. ectropion شَتْرٌ خَارِجِيَّ نُدْبِيَّ
انظر ectropion

c. entropion شَتْرٌ دَاخِلِيَّ نُدْبِيَّ
انظر entropion

c. pemphigoid فُقَاعَايَّةٌ نُدْبِيَّةٌ
داء شبيه بالفقاعات يصيب المتحمة
ويؤدي إلى التصاقها وتندبها .

cicatrix نُدْبَةٌ (ج. نُدْبَاتٌ)

النسيج الجديد الذي يتولد عن التام الجروح .

cystoid c. نُدْبَةٌ كَيْسَانِيَّةٌ

ندبة كيسانية مع وذمة مائية تبرز بشكل
فقاعات كيسية من موضع الندبة في سطح
القرنية .

cicatrization تَنْدُبٌ

تولد الندبة .

conjunctival c. تَنْدُبُ المُلْتَحِمَةِ

ندبات في المتحمة تتولد عند التهابها
الحثري أو بعد حروقها .

cilia أَهْدَابٌ

(١) الأَجْفَانِ أو حوافها الخارجية .
(٢) الشعيرات التي تنمو من حافة أجفان
العين .

(٣) الهدبيات الدقيقة التي تظهر من سطح
بعض الخلايا .

ciliarotomy بَضْعُ الهُدْبِيَّ

بضع المنطقة الهدبية جراحياً في علاج الزرق .

ciliary هُدْبِيَّ

ذو علاقة أو شبيه بأهداب العين أو بالخلايا

الهدبية ويستعمل الاصطلاح في العين لوصف بعض أقسامها كالعضلة الهدبية أو الجسم الهدبي أو التواء الهدبي أو الحلقة الهدبية .

anterior c. arteries

الشرايين الهُدَيْيَّة الأماميَّة
انظر (artery)

long posterior c. arteries

الشرايين الهُدَيْيَّة الخلفيَّة الطويلة
انظر (artery)

short posterior c. arteries

الشرايين الهُدَيْيَّة الخلفيَّة القصيرة
انظر (artery)

c. blepharitis

(= blepharitis ciliaris)
انظر (blepharitis)

c. body

الجِسْم الهُدَيْي ، الهُدَيْي
القسم السميك من الطبقة الوعائية للعين أمام الحاشية المشرشرة للشبكية يوصل المشيمية بالقرحية ويتكون من التاج والنوائء والطيات والدويرة والعضلات الهدبية والصفحة القاعدية ويؤثر كثيراً على مرور الخلط المائي وعلى تكيف العين .

c. body coloboma

ؤَلَامَة الجِسْم الهُدَيْي
انظر (coloboma)

c. body prolapse

الهِتَاقُ الجِسْم الهُدَيْي
انظر (prolapse)

c. ganglion

العُقْدَة الهُدَيْيَّة
انظر (ganglion)

c. muscle

العَضَلَة الهُدَيْيَّة
انظر (muscle)

c. nerves

الأعصاب الهُدَيْيَّة
انظر (nerve)

c. process

الناتئ الهُدَيْي
انظر (process)

c. spasm

تَشَنُّج الهُدَيْي
انظر (spasm)

c. staphyloma

عَيْتَة هُدَيْيَّة
انظر (staphyloma)

posterior c. vein

الوَرِيد الهُدَيْي الخلفي
انظر (vein)

cilectomy

قَطْع الهُدَيْي
(١) قطع جزء من الجسم الهدبي .
(٢) قطع جزء من الحافة الهدبية للجفن مع جذور أهدابها .

ciloretinal

هُدَيْي شَبَكويّ
نسبة للجسم الهدبي والشبكية .

ciliotomy

قَطْع العَصَب الهُدَيْي
قطع العصب الهدبي جراحياً .

cilium

هَذَب (ج. أَهْدَاب)
(١) الجفن أو حافته الخارجية .

(٢) الشعيرة التي تنمو على حافة الجفن .
(٣) الهدبيات الدقيقة التي تبرز من السطح الخارجي لبعض الخلايا .

cillois

ارتِعَاشُ الجَفْن التَشَنُّجيّ
ارتعاش الجفن المتشنج .

cinch

رَبْطَة دَرزِيَّة
عملية جراحية تقطع فيها إحدى العضلات المستقيمة للعين أو وترها ووضع مادة درزية فيها لغرض تقصيرها في معالجة الحول .

circinate retinopathy

اعْتِلَالُ الشَبَكِيَّة الخَلقيّ
انظر (retinopathy)

circulus arteriosus iridis major

الدائِرَة الشِرْيانيَّة القَرَحِيَّة الكُبْرَى
الدائرة الشريانية الكبرى للقرحية وهي دارة شريانية تفاعرية توجد في الجسم الهدبي وعلى حافة القرحية .

circulus arteriosus iridis minor

الدائِرَة الشِرْيانيَّة القَرَحِيَّة الصُغْرَى
الدائرة الشريانية أنصغرى للقرحية وهي دارة شريانية تفاعرية توجد في القرحية بالقرب من حافة الحدقة .

circumcorneal injection

احتقان حَوْلَ القَرْنِيَّةِ

احمرار واحتقان أوعية المتحمة ما حول حوف القرنية ويحدث في الزرق الحاد وفي التهاب التزحية .

circumduction

تَحْرُكٌ تَدْوِيرِيٌّ

حركة العين التدويرية الفعالة أو المنفصلة

circumocular

حَوْلُ العَيْنِ

تحيط بمقلة العين أو تقع حولها وبالقرب منها .

circumorbital

حَوْلُ الحِجَاجِ

تحيط بالحجاج أو تقع بالقرب منه .

clinoscope

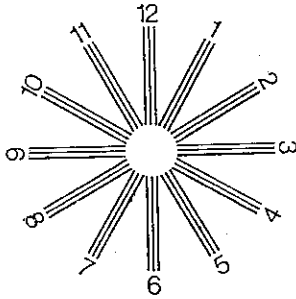
مِنظَارُ الأَحْرَافِ

منظار يستعمل لفحص زاوية انحراف العين عند تركيز البصر على جسم ثابت ويستعمل لقياس درجة شلل العضلات العينية .

clock, astigmatic

سَاعَةُ الأَبْتُورِيَّةِ

لوحة عليها نمط من الخطوط مرتبة بشكل أرقام الساعة لفحص خلل اللابؤرية في العين .



ساعة اللابؤرية

Cloquet canal

قَنَاةُ كَلُوكِه

الخير الموجود في الزجاجي والذي كان يحوي الشريان الزجاجي أثناء التطور الجنيني .

closed angle glaucoma

زَرَقٌ مُغْلَقُ الزَّاوِيَةِ

انظر (glaucoma)

closed chamber

عُرْفَةٌ مُغْلَقَةٌ

غلق الغرفة الأمامية خلال عملية الساد بغرض رفع ضغط داخل العين لتسهيل المداخلة الجراحية فيها .

closed eye surgery

جِرَاحَةُ العَيْنِ المُغْلَقَةِ

الطريقة الجراحية التي تستعمل شقاً صغيراً لغرض المحافظة على ضغط داخل العين .

cloudiness of the cornea

تَغْيِمُ القَرْنِيَّةِ

نقص شفافية القرنية لوجود وذمة أو تليف فيها .

clouding, corneal

تَغْيِمُ القَرْنِيَّةِ

عتمة القرنية التي تنتج عن نديتها أو ترسب بعض الخلايا أو المواد فيها .

coating, lens

طَلْيُ العَدْسَةِ

انظر (lens)

cobblestone conjunctivitis

التهابُ المُلتَحِمَةِ الحَصَوِيِّ

انظر (conjunctivitis)

cogwheel pursuit movements

حَرَكَاتٌ تَتَّبَعِيَّةٌ مُتَقَطِّعَةٌ

انظر (movement)

collarette

الطُّورِيْقُ

الخط الدائري المتعرج في القرنية الذي يحدد الاتصال بين المنطقتين الهدبية والحدقية فيها وهو الحافة الدائرية الداخلية لصفحة أديمها المتوسط ويبعد حوالي ١٥ مم من حافة الحدقة ويفصل الدائرتين الشريانيتين الكبرى والصغرى عن بعضهما .

colliculus, inferior

الأُكَيْمَةُ السُّفْلِيَّةُ

الزوج السفلي من الأجسام الرباعية الموجودة في سقف الدماغ المتوسط وهي مركز عصبي لبعض المنعكسات السمعية .

colliculus, superior

الأُكَيْمَةُ العُلْوِيَّةُ

الزوج العلوي من الأجسام الرباعية الموجودة في سقف الدماغ المتوسط وهي مركز عصبي لبعض المنعكسات العينية والبصرية .

collyrium

قَطْرَةٌ

علاج سائل يقطر في العين .

coloboma

ثَلَامَةٌ

غياب ظاهري أو نقص بائن لأحد أنسجة

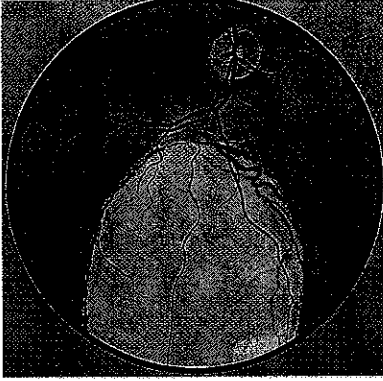
العين يتولد عادة عن عدم التحام أحد الشقوق الجنينية للعين .

atypical c. ثَلَامَةٌ لَا نَمَطِيَّة

ثلامه تصيب بعض أقسام العين التي لا تتطور تطوراً كاملاً من الشق الجنيني .

bridge c. ثَلَامَةٌ جَسْرِيَّة

نوع من ثلامه القرحية يغطي الشق فيها شريط من النسيج القرصي فيكون منه جسراً فوق الشق .



choroid c. ثَلَامَةٌ الْمَشِيمِيَّة

شق في الغلاف المشيمي يتكون نتيجة عدم التحام الشق الجنيني ويولد عتمة شبكية .

ciliary body c.

ثَلَامَةٌ الْجِسْمِ الْهَدَبِيِّ

ثلامه في الجسم الهدبي لعدم انغلاق شقها الجنيني .

disc c. ثَلَامَةٌ الْجِسْمِ الْبَصْرِيِّ

انظر (= optic disc c.)

eyelid c. ثَلَامَةٌ الْجَفْنِ

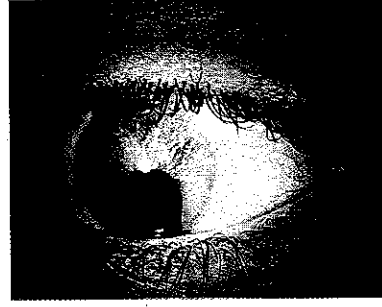انظر (= c. palperale)

Fuch's c. ثَلَامَةٌ فُوخ

عيب صغير هلالى الشكل في المشيمية عند الحافة السفلية للقرص البصري .

c. iridis ثَلَامَةٌ الْقَرْحِيَّة

انظر (= iris coloboma)



iris c. ثَلَامَةٌ الْقَرْحِيَّة

شق في القرحية وعادة ما يكون في قسمها السفلي .

c. lentis ثَلَامَةٌ الْعَدَسَةِ

عيب في العدسة عادة ما يتكون لعدم اكتمال حوافها أو تثلماها .

macular c. ثَلَامَةٌ الْبُقْعَةِ

غياب جزء من البقعة .

optic disc c. ثَلَامَةٌ الْقُرْصِ الْبَصْرِيِّ

فلح أو أخدود أو حفرة خلقية في القرص البصري تسبب عن عدم اكتمال التحام الشق الجنيني وعدم اكتمال تكون العصب البصري .

optic nerve c.

ثَلَامَةٌ الْقُرْصِ الْبَصْرِيِّ

انظر (= optic disc c.)

c. palpebrale ثَلَامَةٌ الْجَفْنِ

شق عمودي خلقي في الجفن .

pupillary c. (= iris c.)

ثَلَامَةٌ الْحَدَقَةِ

c. retinae ثَلَامَةٌ الشَّبَكِيَّة

شق خلقي في الشبكية عن عدم اكتمال غلق الشق الشبكي في الجنين .

typical c. ثَلَامَةٌ نَمَطِيَّة

ثلامه تتكون نتيجة عدم اكتمال التحام الشق الجنيني .

viterous c. ثَلَامَةٌ الرُّجَاجِيِّ

ثلامه في الحافة السفلية للجسم الزجاجي .

color

لَوْنٌ (ج. ألْوَانٌ)

c. blindness

عمى الألوان
انظر (blindness)

c. coating of lens

طَلْيُ العَدْسَةِ المُلَوَّن

تغطية عدسة النظارات بطبقة أو أكثر من
الصبغات الملونة لمنع مرور الأشعة فوق
البنفسجية أو غيرها من خلالها .

complementary c's ألْوَانٌ مُتَمَامَةٌ

(١) زوج من الألوان الضوئية يولدان عند
مزجهما بنسب معينة لوناً أبيضاً .(٢) زوج من الألوان الصبغية يولدان عند
مزجهما بنسب معينة لوناً أسوداً .(٣) زوج من الألوان تولد رؤية أحدهما
رؤية تلوية للون الآخر .

c. confusion

التباس لوني

عدم مقدرة المصاب بعمى الألوان على
التفريق بين الألوان المختلفة .

c. contrast

رؤية اللون المُباين

رؤية خادعة للون متتام في المنطقة المحيطة
بالجسم المنظور في الساحة البصرية نتيجة
الإضاءة الساطعة .

contrast c.

لَوْنٌ مُبَايِنٌ

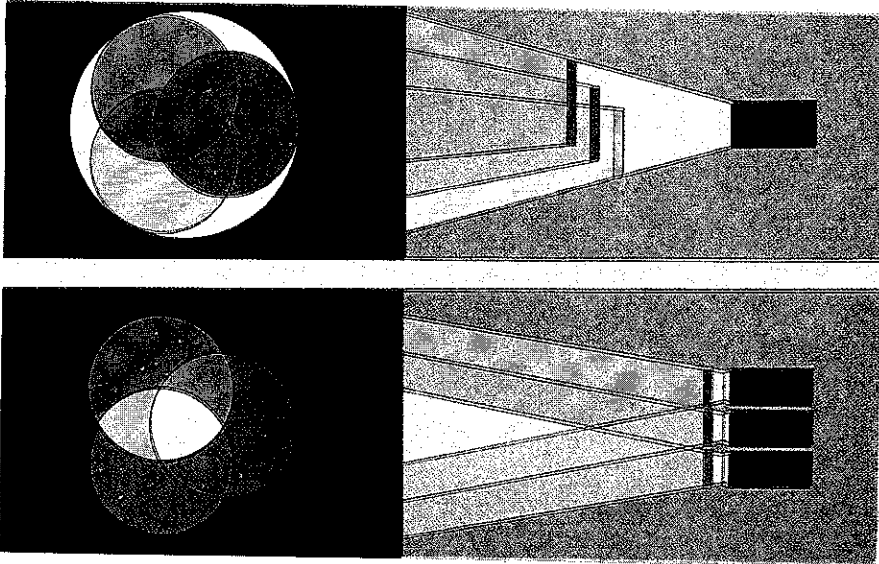
لون متتام .

c. fusion

إندماج الألوان

اندغام الألوان المختلفة فتولد لوناً مغايراً لها
فيتولد لون أبيض عند اندغام كل ألوان
الطيف الشمسي ويتولد لون أسود عند
اندغام الصبغات المختلفة .

اندماج الألوان



يولد اندماج الألوان الصبغية الأساسية الثلاثة (الأعلى) لونا
أسوداً ، بينما يولد اندماج الألوان الضوئية الأساسية الثلاثة
(الأسفل) ضوءاً أبيضاً

c. hue تَدْرُجُ اللُّونِ
الدرجات المتفاوتة للون الواحد .

incidental c. اللُّونُ التِّلْوِيُّ
لون الصورة التلوية التي يبصرها
الشخص .

c's. matching مُضَاهَاةُ الأَلْوَانِ
إحداث لون ضوئيّ مثل لون ضوئيّ آخر
بدخ نسب مختلفة من الألوان الضوئية
الأولية .

metameric c's أَلْوَانٌ مُتْحَاكِيَةٌ
ألوان تبدو متماثلة للعين ولكن أحدها مولد
من مزج موجات ضوئية مختلفة الأطوال .

primary c's أَلْوَانٌ أَوَّلِيَّةٌ
(١) الألوان الضوئية الثلاثة الأحمر
والأخضر والأزرق التي يمكن أن يولد
مزجها بنسب مختلفة كل الألوان التي
تتمكن العين السليمة من تفريقها . أما
بالنسبة للألوان الصبغية الأولية فهي الأحمر
والأصفر والأزرق .

(٢) ألوان الطيف الشمسي وهي الأحمر
والبرتقالي والأصفر والأخضر والأزرق
والنيلي والبنفسجي .

C's. saturation إضْبَاغُ الأَلْوَانِ
عدم احتواء الألوان على أي من اللوين
الأسود أو الأبيض أو على أقل ما يمكن
منهما مما يجعلها في مرتبة عالية في مقياس
الإشراق وتكون عند ذاك أبعد ما يمكن
عن اللون الرمادي .

c. sensation (= color vision)

رُؤْيَةٌ ضَوِّيَّةٌ
انظر (vision)

colored haloes هَالَاتٌ لَوْنِيَّةٌ
دوائر لونية يراها المصابون بالزرق أو بتميع
العدسة أو القرنية حول مصدر الضوء .

colorimeter مِقْيَاسُ اللُّونِ
ألة لمقارنة الألوان تستعمل لمقارنة منبه لوني
مبهم مع لون معروف ويستعمل في اختبار
عنى الألوان .

comitance (= concomitance)

تَرَافِقُ
حركة العينين بتناسب ثابت إلى كل الاتجاهات
مما يدل على عدم شلل أي من عضلاتهما .

comitant strabismus حَوَلٌ مُتَرَافِقٌ
انظر (strabismus)

commotio retinae

(= Berlin's edema)

اِرْتِجَاجُ الشَّبَكِيَّةِ
وذمة حول منطقة البقعة في الشبكية تسبب
عن رض العين فتولد عتمة مركزية دائمة
نتيجة تحريك مخاريط القرية المركزية الرقيقة .

communicable ophthalmia

التِهَابُ العَيْنِ السَّارِيّ
انظر (ophthalmia)

complementary after image

صُورَةٌ تَلْوِيَّةٌ تَمِيمِيَّةٌ
انظر (image)

compound lens عَدْسَةٌ مُرَكَّبَةٌ
انظر (lens)

compression, limbal إِضْغَاطٌ حَوْفِيّ
انضغاط أطراف القرنية المسبب عن عدسة
لاصقة راصة .

concave lens عَدْسَةٌ مُقَعَّرَةٌ
انظر (lens)

concomitance تَرَافِقُ
انظر (= comitance)

concomitant squint حَوَلٌ مُتَرَافِقٌ
انظر (squint)

concomitant strabismus

حَوَلٌ مُتَرَافِقٌ
انظر (= c. squint)

concretion, conjunctival

حُصَيَّاتٌ مُتَلْتَمِجِيَّةٌ
نقاط صفراء صغيرة تنرسب في ملتحمة الجفن
عند الشيوخ نتيجة التهاباتها المزمنة .

cone مَحْرُوط (ج. مَحَارِيط)

جسم صلب ذو قاعدة دائرية يتناقص قطره صعوداً حتى يصبح نقطة عند القمة ويطلق الاسم على أحد أنواع الخلايا الشبكية الحساسة للرؤية الضوئية واللونية ويكثر وجودها في المنطقة المركزية للشبكية وهي مهمة لحس الألوان ولتمييز البصري وحلدة الأبصار .

c. cell خلية مَحْرُوطية
انظر (cone)

c., ocular (= visual c.)

مَحْرُوطٌ بَصْرِيٌّ

مخروط الضوء المار بالعين عند الإبصار قاعدته على القرنية وقمته على الشبكية .

c., retinal مَحْرُوطُ الشَّبَكِيَّةِ
الشدقة المخروطية الخارجية للخلايا المخروطية للشبكية .

c., visual مَحْرُوطٌ بَصْرِيٌّ
انظر (= ocular c.)

confrontation field سَاحَةُ المُجَابَهَةِ
انظر (field)

confrontation perimetry

قِيَاسُ مَجَالِ البَصْرِ بِالمُجَابَهَةِ
انظر (perimetry)

confusion تَشْوِشٌ

إدراك بصري متزامن لجسمين مختلفين في منطقة واحدة وهي إحدى مراحل الغمش .

congenital خِلْقِيٌّ

حالة أو مسخ يوجد عند ولادة الوليد ويتسبب غالباً عن سوء التطور الجنيني أو عن مرض وراثي .

congestive glaucoma, acute
(= narrow angle glaucoma)

زَّرَقُ الزَّاوِيَةِ الضَّيْقَةِ
انظر (glaucoma)

congruous defects عُيُوبٌ مُتطَابِقَةٌ
انظر (defect)

conical cornea قَرْنِيَّةٌ مَحْرُوطِيَّةٌ
انظر (= keratoconus)

conjugate مُقْتَرِنٌ

c. deviation انحرافٌ مُقْتَرِنٌ
(deviation) انظر

c. gaze حَمَلَقَةٌ مُقْتَرِنَةٌ
انظر (gaze)

c. lateral paralysis

شَلْلٌ وَحْشِيٌّ مُقْتَرِنٌ
فقدان القدرة على القيام بحركات متوازية إلى الجهة الوحشية .

c. ocular deviation

انحرافٌ عَيْنِيٌّ مُقْتَرِنٌ
انظر (deviation)

c. ocular movements

حَرَكَاتُ المَقْلَةِ المُقْتَرِنَةِ
انظر (movement)

c. vertical deviation

انحرافٌ عَمُودِيٌّ مُقْتَرِنٌ
انظر (deviation)

conjunctiva المُلْتَحِمَةُ

الغشاء الرقيق الذي يطن الجفن (الملتحمة الجفنية) والذي يغطي القسم المكشوف من الصلبة (الملتحمة المقالية أو العينية) والذي ينتهي عند حواف القرنية .

bulbar c. مُلْتَحِمَةُ المَقْلَةِ
قسم الملتحمة الذي يغطي الصلبة المكشوفة .

limbal c. مُلْتَحِمَةُ الحَوَافِ
قسم الملتحمة الذي يغطي منطقة اتصال القرنية بالصلبة .

ocular c. مُلْتَحِمَةُ المَقْلَةِ
انظر (= bulbar c.)

palpebral c. مُلْتَحِمَةُ الجَفَنِ
قسم الملتحمة الذي يطن الجفن .

conjunctival مُلْتَحِمِيٌّ
نسبة للملتحمة .

c. amyloid degeneration

تَنَكُّسُ المُلْتَحِمَةِ التَّشَوَّانِي
انظر (degeneration)

c. chemosis

وَدَمَةٌ المُلْتَحِمَةِ
انظر (chemosis)

c. cicatrization

تَنَدُّبُ المُلْتَحِمَةِ
انظر (cicatrization)

c. ciliary glands

عَدَدُ المُلْتَحِمَةِ الهَدْيِيَّةِ
انظر (gland)

c. concretion

خُصَيَّاتُ المُلْتَحِمَةِ
انظر (concretion)

c. flap

سَدِيلَةُ المُلْتَحِمَةِ
انظر (flap)

c. follicles

جُرَيَّاتُ المُلْتَحِمَةِ
انظر (follicle)

c. glands

عَدَدُ المُلْتَحِمَةِ
انظر (gland)

c. injection

اِحْتِقَانُ المُلْتَحِمَةِ
انظر (injection)

c. reflex

مُتَعَكِّسُ المُلْتَحِمَةِ
انظر (reflex)

c. sac

كَيْسُ المُلْتَحِمَةِ
انظر (sac)

c. secretion

رَمَصٌ ، إِفْرَازُ المُلْتَحِمَةِ
انظر (secretion)

conjunctivoplasty

(= conjunctivoplasty)

رَأْبُ المُلْتَحِمَةِ

رَأْبُ عِيُوبِ المُلْتَحِمَةِ بالجراحة التقيويمية .

conjunctivitis

التهابُ المُلْتَحِمَةِ ، رَمَدُ
التهاب الملتحمة المترافق عادة مع التبيخ
والنسيج .

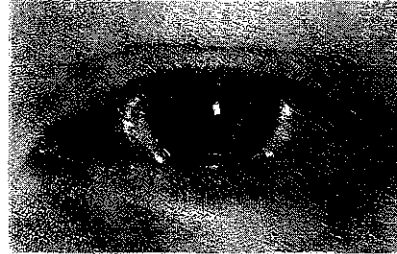
actinic c.

التهابُ المُلْتَحِمَةِ السَّقْيِي ، رَمَدُ إِشْعَاعِي
التهاب الملتحمة الذي يتولد عن التعرض
للأشعة فوق البنفسجية في الجبال العالية

مثلاً أو لتلك التي تصدر من بعض
الأضواء العلاجية أو الأستيلينية .

acute allergic c.

التهابُ المُلْتَحِمَةِ الأَرْجِي الحَادِ
رمد أرجي نزلي .



acute catarrhal allergic c.

التهابُ المُلْتَحِمَةِ الأَرْجِي النَّزْلِي الحَادِ
التهاب الملتحمة النزلي مع حكة شديدة في
العنين .

acute contagious c.

التهابُ المُلْتَحِمَةِ المُعْدِي الحَادِ
التهاب الملتحمة المخاطي الفيحي الذي
يحدث غالباً على شكل وبائي

adenovirus c.

التهابُ المُلْتَحِمَةِ بالفيروس الغُدِّي
التهاب الملتحمة بإصابتها بالفيروس
الغدي .

anaphylactic a.

التهابُ المُلْتَحِمَةِ التَّاقِي
التهاب الملتحمة التحسيسي الحاد المترافق
مع وذمتها الشديدة .

angular c.

التهابُ المُلْتَحِمَةِ الزَّاوِي
التهاب ملتحمة زوايا العين مع احمرارها

arc flash c.

التهابُ المُلْتَحِمَةِ التَّوَمُّضِي
التهاب الملتحمة السافع الذي يتولد عن
التعرض الطويل لأشعاع اللحام
الكهربائي .

atopic c. التهاب المُلتحمة التَّأبِيّ
التهاب الملتحمة الأرجي المفاجيء .

atrophic c. التهاب المُلتحمة الضُّمُورِيّ
التهاب الملتحمة بضمورها .

atropine c. التهاب المُلتحمة الأتروبينيّ
التهاب الملتحمة الجريبي الذي ينتج عن
الاستعمال الطويل للأتروبين .

blennorrhœal c. التهاب المُلتحمة السيلانيّ
التهاب الملتحمة الذي تسببه المكورات
البنية .

calcareous c.
(= c. petrificans)

التهاب المُلتحمة التفسُّخي
التهاب الملتحمة الذي يتصف بترسب مادة
طباشيرية فيها مع تفسخها .

catarrhal c. التهاب المُلتحمة التزليّ
التهاب خفيف في الملتحمة مع إفراز مخاطي
غزير فيها .

chemical c. التهاب المُلتحمة الكيمايّيّ
التهاب الملتحمة بسبب تعرضها
للمهيجات الكيمايية .

chronic atopic c. التهاب المُلتحمة التَّأبِيّ المُزْمِن
التهاب الملتحمة الذي يصيب الأشخاص
الحساسين لمجرد تعرضهم إلى مستأرج
بسيط .

cobblestone c. التهاب المُلتحمة الحَصَوِيّ
ضخامة حلمية في ملتحمة الجفن تشاهد
عند الذين يستعملون العدسات اللاصقة
أو في حالات التهاب الملتحمة الأرجي .

contact c. التهاب المُلتحمة التلامسيّ
التهاب الملتحمة الذي يتولد عن ملامسة

الأجسام الملوثة أو بعض الأدوية
المستأرجة .

croupous c.
(= membranous c.)

التهاب المُلتحمة العُشائِيّ
التهاب الملتحمة الذي يتصف بتوليد غشاء
أبيض رمادي اللون .

diphtheritic c. التهاب المُلتحمة الحُنَاقِيّ
التهاب الملتحمة الفيحي الذي تسببه
الوتدية الحناقية .

diplobacillary c. التهاب المُلتحمة العُصُوجِيّ
التهاب الملتحمة بالعصيات المزدوجة .

eczematous c.
(= phlyctenular c.)

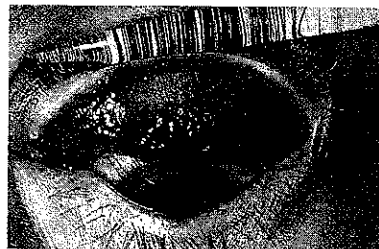التهاب المُلتحمة الأَكزِمِيّ
التهاب الملتحمة الذي يتصف بظهور
حويصلات أو قرح صغيرة تحيط بكل منها
منطقة حمراء .

Egyptian c. التهاب المُلتحمة المِصْرِيّ (الحثر)
انظر (= trachomà)

Enterobacteriaceae
التهاب المُلتحمة بالأَمْعَائِيَّات
التهاب الملتحمة بالجراثيم الأمعائية .

epidemic c. التهاب المُلتحمة الوَبائِيّ
التهاب الملتحمة الحاد الذي ينتشر بشكل
وبائي .

follicular c. التهاب المُلتحمة الحُجْرِيّ



التهاب المتحمة الذي يتصف بتوليد أنسجة لمفاوية نتيجة تهيج العين. وتكون جزيبات مع نجيح واحمرار المتحمة .

fungal c. التهاب المتحمة الفطري .
التهاب المتحمة بالفطور .

giant papillary c.

(= g.p. hypertrophy)

التهاب المتحمة الحليمي العملاق
التهاب المتحمة مع ظهور حليمات بارزة
تسبب عن استعمال العدسات اللاصقة
وقد تسبب أيضاً عن المناعة الذاتية .

gonorrheal c.

(= blennorrheal c.)

التهاب المتحمة السيلاني

granular c.

التهاب المتحمة الحبيبي (الحنثر)
انظر (= trachoma)

granulomatous c.

التهاب المتحمة الحبيبي (الحنثر)
انظر (= trachoma)

hayfever c. التهاب المتحمة الكلأبي
التهاب المتحمة الذي يرافق حمى الكلأ .

hemorrhagic c.

التهاب المتحمة النزفي

التهاب المتحمة الذي يرافق مع نزفها .

herpetic c. التهاب المتحمة الحلأبي
التهاب المتحمة بالحلأ البسيط .

inclusion c.

التهاب المتحمة الاشتمالي

نوع من التهاب المتحمة تولده المتدثرة
العينية التناسلية (نوع من الحنثر) ويصيب
الرضع ويتبدأ كالتهاب صديدي حاد
يؤدي إلى ضخامة حلمية في المتحمة
الجفنية مع تولد جزيبات صغيرة فيها .

infantile c. التهاب المتحمة الطفلي

التهاب المتحمة الذي يصيب الأطفال .

lacrimal c. التهاب المتحمة الدمعي

التهاب يصيب المتحمة والكيس الدمعي .

larval c. التهاب المتحمة اليرقي
نغف المتحمة .

leprotic c. التهاب المتحمة الجذامي
التهاب المتحمة الذي يرافق مرض
الجذام .

Max axenfeld's c.

التهاب المتحمة الماكس إكسانفيلدي
نوع من التهاب المتحمة يتسبب بالإصابة
بالمستدمية الثنائية .

c. medicamentosa

التهاب المتحمة الدوائي
التهاب المتحمة الناتج عن استعمال
الأدوية .

membraneous c.

التهاب المتحمة الغشائي
التهاب المتحمة مع تكون غشاء رمادي
أبيض رقيق فيها .

meningococcus c.

التهاب المتحمة بالمكورات السحائية
التهاب المتحمة الذي يحصل كمضاعف
للحمى النخية الشوكية .

molluscum c.

التهاب المتحمة المولسائي
التهاب المتحمة الذي يحصل كمضاعف
للأصابة بالمليساء المعدية .

mucopurulent c.

التهاب المتحمة المخاطي القيحي
التهاب المتحمة الذي يتصف بنجيح
مخاطي قيحي غزير .

necroticus infectious c.

التهاب المتحمة الحمجي الناخر
التهاب المتحمة الحمجي الذي يؤدي إلى
تورم الغدد النكفية وتحت الفك العلوية .

c. nodosa

(= ophthalmia nodosa)

التهاب المتحمة العقدي
التهاب العين العقدي .

nodular c. (= c. nodosa)

التهاب المُلتَحمة العُقدي
التهاب العين العقدي

papillary c.

التهاب المُلتَحمة الحُلُمي
التهاب يتصف بتوليد عقيدات التهابية بارزة مع نمو الشعيرات فيها .

Parinaud's c.

التهاب المُلتَحمة البَارِينُودِي
انظر

(= Parinaud's oculoglandular syndrome)

Pascheff's c.

التهاب المُلتَحمة الحَمَجِي التَخْرِي
(= necroticans انظر
infectiosus)

c. petrificans

التهاب المُلتَحمة الحَصَوِي (=الكلسي)
انظر (= calcareous c.)

phlyctenular c.

التهاب المُلتَحمة النُفَاطِي
التهاب الملتحمة الذي يتصف بوجود حويصلات أو قرح صغيرة تحيط بكل منها من منطقة حمراء .

c. prairie

التهاب المُلتَحمة المُنَقَط
التهاب مزمن يتصف بوجود نقط بيضاء على ملتحمة الجفن .

pseudomembraneous c.

التهاب المُلتَحمة العِشَائِي الكَاذِب
التهاب الملتحمة مع تكون نضحة ليفية تكون غشاءً كاذباً على سطحها الظهاري من الممكن أن تتسبب عن الحنّاق أو عن التهاب الملتحمة الحاد المسبب بعوامل أخرى .

purulent c.

التهاب المُلتَحمة القِيحِي
التهاب الملتحمة مع نجيح قيحي .

riboflavin deficiency c.

التهاب المُلتَحمة بِعَوَز الريبوفلافين
التهاب الملتحمة المتولد عن نقص الريبوفلافين كما يحصل في العوز الغذائي العام .

التهاب المُلتَحمة النُفَاطِي scrofular c.
(= phlyctenular c.) انظر

shipyard c.

التهاب المُلتَحمة في أحواض السفن
انظر (= epidemic

keratoconjunctivitis)

spring c. (= vernal c.)

التهاب المُلتَحمة الربيعي

squirrel c. (= tularensis)

التهاب المُلتَحمة التُولَارِي

trachomatous c.

التهاب المُلتَحمة الحَثْرِي
انظر (trachoma)

tularemic c.

التهاب المُلتَحمة التُولَارِي


التهاب الملتحمة المصاحب للتولاريمية ويبدأ بحطاطة واحدة أو أكثر في الرتبة السفلية ثم بالتهاب الملتحمة العام مع تضخم وألم العقد اللمفاوية ويدوم الالتهاب حوالي أربعة أسابيع .

c. tularensis (= tularemic c.)

التهاب الملتحمة التولاريمي

uratic c.

التهاب الملتحمة المصحوب بترسب بلورات حمض البوليك أو يورات الصوديوم فيها .



vernal c. التهابُ المُلتحِمة الربيعي
التهاب الملتحمة المعاود في العينين في الربيع يتصف بحليمات لها شكل حصوي مسطح في الملتحمة الجفنية مع نحيج وقد يترافق مع التهاب القرنية وهو يصيب الأحداث عادة وغالباً الذكور منهم .

viral c. التهابُ المُلتحِمة الفيروسي
التهاب الملتحمة الذي تولده بعض الفيروسات .

welder's c. التهابُ مُلتحِمة اللحامين
التهاب ملتحمة العمال العاملين بلحم المعادن باللاحامات الكهربائية أو الأستيلينية التي تولد وهجاً ضوئياً شديداً .

Widmark's c.
التهابُ المُلتحِمة الفيديماركي
احتقان ملتحمة الجفن السفلي مع ترقرق القرنية .

Zoster c. التهابُ المُلتحِمة الخلأبي
انظر (= herpes c.)

conjunctivodacryocystostomy
مُفَاغِرَةٌ دُمْعِيَّةٌ مُلتحِمةٌ
توصيل الكيس الملتحيمي بالكيس الدمعي مباشرة بعملية جراحية .

conjunctivoma وِزْمٌ مُلتحِمي
ورم في الجفن يتكون من أنسجة الملتحمة .

conjunctivoplasty رَأْبُ المُلتحِمة
اصلاح جراحي لعيب في الملتحمة .

conjunctivorhinostomy
مُفَاغِرَةٌ المُلتحِمة بالأنف ، مفَاغِرَةٌ ملتحِمة
أنفية
عمل تفاعل بين الملتحمة وتجويف الأنف لتسهيل مرور الدمع خلالها .

consecutive strabismus حَوَلٌ تَلَوِيٌّ
انظر (strabismus)

consensual اتِّفَاقِيٌّ ، ثَرَفَقِيٌّ
استجابة متائلة في حدقتي العينين عند تنبيه إحداهما فقط بمنبه ضوئي .

c. light reflex
مُنْعَكِسُ الضَّوءِ الإِتِفَاقِيِّ
استجابة اتفافية للضوء في حدقتي العينين .

constriction, pupillary تَقْبُضُ الحَدَقَةِ
تضييق قطر الحدقة انعكاسياً أو بتأثير بعض الأدوية المضيق لها .

constrictor pupillae muscle
العَضَلَةُ مُضَيِّقَةُ الحَدَقَةِ
انظر (muscle)

contact conjunctivitis
التهابُ المُلتحِمة التلامسي
انظر (conjunctivitis)

contact dermatconjunctivitis
التهابُ الجِلْدِ والمُلتحِمة التلامسي
انظر (dermalconjunctivitis)

contact eyelids dermatitis
التهابُ جِلْدِ الأَجْفَانِ التلامسي
التهاب جلد الأجفان نتيجة تلامسه بالمواد الملوثة أو الأدوية المستأرجة .

contact lens عُدَسَةٌ لَاصِقَةٌ
انظر (lens)

contact tonometer
مِقْيَاسُ التَوَثُّرِ التلامسي
انظر (tonometer)

contact tonometry
مِقْيَاسُ التَوَثُّرِ التلامسي
انظر (tonometry)

contamination تَلَوُّثٌ
(١) إدخال كائنات أو مواد مخربة أو مؤذية للعين أو لجرح فيها أو مادة علاجية .

(٢) ترسب مواد مشعة في موضع غير مرغوب فيها حيث يمكنها أن تؤدي إلى إشعاعات ضارة .

continuous laser ليزر مُستَمر

ليزر يستمر فعله ويسبب الجراح على مدة فترة عمله وهذا هو عكس الليزر النبضي المنقطع .

contour حَيَاط

حدود محيط الجسم أو جزء منه .

contractile قَلْوَص

ذو قابلية على التقلص استجابة للمنبه المناسب .

contractility قَلْوَصِيَّة

القدرة على التقلص استجابة للمنبه المناسب .

contraction تَقْلُص

تقصير العضلات أو زيادة الشد فيها استجابة للمنبهات المناسبة .

contracture تَقْمَع

حالة ثابتة من المقاومة لأي تمديد منفعل نتيجة تليف النسيج الساند للعضلة أو للمفصل أو لاضطرابات الألياف العضلية نفسها .

contralateral reflex

مُتَعَكِّسُ الجَانِبِ المُقَابِلِ

انظر (reflex)

١. مُرَاقِبَةٌ ٢. تَحْكِيمٌ ٣. مُكَافِحَةٌ

السيطرة على أو تحديد بعض الفعاليات أو بعض الآلات أو الوسائل .

contusion رَضٌّ

إصابة قسم ما من الجسم دون أي جرح خارجي في الجلد .

c. glaucoma زَرَقٌ رَضِّيٌّ

انظر (glaucoma)

conus, myopic

مَحْرُوطُ الخَسَرِ ، مَحْرُوطُ قِصَرِ البَصَرِ

عينة خلفية في عين قصيرة البصر .

conus, optic disc

مَحْرُوطُ القُرْصِ البَصَرِيِّ

حالة لا تمتد فيها الظهارتان الشبكية والمشيمية الصيغيتان إلى القرص البصري فتشاهد الصلبة على حافته بشكل مخروطي عند تنظير العين .

convergence تَقَارُبٌ ، تَمُّ

حركة العينين باتجاه بعضهما .

accommodative c. تَقَارُبٌ تَكْيِيفِي

تقارب العينين عند تكيفهما للرؤية القريبة .

angle of c. زَاوِيَةُ التَقَارُبِ

الزاوية التي تتكون بين خطي الأبصار الأوليين عند تقارب العينين .

conjugate c. تَقَارُبٌ مُقْتَرِنٌ

تقارب العينين المتناظر عند تكيفهما للرؤية القريبة .

c. excess فَرْطُ التَقَارُبِ

تقارب العينين المفرط عند الرؤية القريبة أكثر مما يتطلبه التكيف لهذه الرؤية وغالباً ما يكون أكثر في الرؤية القريبة عما هو للرؤية البعيدة .

far point of c. نَقْطَةُ التَقَارُبِ البَعِيدَةِ

نقطة تقاطع خطي بصر العينين عند نظرهما للبعيد وهي أقل درجة تقارب بين العينين .

fusional c. تَقَارُبٌ إِنْدِمَاجِيٌّ

تقارب يتولد عند محاولة العينين وضع صورة المنبه في نقرتي العينين في موضعين متناظرين .

c. insufficiency عَدَمُ كَفَاءَةِ التَقَارُبِ

انحراف تباعدي في الحول وعادة ما يكون أكثر عند الرؤية القريبة مما هو عليه في الرؤية البعيدة .

near point c. التَقَارُبُ للرؤية القريبة

انظر

(= accommodation reflex)

near point of c.

نُقْطَةُ التَقَارُبِ القَرِيْبَةِ

نقطة تقاطع خطي بصر العينين عند النظر للأجسام القريبة عند أكبر درجة من التقارب بين العينين .

negative c. تَقَارُبٌ سَلْبِيٌّ

انحراف العينين للجهة الوحشية .

ocular c. تَقَارُبُ الْعَيْنَيْنِ

حركة العينين نحو بعضهما ونحو الخط
الوسطي وتقاربهما عند تركيز النظر للرؤية
القريبة .

c. paralysis شَلَلُ التَّقَارُبِ

عدم حصول منعكس التقارب بسبب
شلل أعصاب منعكس التقارب أو
أعصاب عضلات العين .

positive c. تَقَارُبٌ إِيْجَابِيٌّ

انحراف العينين للجهة الأنسية .

proximal c. تَقَارُبٌ دَانِيٌّ

انحراف العينين للجهة الأنسية يتولد عند
الشعور باقتراب الجسم المنظور .

tonic c. تَقَارُبٌ تَوْتَرِيٌّ

انحراف مستمر بسبب توتر العضلة
المستقيمة الأنسية في وضعها التقاربي

convergent insufficiency

عَدَمُ كَفَاءَةِ تَقَارُبِيَّةٍ

عدم المقدرة على تقريب العينين عند الرؤية
القريبة .

convergent squint حَوَلٌ إِيْسِيٌّ

انظر (= esotropia)

converging lens عَدْسَةٌ مُقَارِبِيَّةٌ

انظر (lens)

converging movement حَرَكَةٌ تَقَارُبِيَّةٌ

انظر (movement)

convex lens (= converging lens)

عَدْسَةٌ مُحَدَّبَةٌ

انظر (lens)

convex plano lens

عَدْسَةٌ مُحَدَّبَةٌ مُسَطَّحَةٌ

انظر (lens)

convexoconcave lens

عَدْسَةٌ مُحَدَّبَةٌ مُقَعَّرَةٌ

انظر (lens)

copiopia وَهْنُ الْعَيْنِ

إجهاد العين ووهنها نتيجة كثرة العمل أو سوء
استعمالها .

c. hysterica

وَهْنُ الْعَيْنِ الْهَيْسْتِيرِيّ (الْهَرَاعِيّ)

وهن العينين وغشاوتهما الذي يرافقه بعض
الحالات الهستيرية .

copper wire arteries

شَرَايِينُ سَيْلِكَ النُّحَاسِ

انظر (artery)

core - , coro -

حَدَقِيّ ، بُؤْبُؤِيّ (سابقة)

coreclisis (= iridencleisis)

تَعْلِيْقُ الْحَدَقَةِ (=تعليق القرحية)

عملية جراحية لعمل مصرف نزحي دائم
للخلط المائي وتم بوضع طعم من القرحية في
شق قرنوي أو طرفي. ليعمل كفتيلة يترشح
خلالها الخلط المائي من الغرفة الأمامية إلى
الأنسجة تحت الملتحمة لتقليل ضغط داخل
المقلة في الزرق .

corectasis تَوْسِعُ الْحَدَقَةِ

توسع الحدقة انعكاسياً أو بتأثير الأدوية .

corectome مَبْضَعُ الْحَدَقَةِ

آلة جراحية قاطعة تستعمل في عملية بضع
القرحية .

corectomedialysis تَصْنِيعُ الْحَدَقَةِ

عملية تصنيع حدقة صناعية بفصل القرحية عن
الرباط الهدبي .

corectomy (= iridotomy)

قَطْعُ الْحَدَقَةِ

قطع الحدقة جراحياً كما يتم في تصنيع الحدقة
مثلاً .

corectopia حَدَقَةٌ مُنْتَبِذَةٌ

حدقة في موضع شاذ .

coredialysis (= iridodialysis)

تَحْرُزُ الْقَرْحِيَّةِ

انفكاك الحافة الخارجية للقرحية عن الجسم
الهدبي .

corediastasis

١. تَوْسِعُ الْحَدَقَةِ ٢. تَوْسِيعُ الْحَدَقَةِ

توسع الحدقة انعكاسياً أو توسيعها بالأدوية .

corelysis تَحْرِيرُ الصِّبَاغِ الحَدَقَةِ

عملية فصل التصاقات الحواف الحدقية للقرنية عن العدسة .

coremorphosis تَصْنِيعُ الحَدَقَةِ

تصنيع حدقة صناعية جراحياً .

corenclisis تَعْلِيقُ الحَدَقَةِ

انظر (= coreclisis)

coreometer (= pupillometer)

مِقْيَاسُ الحَدَقَةِ

جهاز قياس قطر الحدقة .

coreometry (= pupillometry)

مِقْيَاسُ الحَدَقَةِ

قياس قطر الحدقة

coreoncion مِلْقَطُ القُرْحِيَّةِ

ملقط خاص لمسك القرنية

coreoplasty رَأْبُ القُرْحِيَّةِ

أية عملية تقويمية تجرى على القرنية .

corepexy تَثْبِيتُ الحَدَقَةِ

عملية جراحية تجري لإعادة الحدقة المنتبذة إلى موضعها الطبيعي .

corestenoma تَضْيِيقُ الحَدَقَةِ الشَّاذُّ

حالة تضيق شاذة للحدقة .

c. congenitum تَضْيِيقُ الحَدَقَةِ الخَلْقِيّ

حالة خلقية تكون الحدقة فيها مغلوفة

جزئياً بزوائد تتشابك مع بعضها مكونة

فيها فتحات صغيرة .

coretomedialysis تَصْنِيعُ حَدَقِيّ

عملية تصنيع حدقة صناعية بقطع القرنية وثقبها جراحياً .

coretomy بَضْعُ القُرْحِيَّةِ

انظر (= iridotomy)

cornea القَرْنِيَّةُ

البنية الشفافة التي تكون الوجه الأمامي لكرة العين .

apical zone of c. قِمَّةُ القَرْنِيَّةِ

منطقة مركز القرنية التي تحافظ على تقوس

ثابت وتسمى أحياناً قَلنسوة القرنية

(corneal cap)

arcus c. قَوْسُ القَرْنِيَّةِ

قوس سنجابي يظهر في القرنية في بعض أمراضها .

arcus c. juvenalis

قَوْسُ القَرْنِيَّةِ الحَدِيثِ

قوس سنجابي يظهر في القرنية شبيه بالقوس الشيخوخي ولكنه يظهر عند الولادة أو عند الأحداث بسبب تنكس القرنية المبكر أو التهاباتها أو تهيجها الشديد .

arcus c. senilis

قَوْسُ القَرْنِيَّةِ الشَّيْخُوخِيّ

قوس سنجابي اللون يحيط بحافة القرنية ولكنه مفصول عنها بقوس قرنوي صافٍ ويظهر عادة في العينين بعد سن الخمسين .

conical c. (= keratoconus)

قَرْنِيَّةٌ مَحْرُوطِيَّةٌ

بروز القرنية اللا النهائي ويكون عادة في العينين وتنتجه قمة البروز نحو الأنف وغالباً ما يصيب الإناث عند سن البلوغ ولا يعرف له سبب ظاهر وقد يكون بسبب عامل وراثي .

c. farinata تَنَكُّسُ القَرْنِيَّةِ الغَبَارِيّ

تنكس القرنية مع ترقرق غباري دقيق فيها .

flat c. قَرْنِيَّةٌ مُسَطَّحَةٌ

ضمور في المقلة يؤدي إلى تضخم غرفة العين الأمامية وتسطح القرنية .

c. globosa (= c. globata)

قَرْنِيَّةٌ كُرْوِيَّةٌ ، ضخامة المقلة

انظر (= buphthalmos)

c. guttata

حُتْلُ القَرْنِيَّةِ المُتَنَقِّطِ ، حُتْلُ القَرْنِيَّةِ الحُصْبِيّ

تنكس القرنية بسبب حتل خلاياها البطانية .

c. infiltrates إِرْتِشَاحَاتُ قَرْنَوِيَّة

ارتشاحات خلوية صغيرة في عمق الطبقة الظهارية للقرنية أو في سداها السطحي ويحصل ذلك في الأحماج الجرثومية أو الفيروسية أو في بعض استجابات الحساسية .

c. opaca (= sclera) الصُّلْبَةُ

غلاف العين المعتم وهو الغلاف الصليوي للعين .

oval c. قَرْنِيَّةٌ بِيضَوِيَّة

نمو في الصلبة يغطي أعلى القرنية وأسفلها بشكل بيضوي .

c. plana تَسَطُّحُ القَرْنِيَّة

تسطح القرنية الخلقي .

sugar loaf c. (= keratoconus)

قَرْنِيَّةٌ مَحْرُوطِيَّة (قرنية قمع السكر)
(conical c.) انظر

c. verticillata

(= Fleisher's vortex)

عَتَامَةٌ قَرْنِيَّةٌ الْمُتَشَعِّعَة

عتامة قرنية نادرة تصنف بلفافات صفراء اللون تنتشر من مركز القرنية عند مستوى غشاء باومان على شكل كوكب .

corneal قَرْنَوِي

نسبة لقرنية العين .

c. abrasion سَحْجُ القَرْنِيَّة

انكساشط الطبقة الظهارية للقرنية نتيجة رضوضها البسيطة .

c. anesthesia تَحْدُرُ القَرْنِيَّة

(١) فقدان حس القرنية كعرض يظهر في بعض أمراضها .

(٢) تخدير القرنية الموضعي .

c. astigmatism لَأَبُورِيَّةٌ قَرْنَوِيَّة

انظر (astigmatism)

c. blink reflex

مُنْعَكْسُ الطَّرْفِ القَرْنَوِي

انظر (reflex)

c. blood staining

إِصْبَاغُ القَرْنِيَّةِ الدَّمَوِي

ترشيح كريات الدم الحمراء إلى القرنية نتيجة نزف في الغرفة الأمامية وارتفاع ضغط داخل العين .

c. cap

قِمَّةُ القَرْنِيَّةِ ، قَلَنْسَوَةٌ القَرْنِيَّة

انظر (= apical zone of cornea)

c. clouding تَعْتِيمُ القَرْنِيَّة

انظر (clouding)

c. dystrophy حَثَلُ القَرْنِيَّة

انظر (dystrophy)

c. fingerprint lines بَصْمَةٌ القَرْنِيَّة

انظر (fingerprint)

c. graft طُعْمُ قَرْنَوِي

انظر (graft)

c. implants غِرْسَاتُ القَرْنِيَّة

بعض المواد التي تغرس في سدى القرنية لتغيير قدرة العين الانكسارية .

c. lamella صَفَاحَةٌ القَرْنِيَّة

إحدى طبقات النسيج الضام في سدى القرنية .

c. rust ring حَلَقَةٌ صِدَأَةٌ فِي القَرْنِيَّة

حلقة سحرارية حديدية تتولد في ظهارة القرنية نتيجة تأكسد جسم معدني غريب متغرس فيها .

c. stroma سَدَى القَرْنِيَّة

طبقات صفائح متعددة من الكولاجين توجد في وسط القرنية مكونة حوالي ٩٠٪ من سمكها .

c. transparency شَفَافِيَّةُ القَرْنِيَّة

شرط أساسي لسلامة الأبصار يتحقق بتجفاف القرنية وخلوها من الأوعية الدموية والصبغات .

c. vascularization تَوْعِيُّ القَرْنِيَّة

انظر (= pannus)

c. white ring حَلَقَةٌ بِيضَاءٌ بِالقَرْنِيَّة

حلقة بيضاء تظهر في القرنية يتراوح

قطرها حوالي ٥.٥ مم مكونة من نقاط
بيضاء كلسية أو شحمية .
corneitis التهاب القرنية
انظر (= keratitis)
corneoblepharon جفني قرنوي
التصاق الجفن بالقرنية .
corneiritis (= iridokeratitis)
التهاب القرنية والقرحية
corneoscleral border
الحافة القرنوية الصلبة
انظر (border)
corneoscleral limbus
الحزب القرنوي الصلب
انظر (limbus)
corneoscleral trabeculum
التريش القرنوي الصلب
انظر (trabeculum)
coroddiastasis
١. توسع الحدقة ٢. توسيع الحدقة
انظر (= coroddiastasis)
corometer مقياس الحدقة
انظر (= pupillometer)
corona ciliaris الإكليل الهدبي
المنطقة الأمامية من السطح الداخلي للجسم
الهدبي من حيث تنتشر الزوائد والتواءات
الهدبية .
coronary cataract الساد الإكليلي
انظر (cataract)
coroparelcysis إزاحة الحدقة
عملية إزاحة الحدقة إلى منطقة جانبية شفافة في
حالة عتامة القرنية الجزئية .
coroplasty راب القرحية
انظر (= coreoplasty)
coroscope منظار الحدقة
منظار الحدقة الذي يفحص شدة انكسار العين
باستعمال الظل .

coroscopy (= retinoscopy)
تنظير الحدقة
فحص الحدقة بمنظارها أو فحص الشبكية .
corotomy بضع القرحية
انظر (= iridotomy)
corpora quadrigemina, inferior
(= inferior colliculi)
الأجسام التوأمية الرباعية السفلية
البروزان السفليان في الوجه الخلفي لسقف
الدماغ المتوسط يضمّان بعض النوى التي
تكون مراكز المنعكسات السمعية .
corpora quadrigemina, superior
(= superior colliculi)
الأجسام التوأمية الرباعية العلوية
البروزان العلويان في الوجه الخلفي لسقف
الدماغ المتوسط يضمّان بعض النوى التي
تكون مراكز بعض المنعكسات البصرية .
corpus callosum الجسم القفصي
المسرى الرئيسي الذي يربط نصفي كرة
الدماغ وتمر في قسمه الخلفي الذي يسمى
الطحيل السبل التي تربط الساحتين البصريتين
في نصفي كرة المخ .
corpus ciliare الجسم الهدبي
الجسم السميك من طبقة العين الوعائية أمام
الحاشية المشرشرة الذي يوصل المشيمية
بالقرحية ويتكون من التاج والزوائد والطيّات
والدويرة والعضلات الهدبية والصفحة
القاعدية .
correction, districhiasis
تقويم سوء التهذب
عملية جراحية لتصحيح نمو الأهداب
المنحرفة .
correction, epicanthal تقويم العظمة
تصحيح الطيّات في زاوية العين الإنسانية .
correction lenses عدسات تصحيحية
انظر (lens)

correspondence مُتَنَاسِبَةٌ ، تَنَاسُبٌ

anomalous retinal c.

تَنَاسُبٌ شَبَكَوِيٌّ شَادٌّ

الحالة التي تتناسب وترافق فيها حسياً نقاط غير متناظرة في شبكيتي العينين .

disharmonious retinal c.

تَنَاسُبٌ شَبَكَوِيٌّ لَا إِسْجَامِيٌّ

الحالة التي لا تكون فيها النقاط المتناظرة في شبكيتي العينين مترافقة ومتناسبة حسياً .

harmonious retinal c.

تَنَاسُبٌ شَبَكَوِيٌّ

حالة توليد صورتين للجسم واحد على نقاط متناظرة في شبكيتي العينين .

normal retinal c.

تَنَاسُبٌ شَبَكَوِيٌّ سَوِيٌّ

حالة تناسب اتجاه نقرتي العينين باتجاه بصري واحد .

corresponding points نُقَاطٌ مُتَنَاسِبَةٌ

نقاط على شبكيتي العينين يولد تنبيههما المترامناً إدراكاً برؤية صورة موحدة .

corresponding retinal points

(= c. points)

نُقَاطٌ شَبَكَوِيَّةٌ مُتَنَازِرَةٌ

cortex قِشْرَةٌ
الطبقة الخارجية لبعض الأعضاء كالمخ وعدسة العين .

c. aspiration رَشْفُ القِشْرَةِ

إزالة بعض أجزاء قشرة عدسة العين بالرشف .

c. clean up تَطْهِيفُ القِشْرَةِ

إزالة كل قشرة عدسة العين .

c. lentis قِشْرَةُ العَدْسَةِ

القسم الخارجي للين الذي يحيط بعدسة العين .

c. macular projection

الإِسْقَاطُ البُقْعِيُّ القَشْرِيُّ

تمثيل بقعة العين على قشرة الفص القذالي للمخ .

parastriate c.

القِشْرَةُ جَنْبِ المُحَطَّطَةِ

جزء من القشرة الخمية البصرية التي توجد جنب التلفيف المخطط .

peristriate c.

القِشْرَةُ حَوْلَ المُحَطَّطَةِ

جزء من القشرة الخمية البصرية التي تحيط بالتلفيف المخطط .

striate c. القِشْرَةُ المُحَطَّطَةُ

القشرة الخمية التي توجد فيها المراكز البصرية الثانوية .

visual c. القِشْرَةُ البَصْرِيَّةُ

كل القشرة الخمية التي توجد فيها مراكز الإبصار الأولية والثانوية والارتباطية .

corticosteroids سْتِيرُوَيْدَاتُ قِشْرِيَّةٌ

مجموعة من الستيرويدات التي تولدها قشرة الغدة الكظرية وتشمل الكورتيزول والستيرون القشري والألدوستيرون .

corticosteroid induced glaucoma

رُزْقٌ مُسْتَحْتٌ بِالسْتِيرُوَيْدَاتِ القَشْرِيَّةِ

انظر (glaucoma)

cortisol كُورْتِيْزُولٌ

أحد الهرمونات التي تنتجها قشرة الغدة الكظرية وهو الهيدروكورتيزون وله وظائف عديدة ويستعمل كعلاج مضاد للالتهاب .

cortisone كُورْتِيْزُونٌ

أحد الهرمونات التي تنتجها قشرة الغدة الكظرية وهو غير فعال قبل أن يحول إلى كورتيزول .

coruscation رُؤْيَةٌ وَمُضِيَّةٌ

رؤية ومضات ضوئية أمام العين .

cotton wool patches لَطْحَاكُ قُطَيْيَّةٌ

انظر (= c.w. spots)

cotton wool exudates

(= c.w. patches)

نَضْحَاتٌ قُطَيْيَّةٌ

عتامات بيضاء أو رمادية ذات حواف لينة في الشبكية مكونة من أجسام خلوانية تشاهد في

اعتلال الشبكية بارتفاع الضغط وفي الذأب
الحمامي وفي حالات مرضية عديدة أخرى .

couching قُدْحُ السَّادِّ

إزاحة عدسة الساد عن موضعها .

couching of cataract قُدْحُ السَّادِّ

خلع خلفي للساد وهي عملية تاريخية قديمة تتم
بالضغط باليد من الخارج .

counting finger vision

إِبْصَارُ عَدَدِ الْأَصَابِعِ

انظر (vision)

cover test اِخْتِبَارُ التَّغْطِيةِ

فحص العين الواحدة بعد تغطية العين الثانية .

single c.t. اِخْتِبَارُ التَّغْطِيةِ الْفَرْدِيِّ

انظر (test)

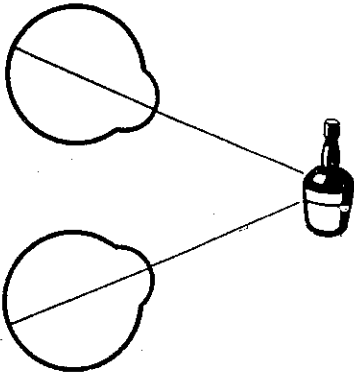
cross c.t. اِخْتِبَارُ التَّغْطِيةِ التَّصَالِيِّ

انظر (test)

cover-uncover test

فَحْصُ التَّغْطِيةِ وَالْكَشْفِ

انظر (test)



تقارب العينين

crack, lacquer تَصَدُّعُ غِشَاءِ بَرُوخٍ

تصدع غشاء بروخ للمشيمية الذي يحصل في
حسر البصر الشديد .

craniofacial dysostosis

سُوءُ التَّعَطُّمِ الْقِحْفِيِّ الْوَجْهِيِّ

شذوذ خلقي لعظام الجمجمة حيث تنغلق
بعض دروزها في سن مبكرة .

craniopharyngioma

وَرَمٌ قِحْفِيٌّ بُلْعُومِيٌّ

ورم حميد يصيب بقايا جراب رثكة الجنيني
الذي يربط الغدة النخامية بالدماغ فيضغط
على التصالب البصري ويتلفه .

craniostenosis تَضْيِيقُ الْقِحْفِ

انغلاق القحف المبكر الذي يولد تضيق
الحجاج وانضغاط العين ووذمة قرصها أو تلف
العصب البصري .

crepitus قَرَقَعَةٌ

نفاخ تحت الملتحمة يتولد عن كسر أحد
جيوب الجمجمة .

crested, myopic هَلَالٌ حَسْرِيٌّ

منطقة من الصلبة هلالية الشكل تشاهد حول
القرص البصري في حسر البصر الشديد .

crested, optic disc

هَلَالٌ الْقُرْصِ الْبَصْرِيِّ

انظر (myopic c.)

crest, anterior lacrimal

الْعُرْفُ الدَّمْعِيُّ الْأَمَامِيُّ

الحافة الوحشية لإخدود الحافة الخلفية للتوء
الجهبي للفك العلوي .

crest, posterior lacrimal

الْعُرْفُ الدَّمْعِيُّ الْخَلْفِيُّ

حرف عمودي يقسم الوجه الحجاجي أو
الوحشي للعظم الدمعي إلى قسمين مكوناً
إحدى حافات حفرة الكيس الدمعي .

cribriform lamina of ethmoid

bone

الصَّيْحَةُ الْمِصْفُوفِيَّةُ لِلْعَظْمِ الْغُرْبَالِيِّ

نُوبَةٌ

(١) اشتداد حدة المرض المفاجيء .

(٢) تغير الحالة المرضية المفاجيء سواء إلى
الأسوأ أو الأحسن .

glaucomatocyclitic c.

نُوبَةٌ زَرْقِيَّةٌ هَدْيِيَّةٌ

نوبة حادة تصيب إحدى العينين في
الأشخاص بين الـ ٣٠-٥٠ من أعمارهم

تتصف بالتهاب الجزء الأمامي من العين وتعاود بين فترة وأخرى .

ocular c. نوبةٌ عينيةٌ

نوبة ألم مفاجئ تصيب العين مع تدمعها ورهاب الضوء .

oculogyric c. نوبةٌ مُقلِّبةٌ مُدَوِّرةٌ

نوبة تحدث في التهاب الدماغ الوبائي أو في الشلل الأرتعاشي التالي لالتهاب الدماغ تثبت فيها العين في موضع واحد لدقائق أو لساعات .

critical angle الزاويةُ الحرجةُ

(angle) انظر

critical fusion frequency

ترددُ الإندماج الحرج

أصغر عدد لومضات الضوء المتذبذب في الثانية الواحدة الذي يولد رؤية صورة متواصلة وغير متقطعة .

crocodile tears دُموعُ التماسيح

(tear) انظر

cross cover test

الحبارُ التغطّيةُ المُتَنَابِ

انظر (cover test)

cross cylinder أسطوانةٌ مُتصاليةٌ

عدسة تستعمل لقياس شدة ومحور لا بؤرية العين وهي تتكون من نصفين أحدهما موجب والآخر سالب متعامدين أحدهما على الآخر .

cross-eyes حَوَل

(= esotropia) انظر

cross fixation

تثبيتُ الرؤيةِ المُتصالبِ

حالة تحدث في الحول الولادي تضعف فيها حركة التباعد في كلتا العينين فعند النظر إلى الجين تنظر العين اليمنى إلى نصف الساحة البصرية الأيسر وعند النظر إلى اليسار تنظر العين اليسرى إلى نصف الساحة البصرية الأيمن .

crossed diplopia شتقُعُ مُتصالبِ

(diplopia) انظر

cryocataract extraction

استخراجُ السادِ القَرِّي

استئصال عدسة الساد بواسطة التبريد .

cryoextraction استخراجُ السادِ القَرِّي

cryoextractor مُستأصِل قَرِّي

آلة تستخدم لاستئصال الساد بالتبريد .

cryolathe مِخْرَطَةٌ قَرِّيَّةٌ

مخروطة تستعمل لتجميد القرنية وصلقلها .

cryopexy تثبيتُ قَرِّي

طريقة علاجية لتوليد التليف بالتبريد تستعمل في تثبيت الشبكية المنفصلة ولصقها كما تستعمل في علاج بعض حالات الزرق .

cryophake مَلْفِطُ العَدَسَةِ القَرِّي

ملقط مُبرّد يستعمل لرفع العدسة وإزالتها في عملية الساد القَرِّيَّة .

cryotherapy علاجُ قَرِّي

استعمال التبريد في علاج بعض الأمراض .

cryptophtalmia الحِتْفَاءُ العَيْنِ

(= cryptophtalmos)

cryptophtalmos الحِتْفَاءُ العَيْنِ

شذوذ خلقي يغطي فيه الجلد العين من دون أي أثر يدل على تكون الجفنين .

crystalline body الجِسْمُ البُورِي

انظر (body)

crystalline lens العَدَسَةُ البُورِيَّةُ

انظر (lens)

cul-de-sac, conjunctival

رَدْبَةٌ المُلتَحِمَةِ

الطية أو الزاوية المكونة عند اتصال الملتحمتين الجفنية والعينية في أعلى العين أو في أسفلها .

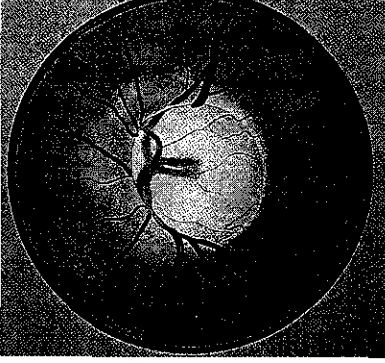
cup-disc ratio نِسْبَةُ الثُقْرَةِ للقُرصِ

انظر (ratio)

cupping ثُقْعُرٌ ، ثَلْجُفٌ

ثُقْعُرُ القُرصِ

تقع قرص العين وعادة على الجهة الصدغية منه وعادة ما يكون شاحباً مع تثلم حافته .



أزرقاق المقلّة **cyanosis bulbi**

(١) نقطة بنفسجية خلقية في الصلبة .
(٢) انصباع بيضاء العين بلون أزرق في حالات الزراق .

زراق الشبكية **cyanosis retinae**

زراق واضح في الشبكية يشاهد في بعض حالات أمراض القلب الخلقية الزراقية كمرض القناة الشريانية المنفتحة .

قَطْعُ الْهُدَائِي **cyclectomy**

(١) قطع جزء من الجسم الهدبي .
(٢) قطع جزء من الحافة الهدبية للجفن .

غشاء كاذب يغطي الجسم الزجاجي أحياناً في التهابات الهداي أمام العدسة أو خلفها. **cyclitic membrane**

غشاء كاذب يغطي الجسم الزجاجي أحياناً في التهابات الهداي أمام العدسة أو خلفها .

التهاب الهداي **cyclitis**

التهاب الجسم الهدبي .

heterochromic c.

التهاب الهداي مبين الألوان
التهاب الهداي المزمن مع تباين في لون القرحتين فتكون قرحية العين المصابة افتح لوناً من لون قرحية العين السليمة .

التهاب الهداي اللدبي **plastic c.**

التهاب الهداي مع نضح مادة فبرينية إلى الغرفة الأمامية .

التهاب الهداي التقوي **pure c.**

التهاب الهداي من دون أية إصابة للقرحية .

التهاب الهداي القيحي **purulent c.**

التهاب الهداي مع تقيحه .

التهاب الهداي المصلي **serous c.**

التهاب الهداي البسيط .

افقاردم الهداي **cycloanemization**

غلق شرايين الهداي الكبيرة جراحياً في علاج الزرق .

مُدْمِجُ الْمُقْلَتَيْنِ **cyclocephalus**

عين واحدة في مقدمة الرأس مع اندماج الحجاجين .

تَقَعْرُ زُرْقِي **glaucomatous c.**

تقعر قرص العين العميق في الزرق مع ترقق حوافه وتزيد فيه مساحة النقرة إلى القرص البصري عن ٣٠٪ .

تَقَعْرُ مَرَضِي **pathologic c.**

تقعر القرص البصري في بعض الحالات المرضية للعين .

تَقَعْرُ فِيزِيُولُوجِي **physiological c.**

هي حالة التقعر التي لا تزيد فيها نسبة مساحة النقرة إلى مساحة القرص البصري عن ٣٠٪ .

زَيْغُ الْإِنْجَائِي **curvature aberration**

انظر (aberration)

curvature hyperopia

مُدُّ الْبَصَرِ الْإِنْجَائِي

انظر (hyperopia)

curvature myopia

حَسْرُ الْبَصَرِ الْإِنْجَائِي

انظر (myopia)

مُنْحَنِي الْقَرْنِيَّة **curve, corneal**

مُنْحَنِي الصَّلْبَةِ **curve, scleral**

رُؤْيَةُ زُرْقَاء **cyanophose**

إبصار ضوء أو لون أزرق .

(= cyanopia) **cyanopsia**

رُؤْيَةُ زُرْقَاء

عيب بصري تظهر فيه كل الأجسام المرئية بلون أزرق .

cycloceratitis (= cyclokeratitis)

التهابُ الهدابِي والقَرْنِيَّة

cyclochoroiditis

التهابُ الهدابِي والمشمِية

cyclocryotherapy

مُعالِجَةُ الهدابِي القَرْنِيَّة

تجميد الهدابِي بالتبريد في معالجة الزرق .

cyclodamia

تَكْيُفُ مَكْبُوت

تكيف العين غير الظاهر .

cyclodialysis

فَصْلُ الهدابِي

توصيل الغرفة الأمامية للعين بالخيز فوق

المشمية في علاج الزرق .

cyclodiathermy قَطْعُ الهدابِي بِالْحَرَارَةِ

تخريب جزء من الجسم الهدابِي بالانفاذ

الحراري في علاج حالات الزرق .

cycloduction

دَوْرَانُ العَيْن

حركة العين دائرياً عند تقلص عضلاتها

المائلة .

cycloelectrolysis حَلُّ الهدابِي بِالكَهْرَبَاءِ

تخريب الهدابِي باستعمال التيار الكهربائي .

cyclogram

مُحَطَّطٌ دَائِرِي

مخطط الساحة البصرية الذي يرسم بالمحططات

الدائري .

cyclokeratitis التهابُ الهدابِي والقَرْنِيَّة

cyclophoria

إِحوالٌ تَدويرِي

حول تدويري خفي يظهر عند إيقاف منعكس

الدمج .

accommodative c.

إِحوالٌ تَدويرِي تَكْيُفِي

إحوال تدويري يتسبب عن اللابورية

المائلة .

minus c.

(= negative c., incyclophoria)

إِحوالٌ تَدويرِي سَالِب

حول تدويري خفي ينحرف فيه القطب

العلوي للمحور العمودي للعين نحو الخط

الوسطي للوجه باتجاه الأنف .

positive c.

(= plus c., excyclophoria)

إِحوالٌ تَدويرِي مُوجِب

حول خفي تدويري ينحرف فيه القطب

العلوي للمحور العمودي للعين بعيداً عن

الخط الوسطي للوجه باتجاه الصدغ .

cyclophorometer

مِقْيَاسُ الإِحوالِ التَدويرِي

جهاز لقياس الحول الخفي التدويري .

cyclopia

وَحِيدُ الحِجَاج

تشوه خلقي يتصف بوجود عين واحدة في

حجاج واحد في مقدمة الرأس وقد تكون

العين أثرية أو مفقودة بالمرّة .

cycloplegia

شَلْلُ الهدِيَّة

شلل العضلة الهدبية الذي يولد شلل تكيف

العين .

cycloplegic

١. مُشَلِّلُ الهدِيَّة ٢. مُشَلِّوُلُ الهدِيَّة

(١) أي عامل يؤدي إلى شلل العضلة الهدبية

كالأثروبين .

(٢) مريض مصاب بشلل العضلة الهدبية .

cycloscope

مِقْيَاسُ السَاحَةِ البَصْرِيَّةِ الدَائِرِي

محوط نصف كروي لقياس الساحة البصرية .

cyclospasm

تَشَنُّجُ الهدِيَّة

تشنج العضلة الهدبية وتكيف العين .

cyclotome

مِضْعُ الهدِيَّة

مبضع يستعمل في عمليات العين عند بضع

الهدبية مثلاً .

cyclotomy

بِضْعُ الهدِيَّة

قطع أو بضع العضلة الهدبية

cyclotropia

حَوَلٌ تَدويرِي

نوع من الحول يتصف بانحراف العين الدائم

حول محورها الأمامي الخلفي حتى في حالة

وجود منعكس الدمج مما يسبب رؤية

مزدوجة .

c. minus (= esotropia)
حَوَلٌ إنْسِيّ
أُسْطُوْأَانَةٌ

cylinder
axis cylinder

١. المِحْوَرُ ٢. مِحْوَرُ العَدَسَةِ

(١) الأُسْطُوْأَانَةُ المِحْوَرِيَّةُ للعَصْبُونِ وهو أطولُ فروعِهِ وينقلُ الدَفْعَاتِ العَصْبِيَّةَ مِنْ جِسْمِهَا إِلَى نِهَائِيَّتِهِ .

(٢) مِحْوَرُ العَدَسَةِ الأُسْطُوْأَانِيَّةُ تَنعَدَمُ فِيهِ قُوَّتُهَا الأَنْكَسَارِيَّةُ .

cylindrical lens
عَدَسَةٌ أُسْطُوْأَانِيَّةٌ
انظر (lens)

cylindroma, lacrimal gland

سَرَطَانَةُ أُسْطُوْأَانِيَّةٌ بِالعُدَّةِ الدَّمْعِيَّةِ (أُسْطُوْأَانُومُ الغُدَّةِ الدَّمْعِيَّةِ)

سرطان كيسبي غدي في الغدة الدمعية .

cyst
كَيْسِيَّةٌ
dermoid c. كَيْسِيَّةٌ جِلْدَانِيَّةٌ

كَيْسِيَّةٌ مِبْطُنَةٌ بِظَهَارَةٍ مَعَ زَوَائِدَ جِلْدِيَّةٍ (كَالجُرِيَّاتِ الشَّعْرِيَّةِ وَالعُدَّةِ العَرَقِيَّةِ وَمَا شَاكِلُ) وَتَمْتَلَأُ بِالقَرَاتِيْنِ وَعَادَةً مَا تَكُونُ مُتَلَصِّقَةً بِسَمْحَاقِ الحِجَاجِ .

giant retinal c.

كَيْسِيَّةٌ شَبَكْوِيَّةٌ عِمْلَاقَةٌ

انْشِطَارُ طَبَقَاتِ الشَّبَكِيَّةِ دُونَ انْفِصَالِهَا مَعَ تَكُونِ نَقْطَةٍ كَبِيرَةٍ بَيْنَ الطَّبَقَاتِ المَفْصُولَةِ .

iris c. كَيْسِيَّةٌ القُرْحِيَّةُ

تَكُونُ كَيْسِيَّةً فِي القُرْحِيَّةِ .

كَيْسِيَّةُ العُدَّةِ الدَّمْعِيَّةِ

lacrimal gland c.

تَكُونُ كَيْسِيَّةً فِي الغُدَّةِ الدَّمْعِيَّةِ .

meibomian c. كَيْسِيَّةٌ مَائُوْمِيْنِيَّةٌ

كَيْسِيَّةٌ مَرْمَنَةٌ فِي غُدَّةِ مَائُوْمِيَانِ فِي الجَفْنِ .

optic nerve c.

كَيْسِيَّةُ العَصْبِ البَصْرِيِّ

sebacious c. كَيْسِيَّةٌ زُهْمِيَّةٌ
ورم حميد في الغدد الزهمية وقد تتوضع في الجفن .

serous c. كَيْسِيَّةٌ مَصْلِيَّةٌ
كَيْسِيَّةٌ تَحْوِي مَصْلًا أَوْ سَائِلًا خَفِيفًا .

cysticercosis دَاءُ الكَيْسَانِيَّةِ المُدْبِئَةِ
كَيْسِيَّةٌ التَّهَابِيَّةُ فِي العَيْنِ تُولَدُهَا يَرِقَاتُ الكَيْسَانِيَّةِ المُدْبِئَةِ الَّتِي تَنْتَقِلُ مِنْ لَحْمِ الخَنْزِيرِ .

cystinosis الدَاءُ السَيْسْتِيْنِيّ
تَرَسَّبُ بِلُورَاتِ السَيْسْتِيْنِ فِي أنْسِجَةِ الجِسْمِ وَمِنهَا القَرْنِيَّةُ وَتَرَى فِيهَا بِشَكْلٍ وَّاضِحٍ .

cystoid body جِسْمٌ كَيْسَانِيّ
أَحْتِشَاءٌ صَغِيرٌ فِي الشَّبَكِيَّةِ .

cystoid retinal edema

وَدَمَةٌ شَبَكْوِيَّةٌ كَيْسَانِيَّةٌ

وذمة في الشبكية على شكل أكياس صغيرة .

cystoid aphakic macular edema

وَدَمَةٌ كَيْسَانِيَّةٌ بُقْعِيَّةٌ لَا عَدَسِيَّةٌ

وذمة في البقعة تحدث بعد عمليات الساد وإزالة العدسة .

cystoid cicatrix تَنْدَبٌ كَيْسَانِيّ

ندبة مع وذمة في القرنية تولد كيسانيات بارزة في ظهارتها بشكل فقاعات .

cystoid phakic macular edema

وَدَمَةٌ كَيْسَانِيَّةٌ بُقْعِيَّةٌ عَدَسِيَّةٌ

وذمة تنتج عن إصابة الشعيرات الدموية في البقعة بداء وعائي انسدادى أو التهاىي .

cytoid body جِسْمٌ خَلَوَانِيّ

نَبِيَّاتٌ مَكْوَرَةٌ شَفَافَةٌ بِيضَاءٌ تَقَارِبُ نَوَى الخَلَايَا فِي حَجْمِهَا وَأَشْكَالِهَا وَتَظْهَرُ فِي الأَلْيَافِ العَصْبِيَّةِ لِلشَّبَكِيَّةِ المُتَنَكِّسَةِ .

cytomegalic inclusion disease

دَاءُ الخَلَايَا الضَّخْمَةِ الأَشْتِمَالِيَّةِ

مَرَضٌ فَيْرُوسِيّ يُمَكِّنُ أَنْ يَسَبِّبَ التَّهَابَ الشَّبَكِيَّةَ وَيَتَصَفُّ بِتَغْيِيرَاتٍ فِي الظَّهَارَةِ الصَّبْغِيَّةِ لِلشَّبَكِيَّةِ وَإِغْمَادِ أَوْعِيَّتِهَا مَعَ نَزْفِهَا . وَيَصِيبُ الوَلْدَانَ وَالمَرَضَى الضَّعَافَ .

D

D-shaped pupil حَدَقَةٌ بِشَكْلِ D
حدقة على شكل حرف D تتولد عن إصابة إحدى جهات القرنية .

dacry-, dacryo- دَمْعِيّ (سابقة)
dacryadenalgia
(= dacryoadenalgia)

أَلْمُ الغُدَّةِ الدَّمْعِيَّةِ
dacryadenitis (= dacryoadenitis)
التَّهَابُ الغُدَّةِ الدَّمْعِيَّةِ

dacryadenoscirrhus
سَرَطَانَةُ دَمْعِيَّةِ غُدَّةٍ صَلْدَةٌ
ورم سرطاني صلب يصيب الغدة الدمعية .
dacryagogatresia السِّدَادُ القَنَاةِ الدَّمْعِيَّةِ
رتق أو عدم انثقاب القناة الدمعية وانسدادها .

dacryagogic مُدْمِع ، مُبْدِرُ الدَّمْعِ
(١) عامل محفز لإفراز الدمع .
(٢) عامل يعمل كقناة لإفراز الدمع .

dacryagogue
١ . مُبْدِرُ الدَّمْعِ ٢ . قَنَاةٌ دَمْعِيَّةٌ
(١) عامل يحفز إفراز الدمع .
(٢) قناة دمعية .

dacryblenorrhea
(= dacryblennorrhea)
دُمَاعٌ مُخَاطِيٌّ

dacrycystalgia
(= dacryocystalgia)
أَلْمُ المَدْمَعِ

dacrycystitis (= dacryocystitis)
التَّهَابُ المَدْمَعِ

dacryelcosis (= dacryhelcosis)
١ . تَقْرُحُ المَدْمَعِ ٢ . تَقْرُحُ القَنَاةِ الدَّمْعِيَّةِ
dacryoadenalgia أَلْمُ الغُدَّةِ الدَّمْعِيَّةِ

dacryoadenectomy
إِسْتِصْنَالُ الغُدَّةِ الدَّمْعِيَّةِ
عملية استئصال الغدة الدمعية .

dacryoadenitis التَّهَابُ الغُدَّةِ الدَّمْعِيَّةِ
dacryoblennorrhea دُمَاعٌ مُخَاطِيٌّ
سيلان مخاطي من الأنابيب الدمعية كالذي يحصل في التهاب الكيس الدمعي المزمن .

dacryocanaliculitis
التَّهَابُ القَنِيَّةِ الدَّمْعِيَّةِ
التهاب القنوات الدمعية .

dacryocele (= dacryocystocele)
قَيْلَةُ المَدْمَعِ ، فَتْقُ كَيْسِ الدَّمْعِ
بروز فتقي للكيس الدمعي .

dacryocyst (= lacrimal sac) المَدْمَعُ
كيس الدمع .

dacryocystalgia أَلْمُ المَدْمَعِ
ألم كيس الدمع .

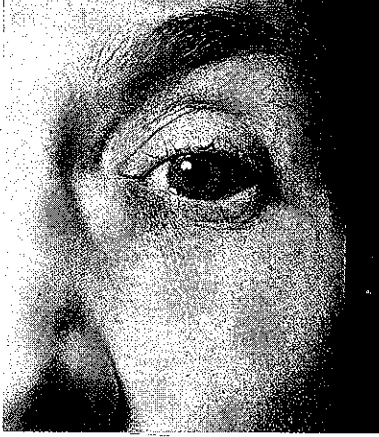dacryocystectasia تَمَدُّدُ المَدْمَعِ
توسع الكيس الدمعي .

dacryocystectomy إِسْتِصْنَالُ المَدْمَعِ
استئصال كيس الدمع .

dacryocysterectomy إِسْتِصْنَالُ المَدْمَعِ
استئصال كيس الدمع .

dacryocystis (= dacryocyst)

المدَمَع ، الكيسُ الدَّمْعِيّ
كيس تجمع الدمع .



dacryocystitis التهابُ المدَمَع
d. blennorrhoeica

التهابُ المدَمَع القِيحيّ

التهاب المدمع مع نجيح مخاطي قيحي .

dacryocystitome مِبْضَعُ المدَمَع

مبضع يستعمل في الجراحة لبضع كيس الدمع .

dacryocystoblennorrhea

التهابُ المدَمَع المُخاطِيّ القِيحيّ

التهاب نزلي مزمن يصيب الكيس الدمعي مع تضيق القناة الدمعية ونجيح مخاطي دمعي قيحي .

dacryocystocele (= dacryocele)

قَيْلَةُ المدَمَع

بروز فتحي لكيس الدمع .

dacryocystoethmoidostomy

مُفَاعِرَةٌ مَدْمَعِيَّةٌ غَرْبَالِيَّةٌ

مفاعة كيس الدمع بالجيب الغربالي .

dacryocystogram صُورَةُ المدَمَع

صورة شعاعية للجهاز الدمعي تصور باستعمال أصباغ ظليلة للأشعة .

dacryocystoptosis تَدْلِي المدَمَع

تدلي أو انزياح الكيس الدمعي للأسفل .

dacryocystorhinostenosis

تَضْيِيقُ القَنَاةِ الدَّمْعِيَّةِ

تضييق المجرى الموصل للقناة الدمعية إلى تجويف الأنف .

dacryocystorhinostomy

(= dacryorhinocystostomy)

مُفَاعِرَةٌ مَدْمَعِيَّةٌ أَنْفِيَّةٌ

إجراء توصيلة جراحية بين الكيس الدمعي وتجويف الأنف .

dacryocystorhinotomy

سَبْرٌ مَدْمَعِيٌّ أَنْفِيٌّ

امرار مسبار من خلال الكيس الدمعي إلى التجويف الأنفي .

dacryocystostenosis تَضْيِيقُ المدَمَع

dacryocystotome مِبْضَعُ المدَمَع

dacryocystotomy قَتْحُ المدَمَع

dacryogenic (= dacryogogue)

مُدْرُ الدَّمْعُ ،

محفر إفراز الدمع .

dacryohelcosis تَقْرُحُ المدَمَع

تقرح كيس الدمع أو قناته .

dacryohemorrhea تَرٌّ دَمْعِيٌّ دَمَوِيٌّ

سيلان دمعي مزوج بالدم .

dacryoid دَمْعَانِيٌّ

شبيه الدمع .

dacryolith حَصَاةٌ دَمْعِيَّةٌ

حصاة دمعية في الكيس الدمعي أو في قناته

dacryolithiasis تَحْصِيٌّ دَمْعِيٌّ

تولد حصاة في الكيس الدمعي أو في قناته .

dacryoma نُوْرُومُ المدَمَع

انتفاخ شبه ورمي في الكيس الدمعي والقناة ينتج عن انسداد القناة الدمعية .

dacryops تَدْمَعٌ

إمتلاء العين أو المدمع بالدمع مما يؤدي إلى توسع الكيس .

dacryopyorrhea تَرٌّ دَمْعِيٌّ قِيحيّ

سيلان دمعي مزوج بالقيح .

dacryopyosis تَفْحُجٌ دُمْعِيٌّ
تفحج كيس وقناة الدمع .

dacryorhinocystotomy
(= dacryocystorhinotomy)

فُفْرُ الكَيْسِ الدَّمْعِيِّ الأَنْفِيِّ
dacryorrhea دُمَاعٌ ، جريانُ الدَّمْعِ
فرط إفراز الدمع وجريانه .

dacryoscintigraphy
تصوير المدمع الموضائي

dacryosinusitis
التهاب القناة الدمعية والجيوب
التهاب القناة الدمعية والجيوب الغربالي .

dacryosolenitis التهاب المدمع
التهاب القناة الدمعية .

dacryostenosis تضيق المدمع
تضييق القناة الدمعية .

dacryosyrinx
١. قنّاة دُمْعِيَّةٌ ٢. ناسورٌ دُمْعِيٌّ ٣. مَحْفَنَةٌ
المدمع

Dalma's sentinels
علامات دالما ، خفراء دالما
لنزات صباغية تشاهد في الزجاجي تحت
الصدغي تدل على حدوث انفصال الشبكية
الحديثي .

dark adaptation التلاؤم للظلام
انظر (adaptation)
d. a. test اختبار التلاؤم للظلام
انظر (test)

dark room test اختبار الغرفة المظلمة
انظر (test)

day blindness عمى نهاريّ
انظر (blindness)

day vision رؤية نهارية
الرؤية بضوء النهار أو بضوء شديد .

decompression, optic nerve
تخفيف الضغط عن العصب البصري
عملية تخفيف الضغط عن العصب البصري
بشق غمده تستعمل في حالات ورم الدماغ .

decompression, optic canal
تخفيف الضغط عن النقي البصري

عملية استئصال جزء من الجدار العظمي للقناة
البصرية لتخفيف الضغط عن العصب البصري
المار فيها .

decompression, orbital
تخفيف ضغط الحجاج

عملية استئصال جزء من الجدار العظمي
للحجاج لتخفيف الضغط فيه في حالات
الجحوض الدرقي لتخفيف الضغط عن العصب
البصري .

decussate يتصالب
(١) يعبر أو يتقاطع بشكل X (٢) معبر على
شكل X .

decussation تصالب
عبور أو تعابر .

optic nerve d.
تصالب العصب البصري
انظر (= optic chiasma)

deep interstitial keratitis
التهاب القرنية الخلالي العميق
انظر (keratitis)

defect عيب (ج. عيوب)
سوء تكون ، فشل أو غياب جزء من أقسام
الجسم أو أعضائه أو وظائفه .

color d's. عيوب لونية
عيوب رؤية الألوان .

congruous field d's.
عيوب الساحتين المتطابقة
عيوب بصرية متشابهة ومتطابقة البصر
للعينين وتسبب عن إصابات القشرة
القذالية البصرية في المخ .

incongruous field d's.
عيوب الساحتين اللامتطابقة
عيوب بصرية غير متشابهة ولا متطابقة في
الساحتين البصريتين للعينين وتسبب عن
آفات السبل العصبية البصرية .

reading d's عُيُوبُ الْقِرَاءَةِ
عدم المقدرة على قراءة الكلمات أو إدراك معانيها كلياً أو جزئياً .

defective مَعْيَبٌ
(١) مختل شكلاً أو تركيباً أو وظيفة .
(٢) شخص مختل في بعض وظائفه أو صفاته الجسمية أو العقلية أو الأخلاقية .

deformity تَشْوَهُ (ج. تَشْوَهُات)
تشوه شكل أو مظهر عضو من أعضاء الجسم أو أكثر أو سوء تكوينها ومسئخها .

degeneration تَنْكُسٌ
تلف وتحول الأنسجة أو الأعضاء من شكل أو حالة جيدة إلى أخرى متردية وخاصة تلف الأنسجة وفقدانها لوظائفها ويمكن أن يكون نتيجة تحول تركيبها كيميائياً أو ترسب مواد غير طبيعية فيها .

تَنْكُسُ الْبُقْعَةِ الشَّيْخُوخِي

aged macular d.
تنكس البقعة الذي يؤدي إلى العمى غالباً بعد سن الستين .

calcareous corneal d.
تَنْكُسُ الْقَرْنِيَّةِ الْكَلْسِي
ترسب الكالسيوم في الطبقات الأمامية للقرنية الذي يشاهد غالباً في اعتلال القرنية الشريطي .

calcareous retinal d.
تَنْكُسُ الشَّبَكِيَّةِ الْكَلْسِي
تنكس الشبكية بترسب الكلس فيها .

central areolar choroidal d.
تَنْكُسُ الْمَشِيمِيَّةِ الْهَالِي الْمَرْكَزِي
تنكس هالي في القسم المركزي من مشيمية العين .

central retinal disciform d.
(= macular disciform d.)

تَنْكُسُ مُرَكَّزِ الشَّبَكِيَّةِ الْقُرْصِي
تنكس ثانوي بشكل قرصي في شبكية العين ينتج عن النوعي المحدث تحت

الشبكية ويتصف بضمورها وترققها وتغير صبغتها .

cerebromacular d.
تَنْكُسٌ مُعْجِي بُقْعِي
مرض وراثي يتصف بتنكس شحمي في المخ ويولد الحرف والشلل كما أنه يتصف بظهور بقع حمراء في بقعة الشبكية في قاع العين ويؤدي إلى العمى تدريجياً .

cerebroretinal d.
(= cerebromacular d.)
تَنْكُسٌ مُعْجِي شَبَكِي

chorioretinal d.
تَنْكُسُ الْمَشِيمِيَّةِ وَالشَّبَكِيَّةِ
تنكس يصيب المشيمية والشبكية ويؤدي إلى العمى .

congenital macular d.
تَنْكُسُ الْبُقْعَةِ الْيَخْلَقِي
تنكس خلقي يصيب البقعة وينتقل كصفة جسدية سائدة ويتصف بوجود آفة كيسية الشكل تشبه مخ البيض في أول أدوارها .

conjunctival amyloid d.
تَنْكُسُ الْمُلْتَحِمَةِ النَّشَوَانِي
تنكس الملتحمة في الداء النشواني .

cystoid macular d.
تَنْكُسُ الْبُقْعَةِ الْكَيْسَانِي
تنكس البقعة مع تولد تشكيلات كيسانية فيها .

diabetic macular d.
تَنْكُسُ الْبُقْعَةِ السُّكْرِي
اعتلال وعائي في مرض السكري مع تكون أمهات دم صغيرة ونزيف واعتلال تكاثري في بقعة شبكية العين .

disciform macular d.
تَنْكُسٌ بُقْعِي قُرْصِي الشَّكْل
تنكس بقعي يحدث في الأشخاص فوق سن الأربعين يتسبب عن تصلب البقعة

والشبيكية الناتج عن نزف بين غشاء بروخ
والظهارة الصبغية .

hepatolenticular d.

تُنكسُ كَبِدِيَّ عَدَسِي
تنكس الكبد الذي يترافق مع تكون قوس
نحاسي في القرنية .

Kuhnt-Junius macular d.

تُنكسُ كَوْنَت جُونِيوس البَقِي
تنكس شبخوخي في البقعة مع نزف
يؤدي إلى فقدان البصر الوظيفي لأقل من
٢٠/٢٠٠ .

lattice d.

تُنكسُ شَبَكِيَّ
ترقق ضموري. في القسم الخلفي للشبيكية
مع تنكس صباغها .

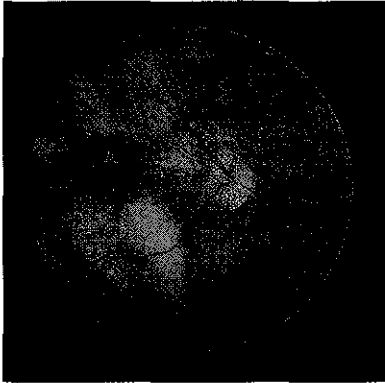
marginal corneal d.

تُنكسُ القَرْنِيَّة الهَامِشِي
تنكس لا التهاهي في قرنتي العينين يؤدي
الى توليد أخلايد في حوافهما .

marginal furrow d.

(= m. corneal d.)

تُنكسُ القَرْنِيَّة الهَامِشِي



myopic d.

تُنكسُ حَسْرِيَّ بَصْرِيَّ
تنكس الشبيكية الذي ينتج عن حسر
البصر الشديد والذي يؤدي إلى العمى .

pigmentary retinal d.

تُنكسُ الشَبَكِيَّة المُنْصِغ
تنكس الشبيكية مع انصبغ خلاياها .

retinal hereditary d.

تُنكسُ الشَبَكِيَّة الوراثِيَّ
تنكس وراثي يتصف بضعف حيوية
الشبيكية وضمورها المبكر .

senile macular d.

تُنكسُ البُقْعَة الشَبَخُوخِيَّ
تنكس البقعة عند الشيوخ ويظهر بعد سن
الستين .

Salezman's nodular d.

تُنكسُ سَالزَمَان العَقِيدِيَّ
تنكس يتصف بظهور عقيدة صفراء أو
بيضاء مرتفعة في القرنية في محل ندبة
تكونت من رض سابق فيها .

tapetoretinal d.

تُنكسُ الشَبَكِيَّة والبَسَاط
انظر (= retinitis pigmentosa)

vitelliform macular d.

تُنكسُ البُقْعَة المَحِيَّ الشَكْل
تنكس في البقعة يظهر بشكل مح البيض .

dehiscence

تَفْرُج
خلع في جرح ينتج عن انقطاع غرزة
جراحية .

dehydration, corneal

تَجْفَافُ القَرْنِيَّة
جفاف القرنية الفيزيولوجي والمهم لشفافيتها .

deletion syndrome

مُتَلَازِمَة الحَيْن
انظر (syndrome)

dellen

وَهْدَة قَرْنِيَّة
وهدة في الجهة الصدغية من طرف القرنية
تتسبب عن جفافها وترققها وتتسبب غالباً عن
عوز الدورة الدموية الحوفية وتجفنها .

demyelination

زَوَالُ النُّخَاعِين
تلف أو زوال الغشاء النخاعيني الذي يغطي
الأعصاب كما يحصل في بعض الأمراض
العصبية .

dendritic keratitis

الْتِهَابُ القَرْنِيَّة التَعْصِنِيَّ
انظر (keratitis)

dendritic ulcer قَرَحَةٌ شُعْبِيَّةٌ

قرحة متفرعة في القرنية تتسبب عن إصابتها بالخلل البسيط .

denervation hypersensitivity

قَرَطُ التَحَسُّسِ بِإِزَالَةِ التَعَصُّيبِ
فرط حساسية الأنسجة والأعضاء للناقلات

الكيميائية التي تولدها أعصابها التي قطعت .

densitometer مِقْيَاسُ الضَّوِّءِ التَّائِدِ

التي لقياس شدة الضوء المار خلال العدسة .

deorsumduction دَوْرَانٌ لِلْأَسْفَلِ

دوران العين للأسفل .

deorsumversion انْحِرَافٌ لِلْأَسْفَلِ

انحراف العينين معاً للأسفل .

deplumation فُقْدَانُ الْأَهْدَابِ

سقوط الأهداب وفقدانها .

deposits رَوَاسِبٌ

(١) حثالة أو بقيا .

(٢) مادة لا عضوية أجنبية تتجمع في نسيج أو عضو أو في أحد أجواف الجسم .

corneal d's. رَوَاسِبُ الْقَرْنِيَّةِ

تجمع رواسب في القرنية .

retinal d's. رَوَاسِبُ الشَّبَكِيَّةِ

تجمع رواسب في الشبكية .

depression of cataract قَدْحُ السَّادِّ

انظر (= couching)

deprimens oculi عَاقِضَةُ الْمُقْلَةِ

(= inferior rectus muscle)

deprivation amblyopia

عَمَشُ الجِرْمَانِ

انظر (amblyopia)

depth, chamber عَمَقُ الْغُرْفَةِ

عمق الغرفة الأمامية للعين وهي المسافة بين القرحة والعدسة من جهة القرنية من الجهة الأخرى وتكون ضحلة جداً في زرق الزاوية الضيقة .

depth of focus (focal d.)

العُمُقُ البُورِي

قدرة العدسة على توليد صور واضحة لأجسام

موضوعة على مختلف الأبعاد منها .

depth perception إِدْرَاكُ الْعُمُقِ

الإدراك البصري المجسم لابعاد الأجسام المنظورة على مسافات متباعدة من العين والتي تُبصر بوضوح تام .

dermatoconjunctivitis

التهَابُ الجِلْدِ والمُتَّحِمَةِ

التهاب المتحمة ومناطق جلد الجفنين المحيطة بها .

contact d.

التهَابُ الجِلْدِ والمُتَّحِمَةِ التَّلَاسِمِيِّ

التهاب المتحمة والجلد المحيط بالعين الذي يتسبب عن طريق ملامستهما للمواد الكيميائية أو الدوائية المستأرجة .

dermatolysis palpebraum

ارْتِخَاءُ الجَفَنِ

انظر (= blepharochalasis)

dermoid, corneal جِلْدَانِيَّةٌ قَرْنِيَّةٌ

ورم قرنية العين الذي يغطيه الشعر .

dermoid cyst كَيْسَةٌ جِلْدَانِيَّةٌ

ورم غمائي يتكون من غلاف ليفي تبطنه طبقة ظهارية مطبقة ويحوي جريات شعرية وغدد عرقية وزهية ونسيج عصبي وأسنان وتوجد ملتصقة بسطح أعظام الحاجاج .

dermoids وُرْمٌ كَيْسَانِيٌّ

ورم كيساني جلدي يحوي مكونات جلدية كالشعر والغدد وقد يوجد في قرنية العين .

dermolipoma شَحْمُومٌ جِلْدَانِيٌّ

ورم خلقي حميد يتكون تحت المتحمة المقلية عند زاوية اللحاظ يتكون من أنسجة جلدية ودهنية .

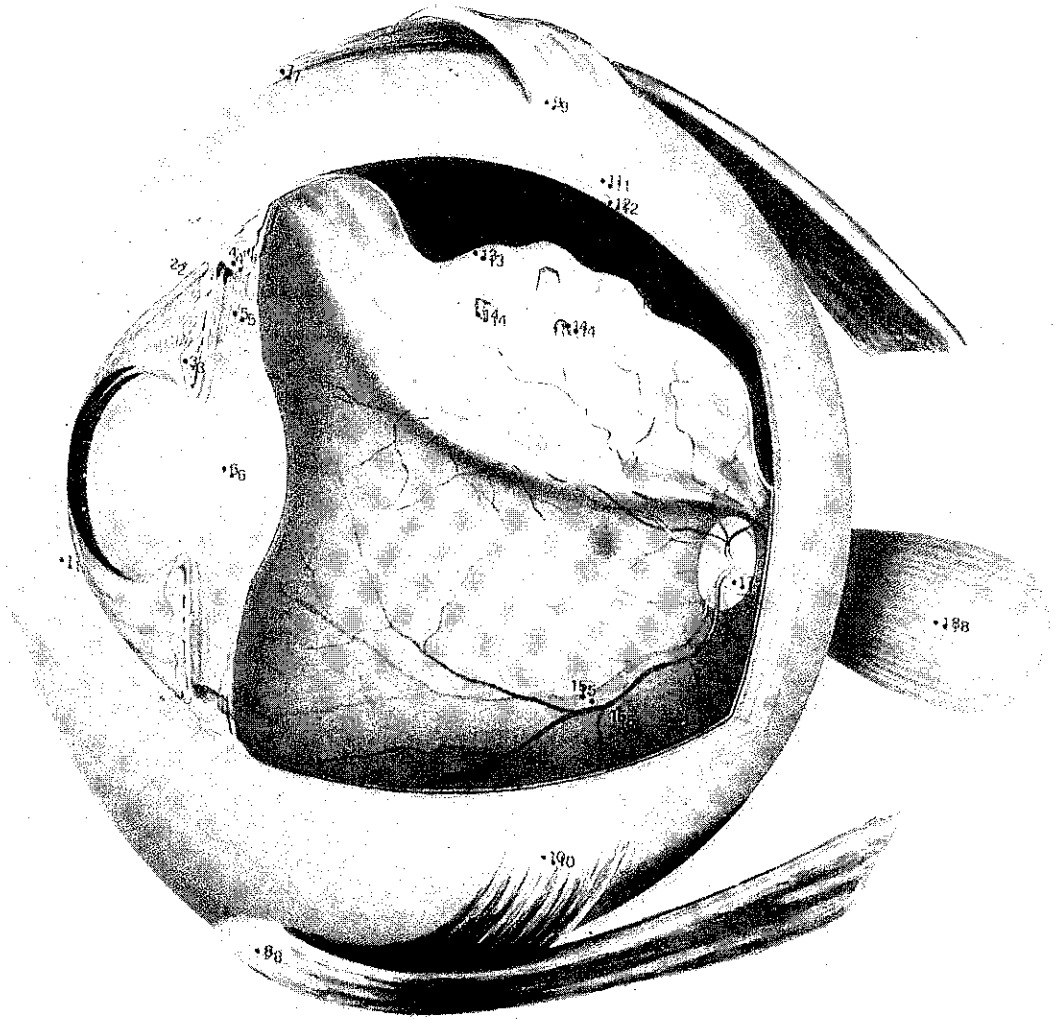
Descemet's membrane

غِشَاءُ دَيْسَمِتْ

الصفحة المحددة الخلفية للقرنية .

descemetocoele قَيْلَةُ غِشَاءِ دَيْسَمِتْ

تفتق غشاء ديسمت بسبب فقدان الأنسجة القرنية التي تغطيها أو رضها .



انفصال الشبكية

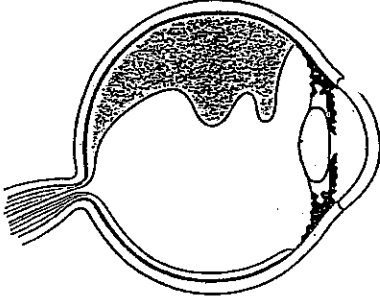
- ١ - القرنية ٢ - قناة شليم ٣ - القزحية ٤ - الجسم الهدبي ٥ - النطقة الهدبية ٦ - العدسة ٧ - وتر العضلة المستقيمة العلوية ٨ - وتر العضلة المستقيمة السفلية ٩ - وتر العضلة المائلة العلوية ١٠ - وتر العضلة المستقيمة السفلية ١١ - الصلبة ١٢ - المشيمية ١٣ - الشبكية المنفصلة ١٤ - تينك الشبكية ١٥ - شريان الشبكية ١٦ - وريد الشبكية ١٧ - حلجمة العصب البصري ١٨ - العصب البصري .

detachment

انفصال

aphakic d.

انفصال الشبكية التالي لإزالة العدسة
تتم عملية انفصال الشبكية بعد إزالة العدسة بعملية الساد .



انفصال الشبكية

choroidal d. انفصال المشيمية

انفصال المشيمية عن الشبكية الذي يحدث بعد بعض عمليات الساد والزرق التي ترافق مع انخفاض ضغط داخل العين .

choroidal serous d.

انفصال المشيمية المصلي

انفصال المشيمية لتجمع سائل مصلي فيها .

nonrhegmatogenous d.

انفصال لا تمزقي

انفصال الشبكية الذي يحدث بسبب ورم خبيث في المشيمية أو الشبكية أو بسبب الشد عليهما أو لتسرب بعض السوائل من المشيمية إلى تحت الشبكية ولا تظهر في الشبكية في هذه الحالة أية ثقوب أو تمزقات .

pseudophakic d.

انفصال التالي غرس العدسة

انفصال الشبكية الذي يتلو غرس عدسة صناعية في العين .

retinal d. انفصال الشبكية

انفصال الطبقات الداخلية للشبكية عن الظهارة الصباغية .

rhegmatogenous d.

انفصال تمزقي

انفصال الشبكية المسبب عن ثقبها أو تمزقها من حيث يدخل الخلط الزجاجي إلى تحت الشبكية فيفصلها عن الظهارة الصباغية .

vitreous d. انفصال الزجاجي

تقلص الجسم الزجاجي الذي يشاهد في حالة انعدام العدسة أو التهاب العينية الطرفي أو في اعتلال الشبكية السكري أو انسداد الأوردة أو التهاب الشبكية المنصبع كما يشاهد في حسر البصر الشديد أو بعد الإصابات الرضحية أو الشيخوخة .

deturgence, corneal جفاف القرنية

(١) عدم موازنة تركيز الأملاح في سائل القرنية فيتسبب في جفافها .

(٢) الجفاف الجزئي للقرنية الذي يسمح بشفافيتها .

deuteranomalopia غمش الأخضر

شذوذ في رؤية اللون الثاني وهو الأخضر .

deuteranomalopsia غمش الأخضر

(= deuteranomalopia)

deuteranomaly غمش الأخضر

غمش بسيط للونين الأحمر والأخضر وخاصة للأخضر .

deuteranopia غمش الأخضر

غمش شديد للونين الأحمر والأخضر وخاصة للأخضر .

deuteranopsia (= deuteranopia)

غمش الأخضر

developmental anomaly

شذوذ تنموي

عيب ناتج عن سوء النمو أثناء التطور الجنيني .

deviating eye العين المنحرفة

انظر (eye)

deviation انحراف

انحراف عن المقياس السوي أو عن السبيل الصحيح أما في العين فهو انحراف المحاور

البصرية للعينين عن توازيهما لعدم توازن عضلاتهما .

conjugate d. الحِرَافُ مُقْتَرِنٌ

انحراف العينين باتجاه واحد في وقت واحد .

conjugate vertical d.

الحِرَافُ عَمُودِيٌّ مُقْتَرِنٌ

انحراف العينين للأعلى سوية في وقت واحد .

conjugate ocular d.

الحِرَافُ عَيْنِيٌّ مُقْتَرِنٌ

انحراف العينين إلى إحدى الجهات سوية وفي وقت واحد .

latent d. (= heterophoria)

إِحْوَالٌ (حول خفي)

انحراف المخاور البصرية للعينين عن وضعهما المتوازي بعد إزالة منعكس الدمج البصري كما يحدث بعد اختبار تعطية العين .

manifest d. حَوَالٌ (حول ظاهر)

انظر (= strabismus)

primary d. الحِرَافُ أَوَّلِيٌّ

انحراف المحور البصري للعين المصابة بشلل إحدى عضلاتها عند تثبيت بصر العين السليمة .

secondary d. الحِرَافُ ثَانَوِيٌّ

انحراف المحور البصري للعين المصابة بشلل إحدى عضلاتها عند تثبيت بصر العين المصابة وعادة ما يكون أكثر من الانحراف الأولي .

skew d. الحِرَافُ تَجَانِفِيٌّ

دوران العين إلى الأسفل والدخول على جهة الإصابة المخيخية وإلى الأعلى والخارج على الجهة السليمة .

squint d. (= squint angle)

زَاوِيَةُ الحَوَالِ

انظر (angle)

strabismic d. الحِرَافُ حَوَالِيٌّ

انحراف المحور البصري للعين في الحول .

tonic d. الحِرَافُ تَوْتَرِيٌّ

انحراف العين التوتري .

deviometer مِقْيَاسُ الانْحِرَافِ

آلة تستعمل لقياس مدى الانحراف في الحول .

dextroversion الحِرَافُ لِيَمِينِ

انحراف العينين المترافق لجهة اليمين .

diabetic cataract سَاءٌ سُكْرِيٌّ

انظر (cataract)

diabetic iris hydrops

اسْتِسْقَاءُ القَرْحِيَّةِ السُكْرِيِّ

استسقاء القرصية في داء السكري كأحد اختلاطاته .

diagnostic fitting set

مَجْمُوعَةٌ المُلَائِمَةُ التَّشْخِصِيَّةُ

مجموعة من العدسات الاختبارية تستخدم لمعرفة حجم وشكل العدسة اللاصقة المناسب للعين المفحوصة .

dial, astigmatic. مِشْتَوْرُ الأَبْوَرِيَّةِ

لوحة تستعمل لفحص وقياس الانكسارية ودرجتها .

dialing تَدْوِيرٌ

تدوير العدسة المغروسة في العين للاتجاه المناسب .

dialysis retinae تَحْرُورُ إِرْتِكَازِ الشَّبَكِيَّةِ

تمزق الشبكية عند الحاشية المشرشرة .

diameter, visible iris

قَطْرُ القَرْحِيَّةِ المَنْطَوْرِ

قطر القرصية الذي يقاس لاختيار العدسة اللاصقة المناسبة للعين .

diaphanoscope مِشْطَرٌ شَفُوفِيٌّ

جهاز لتنظير تجاويف الجسم بتضوئيتها .

diaphanoscopy تَنْظِيرٌ شَفُوفِيٌّ

تنظير داخل التجاويف باستعمال المنظار الشفوفي .

diathermy إِفْأَادٌ حَرَارِيٌّ

انفاذ موجات كهرومغناطيسية أو كهربائية

عالية التردد إلى داخل أنسجة الجسم لتسخينها كأسلوب علاج طبي أو لحرقها في العمليات الجراحية .

dichromatism رُؤْيَةٌ ثُنَائِيَّةُ اللُّوْنِ

(١) المقدرة على رؤية لونين ضوئيين فقط .
(٢) خاصية وجود جسم أو مادة ما بلونين أو أن يكون له لوانان .

dichromatopsia رُؤْيَةٌ ثُنَائِيَّةُ اللُّوْنِ

المقدرة على رؤية لونين ضوئيين فقط من بين ألوان الطيف الشمسي وغالباً هما اللونين الأزرق والأصفر ونادراً الأخضر والأحمر فقط .

diffraction العِراج

الانتشار الضعيل للضوء حول الفتحة التي يمر خلالها وكلما زادت سعة الفتحة كلما زاد الانعراج .

light d. العِراجُ الضَّوئ

الحناء خط سير الضوء أو تحلله إلى مكوناته الضوئية .

diffuse angiokeratoma

تَقْرانٌ وَعِاثِيٌّ مُنتَشِرٌ

مرض جلدي يتصف بتوسع الشعيرات أو بتوليد مجموعات ورمية ثلولية منتشرة مع تنخن الجلد .

diffuse drusen بَرَارِيْقٌ مُنتَشِرَةٌ

(drusen) انظر

diffuse plastic iritis

التهابُ القَرَحِيَّةُ الأَبْصَاقِي المُنتَشِر

انظر (iritis)

diktyoma

(= medulloepithelioma)

(= dictyoma)

ظَهَارُومٌ لِيَّي

ورم خلقي يصيب ظهارة الجسم الهدبي غير الصغية ويمكن أن يكون حميداً أو خبيثاً .

dilation (= dilatation)

١. تَوَسُّعٌ . ٢. تَوَسُّعٌ

زيادة قطر فتحة أو بنية عضو أبوي وتمدها

إلى أكثر من حالتها السوية سواء انعكاسياً أو مرضياً أو توسيعها جراحياً أو باستعمال العلاجات الموسعة .

pupil d. تَوَسُّعُ الحَدَقَةِ

توسع قطر فتحة الحدقة انعكاسياً أو علاجياً .

dilator, iris المُوَسِّعَةُ القَرَحِيَّةُ

الأياف العضلية الملساء الموجودة في القرحة والتي توسع عند تقلصها فتحة الحدقة .

dilator pupillae muscle

العَضَلَةُ مُوسِّعَةُ الحَدَقَةِ

انظر (muscle)

dimness of vision (= blur vision)

عُتْمَةُ البَصَرِ

ضبابية البصر .

diopsimeter مِقْيَاسُ السَّاحَةِ البَصْرِيَّةِ

جهاز لقياس الساحة البصرية للعينين .

dioptri دَايُوبْتِرٌ ، كُسيْرَةٌ

شدة انكسار عدسة ذات طول بؤري يساوي متراً واحداً، وهو وحدة شدة انكسار العدسات ويقاس بمنعكس طول البعد البؤري مقدراً بالأمتار .

dioptry (= diopter) دَايُوبْتِرٌ ، كُسيْرَةٌ

مِقْيَاسُ الشَّفَعِ

جهاز لقياس ازدواجية الرؤية .

diplopia شَفَعٌ ، إِزْدِوَاجُ الرُّؤْيَةِ

رؤية صورتين لجسم واحد لعدم تكون صورتَي الجسم المرئي في منطقتين متناظرتين متوافقتين في العينين .

alcoholic d. شَفَعٌ كُحُولِيٌّ

الشفع الذي يتولد عن التسمم بالكحول .

binocular d. شَفَعٌ بِالْعَيْنَيْنِ

ادراك صورتين متباينتين لنفس الجسم واحدة في كل من العينين .

crossed d. شَفَعٌ مُتَصَالِبٌ

رؤية مزدوجة تظهر فيها الصورة المرئية بالعين اليمنى منحرفة إلى يمين الصورة المرئية

بالعين اليسرى كما يحصل في الحول
الوحشي (خزر) .

diabetic d. شَفَعُ السُّكَّرِي

شفع يصيب مرضى الداء السكري .

direct d. شَفَعُ مُبَاشِر

رؤية مزدوجة تظهر فيها الصورة المرئية
بالعين اليمنى منحرفة إلى يمين الصورة المرئية
بالعين اليسرى كما يحصل في الحول الأنسي
(قبل) .

heteronymous d. شَفَعُ مُتَصَالِب
(= crossed d.) انظر

homonymous d.

شَفَعُ مُمَاطِل ، شَفَعُ مُبَاشِر

انظر (= direct d.)

horizontal d. شَفَعُ أَفْقِي

رؤية مزدوجة تظهر فيها الصورتان
المرئيتان في مستوى واحد سواء كانتا
متصالبتين أو غير ذلك .

hysterical d.

شَفَعُ هِسْتِيرِي ، شَفَعُ هِرَاعِي

رؤية مزدوجة تصاحب بعض حالات
الهستيرية .

monocular d.

شَفَعُ مُفْرَد ، شفح العين الواحدة

رؤية صورتين بنفس العين لنفس الجسم
بسبب ازدواج الحدقة أو الساد الميكرو أو
اللابؤرية غير المنتظمة أو في انزياح
العدسة .

paradoxical d.

شَفَعُ مُتَنَاقِض ، شفح متصالب

انظر (= crossed d.)

proptosis d. شَفَعُ جُحُوضِي

شفح يظهر في حالات جحوض العين .

strabismus d. شَفَعُ الحَوْل

رؤية مزدوجة بسبب الحول .

torsional d. شَفَعُ التَوَائِي

شفح ينحرف فيه القطب العلوي للمحور
العمودي للصورة باتجاه قطب محور

الصورة الثانية أو بعيداً عنها .

uncrossed d. (= direct d.)

شَفَعُ غَيْرُ مُتَصَالِب ، شفح مباشر

vertical d. شَفَعُ عَمُودِي

رؤية مزدوجة تظهر فيها إحدى الصورتين
أعلى من الصورة الثانية .

dipstick قَضِيبُ العَطَس

آلة لقياس عمق غرفة العين الأمامية .

direct funduscopy تَنْظِيرُ القَاعِ المُبَاشِر
تنظير قاع العين .

direct light reflex

مُنْعَكِسُ الضَّوءِ المُبَاشِر

عند تسليط ضوء مباشر على شبكية العين من
خلال حدقتها تنقبض الحدقة بتقلص مصرتها .

direct ophthalmoscope

مِنْظَارُ العَيْنِ المُبَاشِر

جهاز يستعمل لرؤية الشبكية والعصب
البصري ويعظمها ١٥ مرة .

direct ophthalmoscopy

تَنْظِيرُ العَيْنِ المُبَاشِر

النظر إلى شبكية العين باستعمال منظار العين
المباشر .

direction, visual

اتجاه الرؤية

اتجاه تركيز البصر .

disc (= disk)

القُرْص

الصفحة الدائرية المسطحة للعصب البصري
تشاهد عند تنظير العين بالمنظار .

aperture d's. أَقْرَاصُ الفَتْحَةِ

أقراص في منظار العين فيها فتحات صغيرة
لتنظير داخل العين في حالات تضيق
حدقتها .

choked d. قُرْصٌ مُعْتَبِق

قرص بصري متورم بسبب زيادة ضغط
داخل القحف .

conus of optic d.

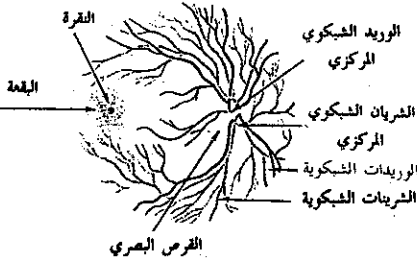
تَمَحْرُطُ القُرْصِ البَصْرِي

حالة لا تمتد فيها الطبقة الصباغية للمشمية

والشبيكية إلى القرص البصري مما يمكن رؤية الصلبة عند التنظير البصري .

cupping of the d. **تَقَعْرُ الْقُرْصِ**
ظهور كهوف في الأقراص البصرية وخاصة على جهتها الصدغية وعادة ما تكون شاحبة مع تلم حوافها .

optic d. **الْقُرْصُ الْبَصْرِيُّ**
جزء العصب البصري داخل مقلة العين الذي يظهر كقرص دائري وردي أو أبيض اللون يحوي الياف العصب البصري الواردة من الشبيكية لتكون العصب البصري للعين .



d. pallor **شُحُوبُ الْقُرْصِ**
شحوب القرص البصري الذي يدل على ضمور العصب البصري .

pinhole d. **قُرْصٌ تُقَبُّ الْإِثْرَةِ**
قرص يحوي ثقباً صغيراً أو أكثر يستعمل لفحص قدرة الأبصار الخالية من أخطاء العين الانكسارية .

Placido's d. **قُرْصٌ بِبَلَايِيدُو**
قرص يحوي سلسلة حلقات متراكزة يستعمل لفحص تشوهات سطح القرنية وتقرحاتها .

tilting of optic d. **مَيْلَانُ الْقُرْصِ الْبَصْرِيِّ**
احراف العصب البصري عند خروجه من المقلة الذي يؤدي إلى حرف أوعية الشبيكية للجهة الأنفية وقد يترافق مع عيب في الساحة البصرية الصدغية .

discharge **نَجِيجٌ ، مَخْرُوجٌ ، إِخْرَاجٌ**
مادة يخرجها الجسم وي طرحها للخارج .

disci nervi optica **الْقُرْصُ الْبَصْرِيُّ**
انظر (= optic disc)

disciform keratitis **الْبَهَابُ الْقَرْنِيَّةُ الْقُرْصِيَّةُ**
انظر (keratitis)

disciform macular degeneration **تَتَكُّسُ الْبُقْعَةُ الْقُرْصِيَّةُ**
انظر (degeneration)

discission **تَشْرِيْطٌ**
وخز الساد أو بضعه للسماح للخلط المائي بالدخول إليه ليتمص العدسة المصابة .

cataract d. (= discission) **تَشْرِيْطُ السَّادِ**

posterior d. **تَشْرِيْطٌ خَلْفِيٌّ**
فتح محفظة عدسة الساد الخلفية .

discography **تَصْوِيرُ الْقُرْصِ**
تصوير القرص الفقري بالأشعة السينية .

discoloration **تَغْيِيرُ اللَّوْنِ**
يستعمل هنا ليشير إلى تغير لون العدسة اللاصقة .

discoria (= dyscoria) **شُدُوذُ الْحَدَقَةِ**
شدوذ في شكل الحدقة أو استدارتها .

disease **دَاءٌ (ج. أَدْوَاءٌ) مَرَضٌ (ج. أَمْرَاضٌ)**
أي انحراف في بنية أو وظيفة أي جهاز أو نسيج أو عضو من أعضاء الجسم عن حالته السوية ويتصف عادة بمجموعة أعراض وعلامات ظاهرة .

autosomal dominant d. **مَرَضٌ صَيْغِيٌّ جَسَدِيٌّ سَائِدٌ**
مرض وراثي ينتقل بالصبغيات الجسدية كصفة سائدة .

autosomal recessive d.

مَرَضٌ صِبْغِيٌّ جَسَدِيٌّ مُتَنَحِّيٌّ
مرض وراثي ينتقل بالصبغيات الجسدية
كصفة متنحية .

Botton - Mayou's d.

(= juvenile amaurotic idiocy)

عَتَّةٌ كُمْنِيٌّ حَدَثِيٌّ
انظر (idiocy)

Behcet's d.

دَاءٌ يَتَصَفُّ بِالْغَمْرِ الْقِيحِيِّ الْمَعَاوِدِ مِعْ
آفَاتٍ قَلَاعِيَّةٍ عَلَى مَخَاطِيئِ الْحَلْقِ وَالْأَعْضَاءِ
التناسلية وقد يصيب العين أيضاً .

Best's d.

مرض وراثي جسدي سائد يتصف بتكس
مركزي في الشبكية .

Bielschowsky - Jansky's d.

دَاءٌ يَلِشُؤْفُسْكِيٌّ - يَانَسْكِيٌّ
مرض يتصف بتغيرات صباغية في الشبكية
نتيجة ترسب أصباغ شحمية فيها .

Bournville's d.

دَاءٌ بُونْفِيلِ
داء الوهن العقلي مع تصلب درني وغدوم
زهبي قد يصيب أجفان العين .

Bowen's d.

دَاءٌ بُوَيْنِ
داء سرطانة الخلايا الوسفية للبشرة التي
تنمو سطحياً نحو الحوف .

Coats' d.

دَاءٌ كُوْتْسِ
اعتلال الشبكية النضحي المزمن الذي
يتوضع بين الشبكية والمشيمية ولا يعرف
سبب له .

collagen d.

دَاءٌ كَلَاغِينِيٌّ
داء الأنسجة الكولاجينية. الذي يصيب
صلبة العين .

cytomegalic inclusion d.

دَاءٌ مُفْعِمِ الْخَلَايَا الْاِشْتِمَالِيِّ
التهاب الشبكية الفيروسي الذي يجرب
طبقتها الظهارية الصباغية ويعري أوعيتها
ونزفها ويصيب الأطفال حديثي الولادة أو
المرضى الضعاف جداً .

demyelinating d.

دَاءٌ مُزِيلُ النُّخَاعِينَ
اضطراب يؤدي إلى زوال نخاعين الألياف
العصبية وقد يصيب العصب البصري
فيؤدي إلى العمى .

Devic's d.

(= neuromyelitis optica)

الْتِهَابُ النُّخَاعِ وَالْعَصَبِ الْبَصْرِيِّ
التهاب في الجهاز العصبي المركزي يصيب
العصب البصري فيؤدي إلى العمى .

Eales's d.

دَاءٌ اِيلَزِ
التهاب الأوعية الشبكية ونزفها المتكرر في
الجسم الزجاجي .

Fabry's d.

دَاءٌ فَابْرِي
مرض وراثي يتصف بترسب مواد شحمية
في القرنية بشكل عيني مميز .

Grave's d.

دَاءٌ غْرِيفْسِ
فرط الدرقية الذي يتصف بمحجوس
العينين .

Harada's d.

دَاءٌ هَارَادَا
التهاب عينية العينين مع انفصال الشبكية .

Hurder's d. (= gargoylism)

حَثَلٌ مُتَعَدِّدٌ ، غَرْقَلِيَّةٌ
داء متعدد الآفات ومنها تغيم القرنية
وتتكس الشبكية .

Leber's d.

دَاءٌ لِيْبِرِ
داء وراثي مرتبط بالجنس يتصف بالتهاب
الأعصاب خلف المقلة مما يؤدي إلى
ضمور العصب البصري والعمى ويصيب
الأولاد حوالي سن العشرين .

Paget's d.

دَاءٌ بَاغِيْتِ
تنخس العظام وقد يصيب عظام القحف
ويؤدي إلى ضمور العصب البصري .

Reiter's d.

دَاءٌ رَايْتِرِ
داء يتصف بالتهاب الملتحمة والأحليل
والمفاصل .

sex linked d.

دَاءٌ مُرْتَبِطٌ بِالْجِنْسِ
مرض وراثي مرتبط بجنس المريض .

Stargardt's d. ذاء ستاركاردت
حتل في بقعتي العينين المتناظر والمترقى
والذي يصيب صغار السن ويؤدي إلى
فقدان البصر المركزي .

Tay- Sach's d. ذاء تاي - ساخ
تضائل الحويبة الذي يصيب الرضع اليهود
والذي يؤدي إلى العمى والموت المبكر
ويتسبب عن شذوذ استقلابي خلقي .

von Hippel-Lindau d.
ورام الشبكية الوعائي
انظر (= retinal angiomatosis)

von Recklinghausen d.
ورام ليفي عصبي
انظر (= Neurofibromatosis)

Wilson's d. تَنكُّس كَبِدِي عَدَسِي
انظر (= hepatolenticular
degeneration)

**disharmonial retinal
correspondence**

مُنَاسِبَةٌ شَبَكِيَّةٌ لَا السَّجَامِيَّةُ
انظر (correspondence)

disinfection تَطْهِير
طرق كيميائية أو فيزيائية لقتل الجراثيم
المرضية .

thermal d. تَطْهِيرٌ خَرَارِيٌّ
تطهير العدسة بالحرارة .

disinsertion فَكُّ إِزْتِكَازٍ ، الْفِصَالُ
(١) انفصال الشبكية عند أطرافها .
(٢) تمزق وتر العضلة عند موقع انغراسها
بالعين أو العظم .

iris d. فَكُّ إِزْتِكَازِ الْقَرَجِيَّةِ
انظر (= iridodialysis)

retinal d. فَكُّ اِرْتِكَازِ الشَّبَكِيَّةِ
انفصال الشبكية عند أطرافها وخاصة عند
الحافة المشرشرة حيث تنفصل فيها الشبكية
الحسية عند طبقتها الصباغية .

diskoid keratitis الْبَهَابُ الْقَرْنِيَّةِ الْقُرْصِي
(= discoid keratitis)

انظر (keratitis)
dislocation, lens خَلْعُ الْعَدَسَةِ
انزياح العدسة البلورية للعين عن موقعها الذي
يتسبب عن تمزق النطيقية .

dislocation, posterior lens
خَلْعُ الْعَدَسَةِ الْخَلْفِيِّ
خلع العدسة وانزياحها للخلف .

disorder اضْطِرَابٌ (ج. اضْطِرَابَاتٌ)
اختلال أو شذوذ في إحدى وظائف الجسم أو
في الحالة النفسية للشخص .

disparity, fixation تَفَاوُتُ التَّثْبِيَتِ
حالة عدم تولد الصور في نقطتين متناظرتين في
العينين ولكنها تقع في نقاط متقاربة منها ولذلك
ترى هذه الصور منفردة ومعزولة عن
بعضها .

dispersion تَبَعُّثٌ
انتشار الموجات الضوئية كما يحدث عندما يحلل
المنشور الضوء إلى مكوناته الضوئية ذات
الأطوال الموجية المختلفة .

distance, interpupillary الْمَسَافَةُ بَيْنَ الْحَدَقَتَيْنِ
هي البعد بين مركزي الحدقتين مقاساً
بالمليمترات .

distance, vertex الْمَسَافَةُ الْقِمِيَّةُ
المسافة بين الوجه الخلفي للعدسة والوجه
الأمامي للعين .

distometer مِقْيَاسُ الْمَسَافَةِ
آلة تستعمل لقياس البعد بين سطح القرنية
والوجه الخلفي للعدسة بالمليمترات .

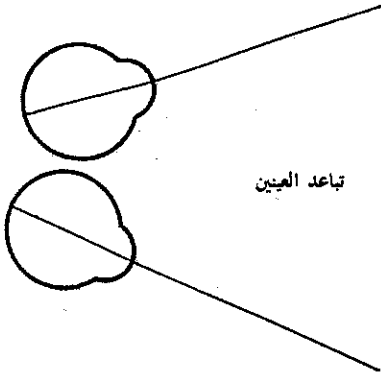
distortion اِنْفِطَالٌ
زيغ خلال العدسة الزجاجية يشوه صور
الأجسام المنظورة خلالها .

districhiasis شَعْرَةٌ ، إِزْدَوَاجِيَّةُ الشَّعْرِ
وجود صفتين من الأهداب أحدهما طبيعي
ويولد الصنف الثاني الشعرة وينتهي أحدهما أو
كلاهما باتجاه مقلة العين .

divergence

تَبَاعُد

ابتعاد العينين المتزامن عن بعضهما .



تباعد العينين

d. excess

فَرْطُ التَّبَاعُد

فرط التباعد بين العينين عند النظر إلى المسافات البعيدة أكثر مما هو عند النظر للمسافات القريبة .

d. insufficiency

عَدَمُ كَفَاءَةِ التَّبَاعُد

فرط التقارب عند النظر إلى المسافات البعيدة أكثر مما هو عند النظر للمسافات القريبة .

negative vertical d.

تَبَاعُدٌ عَمُودِيٌّ سَالِبٌ

انحراف المحور البصري للعين اليسرى إلى الأعلى أو انحراف المحور البصري للعين اليمنى للأسفل .

positive vertical d.

تَبَاعُدٌ عَمُودِيٌّ مُوجِبٌ

انحراف المحور البصري للعين اليمنى إلى الأعلى أو انحراف المحور البصري للعين اليسرى إلى الأسفل .

diverging lense

عَدَسَةٌ مُبَاعِدَةٌ

انظر (lens)

divergent

مُتَبَاعِدٌ ، مُبَاعِدٌ ، مُتَبَعِدٌ

مبتعد عن نقطة أو موقع معين .

divergent squint

حَوَلٌ مُتَبَاعِدٌ

انظر (= exotropia)

doll's head movements

حَرَكَاتُ رَأْسِ الدُّمِيَّةِ

انظر (movements)

dominance, optic

سِيَادَةُ بَصَرِيَّةٌ

تفضيل استعمال إحدى العينين عند النظر أكثر من العين الثانية .

donor, cornea

مُعْطِي الْقَرْنِيَّةِ

المتوفي الذي تؤخذ منه قرنية عينيه .

donor's cornea

قَرْنِيَّةُ الْمُعْطِي

القرنية التي تؤخذ من جثة المتوفي حديثاً والمستعملة في تطعيم قرنية المتلقي .

donor material

مَادَّةُ الْمُعْطِي

النسيج الذي يهبه المعطي لغرسه في عضو المتلقي .

alloplastic d. m.

طُعْمٌ مُعَايِرٌ

غرسة زجاجية أو لدنة .

autogenous d. m.

طُعْمٌ ذَاتِيٌّ

طعم من جسم ذات الشخص .

heterogenous d. m.

طُعْمٌ غَيْرِيٌّ

طعم يؤخذ من شخص من نوع آخر .

homogenous d. m.

طُعْمٌ مُتَّجَانِسٌ

طعم يؤخذ من شخص من نفس النوع .

dorsal

ظَهْرِيٌّ

بجهة الظهر .

dose

جُرْعَةٌ

كمية من عقار أو علاج (كالعلاج الشعاعي) التي تعطى في المرة الواحدة .

dot

نُقْطَةٌ (ج. نَقَطٌ ، نِقَاطٌ)

Mittendorf's d.

نُقْطَةُ مَيْتِنْدُورْفِ

نقطة معتمة في الغلاف الخلفي للعدسة تمثل نقطة اتصال الشريان الزجاجي الخلفية السابقة .

Morgan's d.

نُقْطَةُ مُورْغَنِ

نقطة معتمة تحت ظهارة القرنية تولد عن نقص التأكسد فيها .

Tranta's d.

نُقْطَةُ تْرَانْتَا

نقطة ارتشاح صغيرة في طرف الحوف

تتولد عن فرط الحساسية كما تشاهد في التهاب الملتحمة الربيعي .

double vision شَقَع ، رُؤْيَةٌ إِزْدَوَاجِيَّةٌ
انظر (= diplopia)

downgrowth, epithelial

نمو الظهارة السُّفْلِي
نمو الظهارة إلى الأسفل إلى الغرفة الأمامية يشاهد بعد التئام الجرح المغلوط الذي يمكن أن يحدث بعد عمليات الساد .

Doyne's honeycomb dystrophy

حُخْلٌ دَوَيْنِ المَحْرَبِيِّ
انظر (dystrophy)

drain يَنْزَح ، مَنْزَح (ج. مَنْازِح)
سبيل مفتوح يعمل على تفريغ السوائل كالدم والقحح أو أي سائل آخر من جوف ما كالجرح أو المناطق الخموجة .

drainage نَزْح
السحب المنتظم للسوائل أو الإفراغات من الجروح أو التجاويف .

d. angle زَاوِيَةُ النَّزْح
انظر (angle)

subretinal fluid d.

نَزْحُ سَائِلِ تَحْتَ الشَّبَكِيَّةِ
نزح السائل من تحت الشبكية المفصولة بعمل فتحة في المشيمية والصلبة .

d. surgery جِرَاحَةُ النَّزْح
تداخل جراحي لنزح السوائل من مناطق الجسم وخاصة في العين في عمليات الزرق .

dressing ضِمَاد ، تَضْمِيد
أحدى المواد العديدة التي تستعمل لتغطية الجروح أو العين لوقايتها .

dry d. ضِمَادٌ جَافٌ
شاش أو قطن جاف مصاص يستعملان كضماد للجروح .

moist d. ضِمَادٌ رَطْبٌ
ضماد مشبع بمادة مطهرة سائلة أو بعقار تضمده به الجروح أو العين .

occlusive d. ضِمَادٌ مُغْلَقٌ
ضماد يغلق الجرح ويمنع تعرضه للهواء والجراثيم .

protective d. ضِمَادٌ وَاقِي
ضماد خفيف تغطي به الجروح أو العين لوقايتها من الإصابات أو الخمج .

drift إِيدِفَاعٌ
حركات دقيقة صغيرة اندفاعية ولا إرادية تحدث للعين بين حركاتها القفزية الدقيقة .

dropper قَطَّارَةٌ
أنبوبة أو ماصة تستعمل لتقطير القطرة في العين .

drug ١. دَوَاءٌ (ج. أدوية) ٢. عِقَارٌ (ج. عَقَائِر)

(١) مادة كيميائية تستعمل لتشخيص أو علاج أو الوقاية من الأمراض أو لتسكين الآلام في الإنسان أو الحيوانات .
(٢) عامل يولد عند إدخاله للجسم فقدان الجس أو الذهول .

anticholinestrase d.

دَوَاءٌ مُضَادٌ للكُولِينِسْتِرَاز

cataractogenic d.

دَوَاءٌ مُؤَلِّدُ السَّادِ
دواء يولد عند ادخاله للجسم أو للعين الساد كالمستيريودات .

cholinergic d. دَوَاءٌ كُولِينِي الفِعْلِ
دواء يحاكي في عمله للاستيتيل كولين .

systemic d. دَوَاءٌ جِهَازِيٌّ

دواء يدخل إلى الجسم سواء عن طريق الفم أو المستقيم أو بالحقن ليعمل في أنحاء الجسم المختلفة .


topical d. دَوَاءٌ مُوضِعِيٌّ

دواء يوضع على منطقة معينة للجسم كالقطرة في العين ليعمل عليها .

drum, optokinetic

الأسطوانة مُرَآةُ العَيْنِ
أسطوانة عليها خطوط بيضاء وسوداء عمودية

ومتوازية تولد عند تدويرها على بعد قدم واحد من العين رأياً قفزية فيها .



الأسطوانة محرّكة العين

drusen برّاريق
أجسام هابلينية براقفة تترسب على غشاء بروخ (الصفيحة المشيمانية القاعدية) وتتكون عادة عند الشيخوخة ولكنها قد تتولد في حالات مرضية أخرى .

difuse d. برّاريق مُتَشِيرة
انتشار البراريق مما يدل على احتمال تولد مضاعفات مرضية عديدة .

hard d. برّاريق صلبة
براريق صفراء صغيرة جداً تشاهد في أطراف الشبكية وفي النقرة .

soft d. برّاريق رَحْوَة
براريق ذات حواف مشرشرة قد تتحد مع بعضها لتكون أكبر من البراريق الصلبة .

dry eyes عيون جافة
عيون جافة لقلّة إفراز الدمع أو لتوقفه التام .

dry spots بقع جافة
بقع غير متألّقة تشاهد على سطح العين عند وضع مادة الفلوروسين التي تصبغ فلم الدمع الذي يغطي العين .

duct, lacrimal القنّاة الدمعية
انظر (= lacrimal canal)

duct, nasolacrimal القنّاة الدمعية الأنفية
القنّاة الدمعية التي تنقل الدمع من العين إلى الأنف .

ductions دَوْران

دوران إحدى العينين عند تغطية العين الثانية .

duction test الجِيتَارُ السَّحْبُ

اختبار لمعرفة وجود أي تحديد في حركة عضلات العين في حالات اعتلال العضلات الدرقي أو كسر الحجاج الانفجاري فلو كانت حركة العضلات بالجور محدودة فيشير ذلك إلى وجود سبب آلي لقصور الحركة .

dynopter مِقْيَاسُ ضَغْطِ الشَّرِيَانِ العَيْنِيّ
آلة تستعمل لقياس ضغط الشريان العيني .

dysautonomia الجِثْلَالُ الجِهَازِ المُسْتَقِلِّ
اختلال الجهاز العصبي المستقل الذي يؤثر على العديد من وظائف العين .

dyschromatopsia

(= dyschromasia)

جِثْلَالُ رُؤْيَةِ الأَلْوَانِ

اضطراب رؤية الألوان .

dyscoria جِثْلَالُ الحَدَقَةِ
شدوذ في شكل أو تكوين الحدقة أو في استجاباتها .

dysgenesis جِثْلَالُ التَطَوُّرِ
خلل تطور الجنين .

mesodermal d.

جِثْلَالُ تَطَوُّرِ الأَدِيمِ المُتَوَسِّطِ

مجموعة من سوء تطور بعض أقسام العين الأمامية سواء في القرنية أو القرصية مما تسبب الزرق .

dyslexia جِثْلَالُ القِرَاءَةِ
عدم إمكانية فهم الكلمات المكتوبة عند قراءتها .

dysmetria, ocular جِثْلَالُ القِيَاسِ العَيْنِيّ
عدم قدرة العين على تقدير بعد الأجسام المنظورة عنها مما يؤدي إلى سوء الانعكاسات العضلية لتكيف العين للرؤية المناسبة .

dysostosis, craniofacial

سُوءُ التَعَطُّمِ القِحْفِيّ الوَجْهِيّ
سوء تعظم عظام القحف والوجه مما يؤدي إلى

انغلاق الدروز المبكر وبالتالي إلى صغر حجم الحجاج .

dysplasia **فَدْنُ الشَّبَكِيَّةِ**
فَدْنُ، حُطْلُ التَّنَسُّجِ
خلل تكون الأنسجة الجنينية أو تغيير شكل وحجم أو ترتيب بعض الخلايا والأنسجة .

retinal d. **فَدْنُ الشَّبَكِيَّةِ**
سوء تنسج الشبكية خلقياً .

dystrophy **حُطْلُ (ج. حُطُول)**
خلل أو اضطراب ينتج عن نقص أو اختلال في تغذية النسيج أو العضو .

adiposal corneal d.
حُطْلُ قَرْنَوِيٍّ شَحْمِيٍّ
تنكس شحمي أولي في القرنية .

butterfly d. **حُطْلُ فَرَّاشِيٍّ**
حُطْلُ القَفِيرَةِ الذي يتصف بأنصباع متوضع في طبقات الشبكية المركزية العميقة على شكل فراشه .

corneal d. **حُطْلُ القَرْنِيَّةِ**
حُطْلُ قَرْنِيَّتِي العَيْنِينَ الذي يصيب الأحداث في العقدتين الأول والثاني من عمرهم وهناك أنواع عديدة منه .

Doyne's honeycomb d.
حُطْلُ ذَوِينِ المَعْرُوبِيِّ
اضطراب يتصف ببراقيق في غشاء بروخ وخصوصاً في قطبه الخلفي .

endothelial d. **حُطْلُ بَطَّانِيٍّ**
حُطْلُ بَطَّانَةِ القَرْنِيَّةِ مع تنوعات في غشاء دسمت وقد يكون وراثياً سائداً .

endothelial corneal d.
حُطْلُ قَرْنَوِيٍّ بَطَّانِيٍّ

انظر (=cornea guttata)
epithelial basement membrane d.

حُطْلُ العِشَاءِ القَاعِدِيِّ الطِّهَارِيِّ
حُطْلُ يتصف بتوليد قرح في الغشاء القاعدي للخلايا الطهارية .

granular corneal d.

حُطْلُ قَرْنَوِيٍّ حُبِّيٍّ
مرض وراثي ينتقل كصفة جسدية سائدة ويظهر في العقد الأول من العمر ويتصف بحُطْلُ القَرْنِيَّةِ مع ظهور عتامات صغيرة في طبقاتها السطحية التي تولد قريصات حبيبية .

lattice d. **حُطْلُ شَبَكِيٍّ**
مرض وراثي يتصف بآفات خطبية ذات مظهر ليفي متشابك ومناطق تنكس زجاجي وترسبات هبالينية بين الظهارة وغشاء بادمان .

macular corneal
حُطْلُ قَرْنَوِيٍّ بَقْعِيٍّ

حُطْلُ قَرْنَوِيٍّ وراثي ينتقل كصفة جسدية متنحية يظهر خلال العقدتين الأول والثاني من العمر ويتصف بعاتمات بقعية غير منتظمة وغير واضحة الحافات وبينها سدى معتم .

myotonic d. **حُطْلُ عَضَلِيٍّ تَأَثَّرِيٍّ**
حُطْلُ يتصف بعدم المقدرة على بسط العضلات المتقلصة ويرافق مع صلح جبهي وضمور الخصية والساد وتنكس البقعة .

nodular corneal d.
حُطْلُ قَرْنَوِيٍّ عُقْدِيٍّ

تنكس ضخامي مترقي في طبقة ظهارة القرنية وسداها وغشاء بادمان .

oculocerebral d. **حُطْلُ عَيْنِيٍّ مُخِيٍّ**
داء يتصف بأعراض حثلية عينية وخحية .

oculopharyngeal d.
حُطْلُ عَيْنِيٍّ بُلْعُومِيٍّ

حُطْلُ يصيب عضلات العين الخارجية والبلعوم ويسبب صعوبة البلع .

posterior polymorphous d.
حُطْلُ خَلْفِيٍّ مُتَعَدِّدِ الأشْكَالِ

حُطْلُ قَرْنَوِيٍّ خلقي يصيب العينين ويورث كصفة سائدة ويتصف بآفات عقدية

وعتامات سنجابية غير منتظمة في غشاء
ديسمنت .

Reis- Buckler ring shaped d.

حَثَل رَايس بَكَلر الحَلَقِيّ الشكَل
حَثَل القرنية الذي يتصف بتكون عتامات
سنجابية حلقيه الشكل في الطبقة
الظهارية .

**Sorby's pseudoinflammatory
macular d.**

حَثَل سُوربي التَهَابِيّ بُقْعِي كَاذِب

حالة وراثية تتصف بفقدان البصر
المركزي الحاد وآفة بقعية شبيهة
بالتهاب .

stromal corneal d.

حَثَل سَدَى القَرْنِيَّة
مجموعة من إصابات القرنية التي يمكن أن
تكون حثلاً حبيبياً أو بقعياً أو شبكياً .

E

E chart لَوْحَةُ E

لَوْحَةُ حَرْفِ E الْمَرْسُومِ فِيهَا بِأَحْجَامٍ مُتَبَايِنَةٍ وَمَوْضُوعَةٍ بِأَوْضَاعٍ مُخْتَلِفَةٍ لِقِيَاسِ شِدَّةِ الْبَصْرِ .

Eales' disease ذَاءُ الْإِلْزِ (disease) انظر

eccentric fixation

تَثْبِيثُ النَّظَرِ اللَّامُرَاكِزِ ، تَثْبِيثُ النَّظَرِ الْمُجَاوِزِ لِلْمَرْكَزِ
تَكْوِينُ صُورَةٍ لِلْجِسْمِ الْمَرْئِيِّ خَارِجَ مَنطِقَةِ الْبَقْعَةِ عِنْدَ تَثْبِيثِ النَّظَرِ عَلَيْهِ .

ecchymosis (= bruise) كَدَمَةٌ (ج. كَدَمَاتٌ)

نَقَاطٌ نَزْفِيَّةٌ صَغِيرَةٌ أَكْبَرُ مِنَ الْخَبَرِ فِي الْجِلْدِ أَوْ فِي الْغَشَاءِ الْخَاطِطِيِّ وَالَّتِي تَكُونُ بَقْعاً حُمْرَاءً أَوْ زُرْقَاءً غَيْرَ مَرْتَفَعَةٍ وَلَا مُنْتَظِمَةَ الشَّكْلِ .

conjunctival e.

كَدَمَةُ الْمُلْتَحِمَةِ ، الطَّرْفَةُ
كَدَمَةٌ فِي الْمُلْتَحِمَةِ نَتِيجَةٌ رَضْحِهَا أَوْ تَطَهَّرِ فِيهَا فِي بَعْضِ التَّهَابَاتِهَا .

lid e. كَدَمَةُ الْجَفْنِ

نَزْفٌ تَحْتَ سَطْحِ جِلْدِ الْجَفْنِ بِتَوْلُدِ عَنِ رَضْحِهِ وَيُولَدُ مَا يُسَمَّى بِالْعَيْنِ السُّودَاءِ .

echo-oculography

تَحْطِيطُ الصَّدَى الْعَيْنِيِّ
تَحْطِيطُ الْعَيْنِ بِالْمَوْجَاتِ فَوْقَ الصَّوْتِيَّةِ لِعَرْضِ تَعْيِينِ مَوْقِعِ الْآفَاتِ وَتَشْخِصِ أَنْوَاعِهَا .

eclipse blindness

عَمَى الْكُسُوفِ ، عَمَى كُسُوفِي
انظر (blindness)

ectasia تَمَدُّدٌ

تَمَدُّدُ النَسِيجِ وَقَدْ يَحْصُلُ فِي الْقَرْنِيَّةِ أَوْ الصَّلْبَةِ .
corneal e. (= keratectasia)

تَمَدُّدُ الْقَرْنِيَّةِ

تَمَدُّدُ جِزءٍ مِنَ الْقَرْنِيَّةِ وَيُؤَدِّي إِلَى بَرُوزِهِ وَيَتَوْلَدُ غَالِباً نَتِيجَةً لِنَدْبَةٍ فِي الْقَرْنِيَّةِ وَتَرْفِقِهَا .

pupillary e. تَمَدُّدُ حَدَقِي

تَمَدُّدُ الْقَرَحِيَّةِ فِي مَنطِقَةِ الْحَدَقَةِ .

scleral e.

(= scleral staphyloma)

تَمَدُّدُ الصَّلْبَةِ ، عِنَبَةُ الصَّلْبَةِ
تَمَدُّدُ جِزءٍ مِنَ الصَّلْبَةِ وَيَبْرُوزُهُ نَتِيجَةً تَرْفِقَهُ .

ectatic corneal cicatrix

نَدْبَةٌ قَرْنَوِيَّةٌ مُتَمَدِّدَةٌ

نَدْبَةٌ فِي الْقَرْنِيَّةِ تَوْلَدُ تَمَدُّدَهَا .

ecto - خَارِجِي ، ظَاهِرٌ (سَابِقَةٌ)

ectoderm, iris أَدِيمُ الْقَرَحِيَّةِ الظَّاهِرِ

النَسِيجُ الْأَدِيمِيُّ الْجَنِينِيُّ الْمَوْلَدُ لِلْقَرَحِيَّةِ .

- ectomize يَسْتَأْصِلُ (لَا حَقَّة)

لَا حَقَّةٌ تَدُلُّ عَلَى قَطْعِ أَوْ اسْتِئْصَالِ عَضْوٍ أَوْ جِزءٍ مِنْهُ .

- ectomy اسْتِئْصَالٌ (لَا حَقَّة)

لَا حَقَّةٌ تَدُلُّ عَلَى عَمَلِيَّةِ قَطْعِ أَوْ اسْتِئْصَالِ عَضْوٍ أَوْ جِزءٍ مِنْهُ .

ectopia انْتِيَاذٌ

انْتِيَاذٌ أَوْ سُوءُ تَوْضُوعِ عَضْوٍ وَخُصُوصاً عِنْدَمَا يَمُ ذَلِكُ خَلْقِيّاً .

e. iridis التَّبَادُّ القُرْحِيَّة

انحراف القرحة الذي يولد فتحة حديقية ضيقة .

e. lentis التَّبَادُّ العَدَسِيَّة

انزياح عدسة العين عن موقعها .

e. lentis et pupillae

التَّبَادُّ العَدَسِيَّة والحَدَقَة

e. pupillae, congenital

التَّبَادُّ الحَدَقَة الخَلْقِي

ectropion

شَتْرٌ خَارِجِي

جفن مقلوب للخارج ، انقلاب حافة الجفن للخارج مما يعرض ملتحمة الجفن للخارج .

cicatricial e. شَتْرٌ خَارِجِي نَدْبِي

انقلاب حافة الجفن للخارج بسبب تقلص نسيج ندبي في انسجته أو في جلده .

flaccid e. شَتْرٌ خَارِجِي رَخْو

شتر الجفن الأسفل نتيجة نقص شد العضلة الدويرية .

e. luxurians شَتْرٌ خَارِجِي وَرَمِي

شتر الأجناف الخارجى بسبب وجود ورم فيها .

mechanical e. شَتْرٌ خَارِجِي آلي

انقلاب الجفن للخارج بسبب ضغط يقع عليه من خلفه كما يحدث في أورام الجفن .

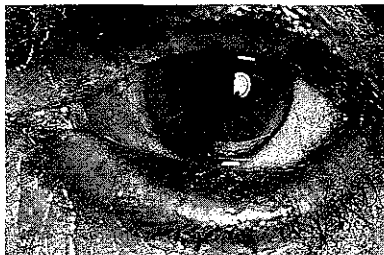paralytic e. شَتْرٌ خَارِجِي شَلَلِي

انقلاب حافة الجفن السفلي للخارج بسبب شلل العصب الوجهي وعضلة العين الدويرية .

e. sarcomatosum

(= e. luxurians)

شَتْرٌ خَارِجِي وَرَمِي



senile e. شَتْرٌ خَارِجِي شَيْخُوخِي

انقلاب الجفن السفلي للخارج عند الشيخوخة بسبب ارتخاء عضلة الجفن الدويرية أو بسبب ضمور جلد الجفن .

spastic e. شَتْرٌ خَارِجِي تَشْنُجِي

انقلاب الجفن للخارج بسبب تشنج عضلة الجفن الدويرية .

e. uvea شَتْرٌ العِنَبِيَّة الخَارِجِي

انقلاب الظهارة الصغية للقرحة للخارج حول حافة الحدقة خلقياً أو بسبب بعض إصابات القرحة .

eczematous blepharitis

التَّهَابُ الجَفْن الإِكْرَمِي

التهاب الجفن بسبب إصابته بالأكزيما .

edema وَذَمَة

تجمع كمية من السائل أكبر كثيراً من الحد السوي في أحياز النسيج بين الخلوي ويطلق عادة على تجمع السوائل في أنسجة تحت الجلد .

aphakic cystoid macular e.

وَذَمَة البُقْعَة الكَيْسَائِيَّة الأَعْدَسِيَّة

وذمة منطقة البقعة التي تتولد بعد إزالة عدسة الساد .

Berlin's e. اُرْتِجَاجُ الشَّبَكِيَّة

انظر (= commotio retinae)

conjunctival e. وَذَمَة المُلْتَحِمَة

انظر (= chemosis)

corneal e. وَذَمَة القَرْنِيَّة

انصباب السائل إلى الأنسجة القرنية بسبب حثل بطانتها أو في حالة الزرق الحاد .

macular e. وَذَمَة البُقْعَة

انصباب شاذ لجزيئات كبرية وأيونات مع السوائل من شعيرات الشبكية إلى بقعة الشبكية مما يسبب اختلال البصر والعمى .

optic disc. e. وَذَمَة القُرْص البَصْرِي

انظر (= papilledema)

phakic cystoid macular e.

وَدَمَةُ البُقْعَةِ الكَيْسَائِيَّةِ العَدَسِيَّةِ

ودمه البقعة المسببة عن أمراض أوعية الشبكية التي تؤدي إلى انسداد أو التهاب شعيراتها وقد تحصل في السكري أو التهاب العينية .

retinal e. وَدَمَةُ الشَّبَكِيَّةِ**Edinger Westphal nucleus**

نَوَّاةُ إِدِينْكَرٍ وَيَسْتَفَالٍ

انظر (nucleus)

effect, cat's eye حَدَقَةُ عَيْنِ القِطَّةِ

انظر (= cats eye pupil)

effusion انْتِصَابٌ ، انْتِصَابٌ

(١) تسرب السائل إلى الأنسجة .

(٢) السائل المسرب للأنسجة .

uveal e. انْتِصَابٌ عَيْنِيّ

انتصاب السوائل للعينية .

eikonometer مِقْيَاسُ حَجْمِ الصُّورَةِ

آلة تستخدم لقياس حجم الصورتين المولدتين للجسم المرئي في العينين ومقارنتهما .

elasticity المُرُونَةُ

قابلية عدسة العين على التمدد والعودة إلى شكلها الأولي وتسمى أيضاً ذاكرة العدسة .

electrocoagulation تَحْخِيرٌ كَهْرَبَائِيّ

وسيلة تستعمل لتخثير نزف الأوعية والشعيرات كهربائياً في العمليات الجراحية .

electroepilation التَّنْفُ الكَهْرَبَائِيّ

إدخال ابرة التخثير الكهربائية إلى جريب الشعرة المنحرفة لإزالتها .

electrolysis (= electrospilation)

التَّنْفُ الكَهْرَبَائِيّ

electromagnetic spectrum الطِّيفُ الكَهْرُومَغْنَطِيْسِيّ

الطيف الواسع المتواصل للطاقة الكهرومغناطيسية للأشعة الكونية وتشمل الأشعة الكهربائية وأشعة كاما والأشعة السينية وال فوق البنفسجية والضوئية ودون الحمراء والموجات الصوتية وموجات الراديو .

electromyogram

مُحَطِّطُ كَهْرَبَائِيَّةِ العَضَلِ

مخطط كهربائية جهد الراحة وجهد الحركة للعضل .

electromyography

تَحْطِيطُ كَهْرَبَائِيَّةِ العَضَلِ

electronic tonometry

مِقْيَاسُ التَّوَثُرِ الِالكِتْرُونِيّ

انظر (tonometry)

electronystogram

مُحَطِّطُ الرَّأزَةِ الكَهْرَبَائِيّ

مخطط كهربائية حركات العين .

electro-oculogram

مُحَطِّطُ العَيْنِ الكَهْرَبَائِيّ

(١) مخطط الجهد الكهربائي للعين الساكنة .

(٢) مخطط يسجل الكهربائية عند تحريك العينين لمسافة معينة بين نقطتين ثابتتين .

electro-oculography

تَحْطِيطُ العَيْنِ الكَهْرَبَائِيّ

electroretinogram

مُحَطِّطُ الشَّبَكِيَّةِ الكَهْرَبَائِيّ

مخطط يسجل جهد الفعل في الشبكية .

electroretinography

تَحْطِيطُ الشَّبَكِيَّةِ الكَهْرَبَائِيّ

تسجيل التغيرات في جهد الشبكية الكهربائي عند تنبيهها بمنبه ضوئي .

Elschnig's spot.

بُقْعَةُ الشَّنْبِغِ

بقعة صباغية سوداء مفصولة ومحاطة بهالة صفراء أو حمراء تظهر في مشيمية المصابين بارتفاع ضغط الدم .

emboli صِمَّات

ترسبات في الجهاز الوعائي التي يمكن أن تكون شحمية أو كالسيومية أو فبرينية ومن الممكن أن تسد الوعاء الشبكي والمصدر الرئيسي لصدات الشبكية يأتي من الشريان السباتي الباطن أو من القلب .

cholesterol e. صِمَامَاتُ كُولِيسْتَرُولِيَّةٍ
(= plaque of Hollenhorst)

شذافات تنفصل عن العصيدات المتقرحة للشريان السباتي الباطني وتنتقل إلى الشريان الشبكي وقد تسبب انسداداه .

fat e. صِمَامَاتُ شَحْمِيَّةٍ

صمات مكونة من مواد شحمية يمكن أن تتوضع في الشريان الشبكي وغالباً ما تحدث بعد كسور العظام الطويلة أو عظام الصدر .

embolism انْصِمَامٌ

الانسداد المفاجيء للشريان بخثرة دموية أو بأي جسم غريب انتقل إليه عن طريق الدورة الدموية .

embryotoxon قَوْسُ الْقَرْنِيَّةِ الْحَدَثِيِّ
(= arcus juvenalis) انظر

anterior e. قَوْسُ الْقَرْنِيَّةِ الْحَدَثِيِّ
(= embryotoxon) انظر

posterior e.

قَوْسُ الْقَرْنِيَّةِ الْحَدَثِيِّ الْخَلْفِيِّ

شذوذ جنيني تظهر فيه عتامة حلقيه في حلقة شفافية التي تتنحس وتتراوح إلى الأمام .

eminence بَارِزَةٌ (ج. بَوَارِز)

بروز أو نتوء من سطح عضو أو نسيج أو عظم .

emmetrope سَوِيُّ الْبَصَرِ

شخص لا يوجد في عينيه أي خلل انكساري .

emmetropia سَوَاءُ الْبَصَرِ

التجانس في القدرة الانكسارية لوسط العين الانكساري مع اطوالها بحيث تتجمع كل الإشعاعات الضوئية التي تدخلها موازية للمحور البصري في بؤرة على الشبكية تماماً .

emmetropic eye عَيْنٌ سَوِيَّةُ الْبَصَرِ

عين لا يوجد فيها أي خلل انكساري وترتكز الأشعة الضوئية على شبكيتها .

emphysema, orbital نَفَاخُ الْحِجَاجِ

دخول الهواء إلى أنسجة الحجاج وعادة ما يكون بعد كسر أو انفتاق أحد جيوب الأنف .

encephalocele قَيْلَةٌ دِمَاعِيَّةٌ

بروز يحوي أنسجة دماغية متفتحة وقد تدخل الحجاج .

encircling band شَرِيْطٌ مُحَوِّطٌ

شريط من أية مادة كالسليكون أو اللفافة الفخذية العريضة يستعمل للفه حول المقلة لبيع الصلبة .

endocrine exophthalmos

جُحُوْطٌ عُذَيِّ صَمَاوِيٍّ

انظر (exophthalmos)

endogenous uveitis

الْتِهَابُ الْعَيْنِيَّةُ دَاخِلِي الْمُنشَأِ

انظر (uveitis)

endoillumination إِضَاءَةٌ بَاطِنِيَّةٌ

إضاءة باطن العين أثناء عمليات الشبكية والجسم الزجاجي .

endophthalmitis الْتِهَابُ بَاطِنِ الْعَيْنِ

التهاب يشمل تجاويف العين وغرفها والبنيات المجاورة لها .

fungal e. الْتِهَابُ بَاطِنِ الْعَيْنِ الْفُطْرِيِّ

التهاب باطن العين بالفطريات

larval e. الْتِهَابُ بَاطِنِ الْعَيْنِ الْيَرْقِيِّ

التهاب باطن العين باليرقات مثل يرقات الذباب .

e. phacoallergia

الْتِهَابُ بَاطِنِ الْعَيْنِ الْأَرْجِي الْعَدَسِيِّ

التهاب باطن العين الذي يتسبب عن رد الفعل لمادة عدسة العين التي تهرب من غلافها .

e. phacoanaphylactica

الْتِهَابُ بَاطِنِ الْعَيْنِ التَّأَقِّي الْعَدَسِيِّ

endophthalmodenesis

رُعَاشٌ بَاطِنِ الْعَيْنِ

رعاش الفزحية بسبب ضعف استنادها بعد عمليات الساد .

endothelial corneal dystrophy

حُكَل بَطَّانَةِ الْقَرْنِيَّةِ

انظر (= cornea guttata)

endothelium, corneal بَطَّانَةُ الْقَرْنِيَّةِ

قسم بطانة غرفة العين الأمامية الذي يغطي سطح القرنية الخلفي .

end-position nystagmus

رَأْرَأَةٌ الْوَضْعِ الْبِهَائِيِّ

انظر (nystagmus)

enophthalmos (= enophthalmus)

خَوْصٌ ، غَوَاؤُ الْعَيْنِ

انكماش مقلة العين إلى الخلف داخل الحجاج .

entoptic phenomena

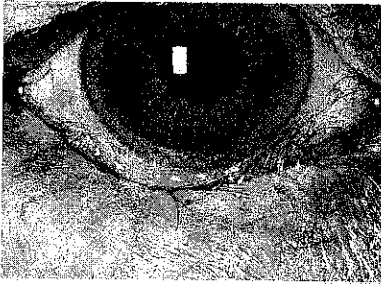
ظَوَاهِرُ بَاطِنِ الْعَيْنِ

بعض الاحساسات التي تصدر من داخل العين بسبب تبيها بعض المنهات الميكانيكية كبعض المواد العالقة أو الناتجة عن رضوض الشبكية أو انفصالها .

entoretina

بَاطِنُ الشَّبَكِيَّةِ

الجزء الباطني أو العصبي من الشبكية والمكونة من الطبقات الباطنية الخمسة : الجزئية الخارجية ، النووية الداخلية ، الجزئية الداخلية ، العقدية ومن ثم طبقة الألياف العصبية .

**entropion (= entropium)**

شَتْرٌ دَاخِلِيٌّ

انقلاب حافة الجفن للداخل مع دوران غضروفه للداخل باتجاه مقلة العين .

cicatricial e. شَتْرٌ دَاخِلِيٌّ نَدْبِيٌّ

انقلاب الجفن للداخل بسبب تقلص الأنسجة الندبية في ملتحمة الجفن أو أنسجتها الداخلية .

inflammatory e.

شَتْرٌ دَاخِلِيٌّ تِيَهَائِيٌّ

شتر داخلي يتسبب عن التهاب العين أو الملتحمة .

mechanical e. (= organic e.)

شَتْرٌ دَاخِلِيٌّ آلِيٌّ

شتر داخلي بسبب ضعف الاسناد الآلي الذي توفره مقلة العين للجفن عادة .

senile e. شَتْرٌ دَاخِلِيٌّ شَيْخُوخِيٌّ

انقلاب حافة الجفن للداخل عند الشيخوخة بسبب ارتخاء أنسجته .

spastic e. شَتْرٌ دَاخِلِيٌّ تَشَنُّجِيٌّ

انقلاب الجفن للداخل بسبب تشنج عضلة العين الدويرية .

traumatic e. شَتْرٌ دَاخِلِيٌّ رَضْحِيٌّ

انقلاب حافة الجفن للداخل بسبب رضح يصيبه .

e. uveae شَتْرٌ الْعَيْنِيَّةِ الدَّاخِلِيِّ

انقلاب حافة الحدقة للداخل نتيجة التهاب القرحة وقد يحدث ذلك خلقياً .

entropionize يُقَلِّبُ الْجَفْنَ لِلدَّاخِلِ**enucleation, eye** اسْتِصْصَالُ الْعَيْنِ

استئصال كل مقلة العين مرة واحدة بعد قطع عضلاتها وعصها البصري وأوعيتها .

epiblepharon جَفْنَ فَائِضٌ

طية جلدية زائدة خلقية تغطي القسم الداخلي للجفن السفلي .

epicanthal correction تَقْوِيمُ الْعَضَّةِ

تقويم طية في غضنة العين .

epicanthal folds طَيَّاتٌ عَضْنَوِيَّةٌ

طيات فائضة في غضنة العين .

epicanthus عَضَّةٌ ، غَلَايَةُ الْمَوْقِ

ثنية جلدية عمودية فوق المآق على طرفي الأنف وقد تغطي أحياناً وتحدث هذه كصفة

طبيعية في بعض الأقوام ولكنها قد تكون صفة وراثية عند بعض الأشخاص .

epicauma بَقْعَةُ الْقَرْنِيَّةِ

بقعة أو نقطة على قرنية العين .

epidemic keratoconjunctivitis

التهابُ القَرْنِيَّةِ والمُلْتَحِمَةِ الوَبَائِيّ
انظر (keratoconjunctivitis)

epikeratophakia تُعَدِّسُ سَطْحَ الْقَرْنِيَّةِ

غرس قسيم قرنوي ينقل من ماعح إلى حافة قرنية المريض التي انسلخت عنها ظهارتها بهدف إصلاح الخطأ الانكساري للعين .

epikeratomileusis حَرَطُ سَطْحِ الْقَرْنِيَّةِ

عملية جراحية لتصحيح قصر أو مد البصر تم بقطع صفيحة من القرنية ومن ثم حرطها لتصحيح عدسة موجبة أو سالبة حسب الحاجة .

epinephrine إبينيفرين ، أدرينالين
انظر (= adrenaline)

epiphora دُمَاعٌ

سيلان دمعي على الخدين بكثرة غير اعتيادية يتسبب غالباً عن انسداد القناة الدمعية .

episclera فَوْقِ الصُّلْبَةِ

غشاء ضام رخو يكون الطبقة الخارجية للصلبة ويجري عدداً من الأوعية الدموية بعكس الصلبة نفسها التي لا تحوي أوعية دموية .

episcleral rheumatic nodules

عُقَيْدَاتٌ رَئَوِيَّةٌ بِظَاهِرِ الصُّلْبَةِ

التهاب عقيدي معتم فوق الصلبة

episcleritis التهابُ ظَاهِرِ الصُّلْبَةِ

التهاب الطبقة الخارجية للصلبة والأنسجة التي تغطيها .

nodular e.

التهابُ ظَاهِرِ الصُّلْبَةِ العقيدي

التهاب لا نوعي للصلبة يتصف بظهور عقد التهابية على سطحها .

e. partialis fugax

التهابُ ظَاهِرِ الصُّلْبَةِ الجُزْئِيّ العَابِر

التهاب وتيبغ مفاجيء للصلبة والملتحمة التي تغطيها ويدوم لفترة قصيرة .

epithelial

ظَهَارِيّ

نسبة إلى الظهارة .

e. bedewing وَدَمَةُ الظَّهَارَةِ

وذمة ظهارة القرنية .

e. downgrowth نُمُو ظَهَارِيّ لِلدَّخَلِ

نمو الظهارة لدخل الجرح بعد العمليات الجراحية .

e. ingrowth نُمُو ظَهَارِيّ لِلدَّخَلِ
(= e. downgrowth)

e. keratitis التهابُ ظَهَارَةِ الْقَرْنِيَّةِ
انظر (keratitis)

e. slide رَحْفُ الظَّهَارَةِ

عملية نمو الظهارة لتغطي سحج القرنية من المنطقة المحيطة به .

epithelioma ظَهَارُومٌ ، وَرْمٌ ظَهَارِيّ

ورم يتكون من الظهارة .

epitheliosis تَطَهُّرُ المُلْتَحِمَةِ

تكاثر ظهارة الملتحمة .

e. desquamativa conjunctivae

تَطَهُّرُ المُلْتَحِمَةِ التَّوسِفيّ

حالة تشبه الخثر في العين تشاهد في بعض المرضى في بعض جزر المحيط الهادي .

epithelium ظَهَارَةٌ

e. corneal ظَهَارَةُ الْقَرْنِيَّةِ

طبقات خلوية متعددة تغطي سطح القرنية وتكون حوالي ٩٪ من سمكها وتستقر على غشاء باومان .

iris pigment e.

الظَهَارَةُ الصِّبَاغِيَّةُ لِلْقَرْنِيَّةِ

الظهارة الصبغية التي توجد في القرنية .

lens e. ظَهَارَةُ العَدَسَةِ

خلايا مكعبة تكون الظهارة التي تغطي عدسة العين .

retinal pigment e.

الظَهَارَةُ الصِّبَاغِيَّةُ للشَّبَكِيَّةِ

الطبقة الظهارية الصبغية للشبكية .

equator مِخْطُ الاسْتِواءِ

المنطقة الوسطية السهمية للعين .

e. bulbi oculi حَظُّ اسْتَوَاءِ الْمُقَلَّةِ

حَظُّ وَهْمِي يَحِيطُ بِالْعَيْنِ عَلَى مَسَافَةِ مَتَسَاوِيَةٍ مِنْ قَطْبَيْهَا الْأَمَامِيِّ وَالْخَلْفِيِّ وَيَقْسِمُهَا إِلَى نِصْفَيْنِ أَمَامِيِّ وَخَلْفِيِّ .

e. lentis حَظُّ اسْتَوَاءِ الْعَدْسَةِ

الْحَظُّ الدَّائِرِيُّ الَّذِي يَحِيطُ بِحَافَةِ الْعَدْسَةِ عِنْدَ مَلْتَقَى سَطْحِهَا الْأَمَامِيِّ وَالْخَلْفِيِّ .

erisiphake (= erysiphake)

مِلْقَطُ الْعَدْسَةِ .

آلَةٌ تَلْتَصِقُ بِالْعَدْسَةِ لِرَفْعِهَا عِنْدَ اسْتِصْصَالِهَا جِرَاحِيًّا .

erosion

تَأْكُلُ

الْقِرْضِ وَالتَّعْرِيةِ . وَهُوَ نَوْعٌ مِنَ التَّقْرِحِ .

recurrent corneal e.

تَأْكُلُ الْقَرْنِيَّةِ الْمُعَاوِدِ

عُودَةٌ تَحْرَبُ ظَهْرَةَ الْقَرْنِيَّةِ بَعْدَ أَسَابِيْعٍ مِنْ إِصَابَتِهَا الْأَوَّلِيَّةِ وَغَالِبًا مَا تَكُونُ بَعْدَ رَضِ الْقَرْنِيَّةِ بِالْأَظْفَارِ أَوْ بِوَرَقِ التَّنْظِيفِ .

sphincter e. تَأْكُلُ الْمَصْرَةَ

تَمْرُقُ مَصْرَةٍ الْقَرْحِيَّةِ نَتِيجَةَ اسْتِعْمَالِ الْعَدْسَةِ الْمَسْنُودَةِ بِالْقَرْحِيَّةِ وَالْحَدِيقَةِ .

error

حَظًّا

عَيْبٌ فِي بَنِيَّةِ أَوْ وَظِيفَةِ الْعَضْوِ .

inborn e. حَظًّا خَلْقِيًّا

أَخْطَاءٌ كِيمِيَاءِيَّةٌ حَيَوِيَّةٌ جِنِيَّةٌ الْمَنْشَأُ حَيْثُ يَحْدُثُ عَيْبٌ فِي انْظِيمِ مَعِينِ يُولَدُ اضْطِرَابَاتٍ اسْتِقْلَالِيَّةٍ تُؤَدِي إِلَى تَغْيِيرَاتٍ مَرَضِيَّةٍ .

refractive e. حَظًّا انْكِسَارِيًّا

عَيْبٌ فِي أَوْسَاطِ الْعَيْنِ الْإِنْكِسَارِيَّةِ يَمْنَعُ تَرْكِيزَ الْأَشْعَةِ الضَّوْئِيَّةِ عَلَى الشَّبَكِيَّةِ تَمَامًا فَلَا تَرَى الْأَجْسَامَ بِصُورَةٍ وَاضِحَةٍ .

erysipelas

الْحُمْرَةُ

التَّهَابُ الْجِلْدِ وَالْأَنْسِجَةِ تَحْتَ الْجِلْدِيَّةِ .

erysiphake

مِلْقَطُ الْعَدْسَةِ

آلَةٌ تَلْتَصِقُ بِالْعَدْسَةِ لِرَفْعِهَا عِنْدَ اسْتِصْصَالِهَا .

erythema multiformis

حُمَامِيٌّ عَدِيدَةُ الْأَشْكَالِ

مَرَضٌ يَتَصَفُّ بِأَفَاتٍ جِلْدِيَّةٍ حُمْرَاءٍ نَاصِعَةٍ فِي مَرْكَزِهَا تُحِيطُ بِهَا حَلَقَةٌ شَاحِبَةٌ تَتَلَوَّهَا أُخْرَى حُمْرَاءٌ ثُمَّ تَتَطَوَّرُ إِلَى شَكْلِ فِقَاعِيٍّ وَقَدْ تَظْهَرُ فِي الْعَيْنِ .

erythrospia

رُؤْيَةٌ حُمْرَاءٌ

خَلَلٌ بَصْرِيٌّ يَتَصَفُّ بِأَبْصَارِ كُلِّ الْأَجْسَامِ فِي الْحَيْطِ الْخَارِجِيِّ بِلَوْنٍ أَحْمَرَ .

eserine

إِيزِيرِين

انظُرْ (= physostigmine)

esocataphoria اِحْوَالٌ سُفْلِيٌّ إِنْسِيٌّ

انْحِرَافٌ مَحْوَرِ الْعَيْنَيْنِ إِلَى الْأَسْفَلِ وَالْدَاخِلِ بِنَفْسِ الشَّدَةِ .

esocyclophoria اِحْوَالٌ تَدْوِيرِيٌّ إِنْسِيٌّ

حَوْلٌ خَفِيٌّ تَدْوُرُ فِيهِ الْعَيْنُ وَيَتَحَوَّلُ مَحْوَرُهَا لِلدَّخْلِ .

esocyclotropia حَوْلٌ تَدْوِيرِيٌّ إِنْسِيٌّ

حَوْلٌ تَدْوُرُ فِيهِ الْعَيْنُ وَيَتَحَوَّلُ مَحْوَرُهَا لِلدَّخْلِ .

esodeviation

احْوَالٌ إِنْسِيٌّ

انظُرْ (= esophoria)

esophoria

احْوَالٌ إِنْسِيٌّ

انْحِرَافٌ مَحْوَرِ إِحْدَى الْعَيْنَيْنِ إِلَى الدَّخْلِ بِصُورَةٍ غَيْرِ طَبِيعِيَّةٍ يَظْهَرُ بَعْدَ زَوَالِ مَعْرَافِ الرُّؤْيَةِ بِالْعَيْنَيْنِ مَعًا .

esotropia قَبْلُ ، حَوْلٌ إِنْسِيٌّ

(= cross eye, convergent

strabismus)

حَوْلٌ ظَاهِرٌ يَنْحَرِفُ فِيهِ مَحْوَرُ بَصْرِ إِحْدَى الْعَيْنَيْنِ بِاتِّجَاهِ مَحْوَرِ الْعَيْنِ الثَّانِيَةِ وَيُولَدُ اِزْدَوَاجِيَّةَ الرُّؤْيَةِ .

accommodative e.

حَوْلٌ إِنْسِيٌّ تَكْيِيفِيٌّ

حَوْلٌ إِنْسِيٌّ يَظْهَرُ عِنْدَ تَكْيِيفِ الْعَيْنِ لِلرُّؤْيَةِ الْقَرِيبَةِ .

acquired e. حَوْلٌ انسيٌّ مُكْتَسَبٌ
حول انسي لا خلقي .

alternating e. حَوْلٌ انسيٌّ مُتَنَابِئٌ
حول انسي يصيب إحدى العينين بالتناوب مع العين الثانية .

combined e. حَوْلٌ انسيٌّ مُرَكَّبٌ
حول انسي مشترك مع أخطاء العين الأخرى .

nonaccommodative e.
حَوْلٌ انسيٌّ لا تكيفي
حول انسي ظاهر من دون تكيف العين .

essential conjunctival atrophy
ضُمُورُ الملتحمة الأساسي
ضمور الملتحمة لسبب غامض .

essential iris atrophy
ضُمُورُ القُرْحِيَّةِ الأساسي
ضمور القرحية لسبب غامض .

esthesiometer مِقْيَاسُ الحِسِّ
آلة تستعمل لاختبار حساسية القرنية شبيهة بالفرجال وتحتوي في رأسها خيط نايلون ويمكن تغيير البعد بين رأسها وقياس المسافة بينهما بالمليمترات .

ethmolacrimal غُرْبَالِيٌّ دَمْعِيٌّ
نسبة للعظمين الغربالي والدمعي .

etiology السببَات
دراسة العوامل المسببة للمرض وطرق دخوها للجسم ووصولها إليه .

euthyscope مِنتَظَرٌ تَقْوِيمُ البَصَرِ
جهاز ومضي لتدريب المصابين بالخراف التركيز على تقويمه .

evacuation, lens تَفْرِيعُ العَدْسَةِ
تفريع العدسة من محتوياتها .

eversion, eyelid قَلْبُ الجَفْنِ
قلب الجفن على نفسه للخارج .

evisceration نَقْفٌ ، إِزَالَةُ الحَشْيِ
افراغ محتويات العين مع الأبقاء على الصلبة والعصب البصري .

excentric fixation
تَثْبِيثٌ خَارِجُ المَرَكِّزِي
حالة تثبيت البصر بحيث تتولد الصورة خارج النقيرة فيكون البصر ضعيفاً .

excrecences, endothelial شَوَامِخُ بَطَانِيَّةِ
بروزات على سطح بطانة القرنية مواجهة للقرحية .

excentration تَفْرِيعُ الحِجَاجِ
إزالة كل محتويات الحجاج ، المقلة وعضلاتها والجفن وعضلاته وتجري عادة في حالات إزالة الورم الحبيث .

orbital e. تَفْرِيعُ الحِجَاجِ
تَفْرِيعُ الحِجَاجِ

exfoliation, lens capsule تَقَشُّرُ مَحْفَظَةِ العَدْسَةِ
سقوط طبقات قشرية من محفظة عدسة العين بسبب تنكسها وقد يترافق مع الزرق التقشري .

exodeviation حَوْلٌ وَحْشِيٌّ ، خَزَرٌ
انظر (= exotropia)

exogenous uveitis الِتهَابُ العَيْنِيَّةُ خَارِجِي المُنشَأُ
انظر (uveitis)

exophoria اِخْوَالَالٌ وَحْشِيٌّ
حول خفي وحشي يظهر بعد زوال منعكس الرؤية بالعينين .

exophthalmic جُحُوظِيٌّ
عين جحوظة أو شخص ذو عين جحوظة .

e. ophthalmoplegia شَلْلُ العَيْنِ الجُحُوظِيِّ
(= hyperophthalmopathic syndrome)
انظر

exophthalmometer مِقْيَاسُ الجُحُوظِ
جهاز يستعمل لقياس جحوظ العين .

exophthalmometry قِيَاسُ الجُحُوظِ
عملية قياس جحوظ العين .

exophthalmos جُحُوظٌ
(= exophthalmus)
بروز العين الشاذ .

endocrine e. جُحوظٌ صَمَاوِيٌّ

جحوظ العين المترافق مع اختلال في وظائف أحد الغدد الصماء وعادة ما يكون في الانسمام الدرقي

malignant e. جُحوظٌ خبيثٌ

جحوظ شديد يتصف بوذمة كبيرة مع ارتشاح أنسجة الحجاج وعضلات العين الخارجية وانغلاق العين والحملقة كما أنه قد يسبب خلل عمل الدرقي .

ophthalmoplegic e.

شَلَلُ العَيْنِ الجُحوظِيّ

انظر (= exophthalmic

ophthalmoplegia)

pulsating e. جُحوظٌ نابِضٌ

جحوظ ينبض وغالباً ما يكون بسبب أم الدم التي تدفع مقلة العين للأمام .

thyrototoxic e.

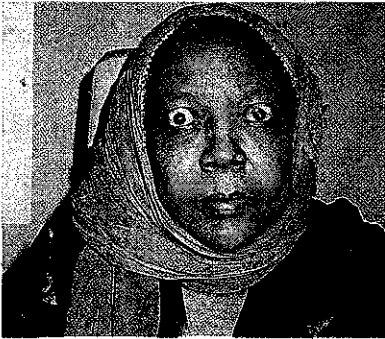جُحوظٌ الانسِمَامِ الدرقيّ

جحوظ خفيف يتسبب عن الانسمام الدرقي .

thyrotropic e.

(= malignant e.)

جُحوظٌ خبيثٌ (= جحوظٌ موجه الدرقي)



exophthalmus (= exophthalmos)

جُحوظٌ

exorbitism (= exophthalmos)

جُحوظٌ

extorsion دَوْرَانٌ تَبَاعُدِيٌّ

تباعد محوري العينين عن بعضهما .

exotropia

(= divergent strabismus)

حَوَلٌ وَخَشِيٌّ ، حَوَزَرٌ

حول ينحرف في محور العين الحولاء إلى الخارج بعيداً عن محور العين الأخرى بصورة دائمة مما يولد رؤية مزدوجة .

intermittent e.

حَوَلٌ وَخَشِيٌّ مُتَقَطِعٌ

حول وخشي متغير وغير ثابت .

explant

غَرْسٌ خَارِجِيٌّ

مادة صناعية اسفنجية سيليكونية تستعمل لبعج الصلبة .

encircling e. غَرْسٌ خَارِجِيٌّ مُحَوِّطٌ

غرس خارجي يحيط بكل كرة العين لبعج الصلبة .

segmental e. غَرْسٌ خَارِجِيٌّ قِطْعِيٌّ

قطعة صغيرة من غرس خارجي لبعج موضعي في الصلبة .

exposure

تَعْرُضٌ ، اِنْكَشَافٌ

corneal e.

اِنْكَشَافٌ القَرْنِيَّةِ

انكشاف القرنية وتعرضها للمحيط الخارجي .

e.keratitis التَّهَابُ القَرْنِيَّةِ التَّعْرُضِيّ

انظر (keratitis)

expulsive hemorrhage نَزْفٌ طَارِدٌ

انظر (hemorrhage)

external geniculate body

الجِسْمُ الرُّكْبِيّ الوَخْشِيّ

انظر (= lateral g.b.)

external route

طَرِيقٌ خَارِجِيٌّ

طريق جراحي خارجي خلال الجلد لعمليات العضلة المستقيمة الوحشية .

extorsion

اِنْحِرَافٌ اِلَى الخَارِجِ

انحراف المستوى الزوالي العمودي للعين بعيداً عن خط وسط الوجه .

extraction إستخراج

استخراج عدسة الساد .

cataract e. إستخراج الساد

استخراج عدسة الساد .

cryocataract e.

إستخراج الساد القروي

استئصال عدسة الساد بالتبريد .

extracapsular cataract e.

إستخراج الساد خارج المحفظة

استخراج عدسة الساد مع الوجه الأمامي للمحفظة من دون وجهها الخلفي .

flap e. إستخراج بالسديلة

عملية استخراج عدسة الساد بقطع القرنية وعمل سديلة منها .

intracapsular e.

إستخراج عدسة الساد والمحفظة

استخراج عدسة الساد مع محفظة العدسة .

extraocular muscles

عضلات خارج المقلة

العضلات الارادية الستة خارج المقلة وهي المستقيمات العلوية والسفلية والوحشية والأنسية والمائلتان العلوية والسفلية .

extrinsic eye muscles

عضلات العين الخارجية

(= extraocular muscles)

exudate ينضح ، نضحة

مواد سائلة أو خلوية أو حطامات خلوية تمر من الأوعية الدموية وترسب في الخلايا أو على سطوحها نتيجة التهاباتها وتحتوي نسبة عالية من البروتين والخلايا وبعض المواد الصلبة من حطامات الخلايا .

cotton wool e. نضحة قطنية

احتشاءات صغيرة في طبقات الشبكية الباطنة تشاهد كمناطق منقوشة صغيرة مع حافات ريشية الشكل .

fan-shaped e.

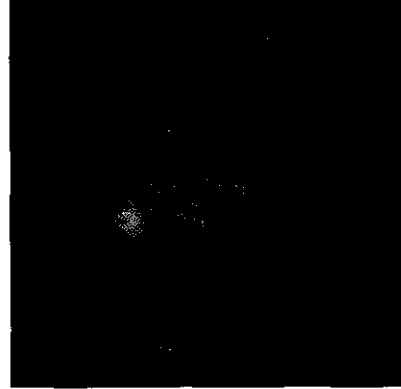
نضحة مروحة الشكل

نضحة متفرعة .

hard e.

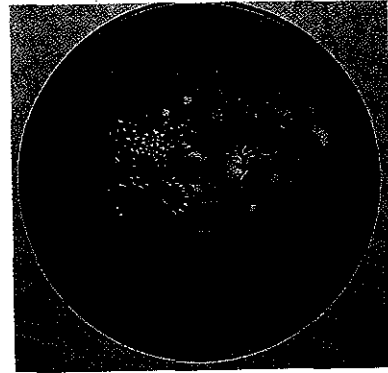
نضحة صلبة

نضحات تتسبب من ارتشاحات شحمية في الطبقات العميقة في منطقة بقعة الشبكية .



retinal e's, نضحات الشبكية

تختلف أنواع النضحات التي تشاهد في الشبكية كالنضحات القطنية والصلبة واللينية .



soft e.

نضحات ليّنة

نضحات من النوع القطني غالباً ما تشاهد في الشبكية في مرض فرط ارتفاع ضغط الدم .

exudation

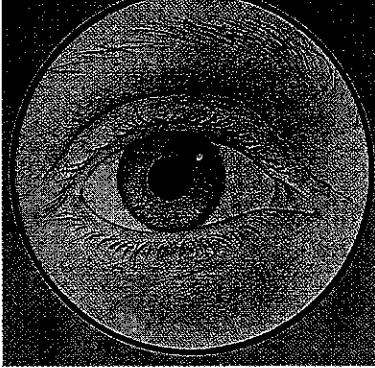
نَضْح

(١) هروب سوائل وخلايا وحطاماتها من الأوعية الدموية وترسب في الأنسجة في التهاباتها (٢) النضحة نفسها .

exudative

نَضْحِيّ

منسوب للنضح أو عملية النضح .

**eye (= oculus)**

العَيْن

عضو الابصار وهو عضو كروي الشكل يحوي في مقدمته قطعاً كروياً مكوناً القرنية الشفافة . كما تحوي العين وسطاً انكسارياً يركز الضوء المار خلاله على الشبكية مولداً صورة مصغرة مقلوبة واضحة للأجسام المرئية . وتنبه هذه الصورة المستقبلات الضوئية - العصبية والمخاريط - التي تقع عليها في الشبكية وتولد هذه الاشارات العصبية التي تنتقل للمناطق البصرية في الدماغ .

e. accommodation

تَكْيُفُ العَيْن

انظر (accommodation)

e. alopecia

حَاصَةُ العَيْن

سقوط أهداب العين

e. appendages

مُلْحَقَات العَيْن

البنات الاضائية الملحقة بالعين كالجهاز الدمعي والملتحمة والأهداب والأجفان وعضلات العين الخارجية .

artificial e.

عَيْن صُنْعِيَّة

عين زجاجية تثبت في الحجاج لتعوض عن العين الطبيعية المستأصلة .

e. automatic movements

حَرَكَاتُ العَيْن التَلْقَائِيَّة

تكرر انفتاح وانغلاق العين تلقائياً من دون أي منه

e. bank

مَصْرُفُ العُيُون

مركز يحتفظ بقرنيات العيون البشرية لتوفيرها للمحتاجين لغرسها في عيونهم .

blear e.

التِيهَابُ حَوَافِ الأَجْفَانِ

انظر (= marginal blepharitis)

Bright's e.

عَيْنُ بُرَايْت

العين المصابة التي تترافق مع مرض برايت الكلوي .

e. bulb

المُقَلَّةُ ، كُرَّةُ العَيْنِ

انظر (= eyeball)

cinema e. (= Klieg e.)

عَيْنُ سِيْمَائِيَّة

التهاب ملتحمة العين ووذمة الأجفان والتدمع ورهاب الضوء المسبب عن التعرض الطويل للضوء الشديد .

e. conjugate movements

حَرَكَاتُ عَيْنِيَّة مُقْتَرِنَة

حركة العينين المتقارنة . وباتجاه واحد كحركاتها التبعية .

e. cosmetics

مُسْتَحْضِرَاتُ تَجْمِيلِ العَيْنِ

المستحضرات العديدة التي تستعمل لتجميل العين كالكحل والمرامم وقد يولد بعضها التهابات أو أعراض حساسية عند بعض الأشخاص .

crossed e.

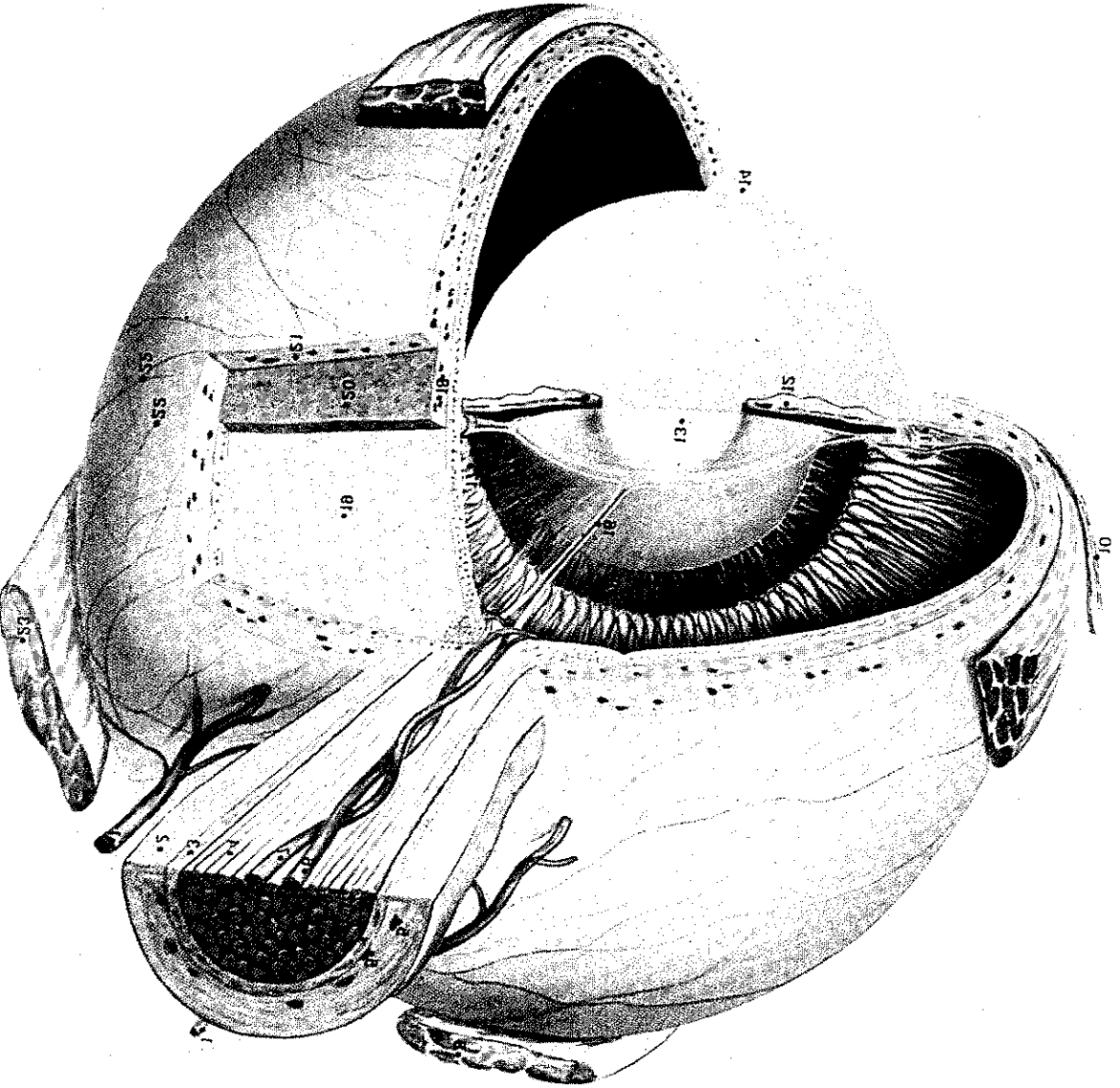
حَوَلٌ إِنْسِيّ

انظر (= esotropia)

dark adapted e.

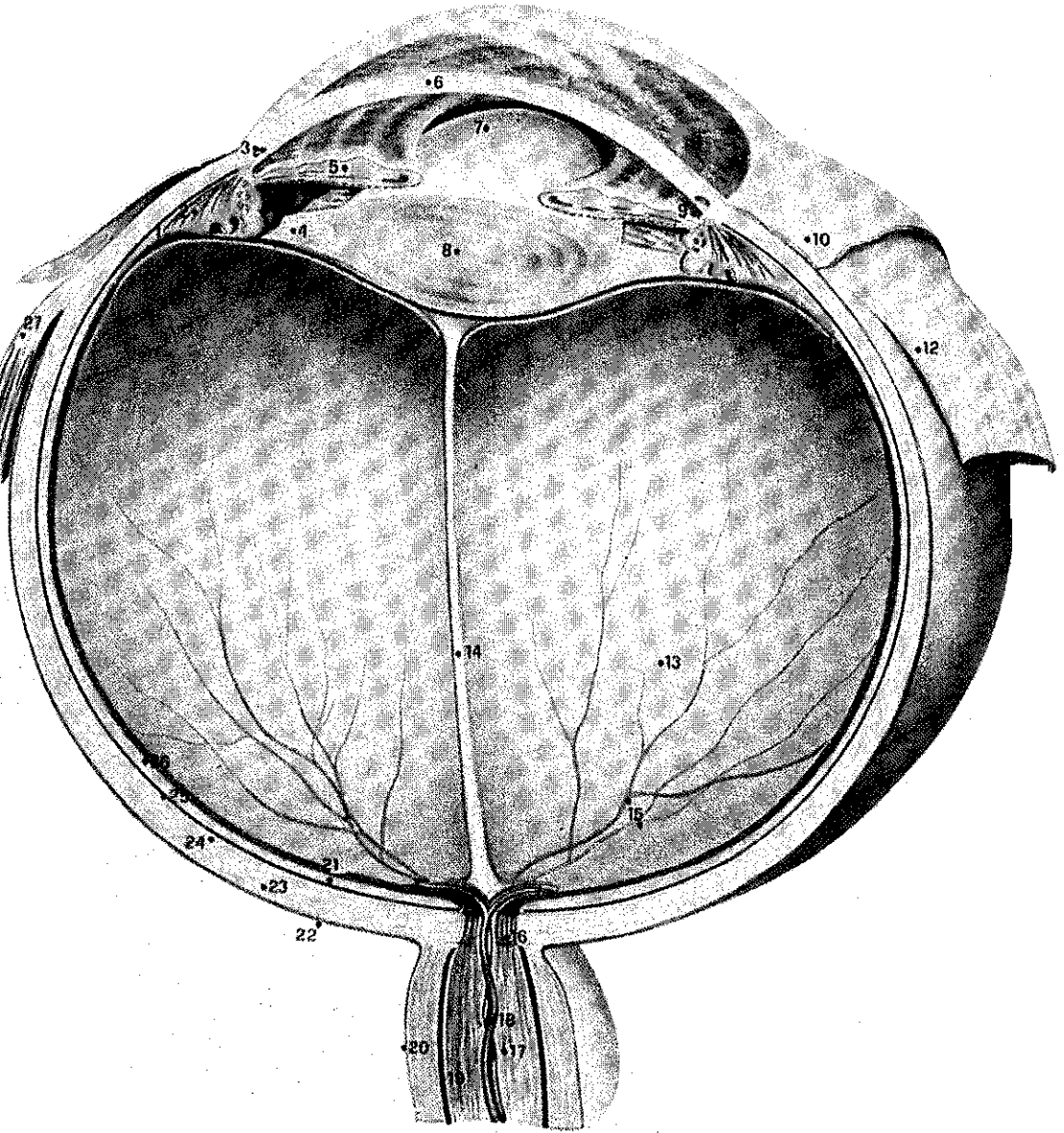
عَيْنٌ مُتَكَيِّفَةٌ لِلظَّلَامِ

عين تكيفت لشدة ضوئية ضعيفة جداً بعد تعرضها للظلام لمدة طويلة فتكون أشد حساسية للضوء وتتوسع حدقتها .



منظر خلفي لقطع تشريحي للعين بين مختلف طبقاتها وأجزائها

- ١ - الشريان الهدبي الخلفي الطويل ٢ - الغشاء الجافوي ٣ - الغشاء العكوي ٤ - الياق العصب البصري ٥ - أوعية
- العصب البصري تحت الجافية ٦ - الشريان الشبكي المركزي ٧ - الوريد الشبكي المركزي ٨ - العضلة المستقيمة الوحشية
- ٩ - العضلة المستقيمة العلوية ١٠ - الملتحمة ١١ - الجسم الهدبي ١٢ - القرحة ١٣ - العدسة ١٤ - القرنية
- ١٥ - النطقة الهدبية ١٦ - قناة الزجاجاني ١٧ - الناقء الهدبي ١٨ - شريان ووريد المشيمية ١٩ - الشبكية
- ٢٠ - المشيمية ٢١ - الصلبة ٢٢ - الشريان والوريد خارج الصلبة ٢٣ - العضلة المستقيمة السفلية .



مقطع تشريحي لمقلة العين

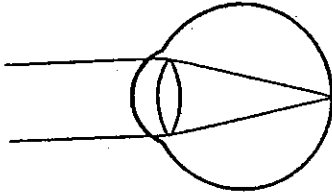
- ١ - الجزء الهدبي للشبكية - ٢ - الجسم الهدبي والعضلة الهدبية ٣ - قناة شليم ٤ - النطقة الهدبية ٥ - القرحة ٦ - القرنية
 ٧ - القرحة الأمامية ٨ - العدسة ٩ - الزاوية القرحة القرنية ١٠ - المتحمة ١١ - الحاشية المشرشرة ١٢ - وتر العضلة
 المستقيمة الأنسية ١٣ - الجسم الزجاجي ١٤ - قناة الزجاجي ١٥ - وريد وشريان الشبكية ١٦ - الصفيحة المصفوية
 للصلبة ١٧ - العصب البصري ١٨ - شريان ووريد الشبكية المركزيين ١٩ - الحيز بين الأعماد ٢٠ - اللقافة الجافية
 ٢١ - القرحة ٢٢ - لقافة المقلة ٢٣ - الصلبة ٢٤ - الحيز فوق المشيمية ٢٥ - المشيمية ٢٦ - الشبكية ٢٧ - وتر العضلة
 المستقيمة الوحشية

deviating e. العَيْنُ الْمُنْحَرِفَةُ

العين غير المستقيمة الأبصار في الحول والتي تختلف عن العين الثانية المثبتة .

dominant e. العَيْنُ السَّادَّةُ

العين التي يفضل الشخص استعمالها أكثر من العين الثانية ويتسبب ذلك عادة عن تباين شدة انكسارها أو لأنحراف أحدهما .



عين سوية البصر

e. dysconjugate movements

حَرَكَاتٌ عَيْنِيَّةٌ غَيْرُ مُقْتَرَنَةٌ

حركات عينية باتجاهات مختلفة :

e. dysjunctive movements

حَرَكَاتٌ عَيْنِيَّةٌ غَيْرُ مُتْرَابِطَةٌ

حركات عينية لا مقترنة

exciting e. العَيْنُ الْمُثِيرَةُ

العين المرضية التي تثير العين الثانية تعاطفياً في التهاب العين التعاطفي .

e. field السَّاحَةُ الْبَصَرِيَّةُ

انظر (= visual field)

fixating e. العَيْنُ الْمُثَبِّتَةُ

في الحول هي العين الموجهة نحو الجسم المنظور والمثبتة عليه .

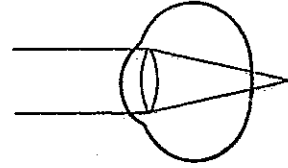
e. fixation تَثْبِيْتُ الْعَيْنِ

تثبيت العينين في وضع واحد وبدرجة تكيف ثابتة عند النظر الى الأجسام للحفاظ على تركيز صورهما على شبكتهما .

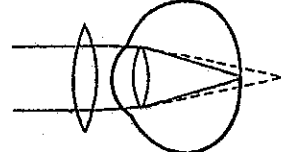
hare e. (= lagophthalmos)

عَيْنٌ أَرْنِيَّةٌ

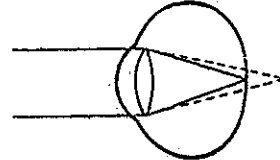
حالة عدم المقدرة على اغلاق العين بصورة كاملة .



عين مدية البصر



عين مدية البصر مع عدسة محدبة



عين مدية البصر متكيفة للقرب

lazy e. (= amblyopia)

عَيْنٌ كَسُولَةٌ

عمتة الرؤية من دون آفة مرضية في العين أو في الدماغ .

light adapted e.

عَيْنٌ مُتَكَيِّفَةٌ لِلضَّوْءِ

عين تكيفت للضوء بعد تعرضها له لفترة طويلة وتكون أقل حساسية للضوء مع تضيق حدقتها .

e. miosis تَقْبِضُ الْعَيْنِ

تقبض حدقة العين عند تكيفها للضوء أو للرؤية القريبة أو بتأثير بعض العقاقير والأدوية .

monochromatic e.

عَيْنٌ بَرُوْئِيَّةٌ وَحَيْدَةٌ لِلْوَنِّ

عين تتحسس لكل الألوان الضوئية بلون واحد .

e. mydriasis تَوْسَعُ الْعَيْنِ

توسع واسع لحدقة العين سواء عند تكيفها للظلام أو بتأثير بعض العقاقير أو الأدوية .

e. nystagmus زَأْرَاةُ الْعَيْنِ

حركات عينية لا أَرَادِيَّةَ متتالية وسريعة تتلو كلاً منها حركة بطيئة تعيدها إلى وضعها الطبيعي وقد تكون الحركات أفقية أو عمودية أو دائرية أو مختلطة تحوي أكثر من نوع واحد .

“old” e. عَيْنٌ شَيْخُوخِيَّةٌ

اصطلاح يستعمل لوصف العين التي تفقد القدرة على التكيف للبصر القريب بسبب فقدانها مرونة عدستها وضعف عضلتها الهدبية فتصعب القراءة بها .

pink e. عَيْنٌ خَمْزَاءٌ

انظر (= acute contagious conjunctivitis)

e. powder الْكُخْلُ

مسحوق يستعمل كإداة تجميلية للعين وقد استعملت سابقاً بعض أنواعه كمواد علاجية .

primary e. الْعَيْنُ الْأَوَّلِيَّةُ

العين المثيرة .
انظر (= exciting e.)

red e. عَيْنٌ خَمْزَاءٌ

اسم لمجموعة من الأمراض التي تولد احمرار العين كالتهاب الملتحمة أو القرحة أو الزرق الحاد .

secondary e.

(= sympathizing e.)

الْعَيْنُ الثَّانَوِيَّةُ

العين المتعاطفة مع العين المرضية في التهاب العين التعاطفي .

shipyard e. عَيْنٌ أَحْوَاضُ السُّفُنِ

انظر (epidemic)

keratoconjunctivitis)

soft e. عَيْنٌ لَيِّنَةٌ

هبوط توتر داخل العين فيجعلها لينة

squinting e. عَيْنٌ مَحْوُولَةٌ

العين التي ينحرف محورها البصري في

الحول عند النظر إلى الجسم المرئي الذي توجه نحوه العين السليمة .

sympathizing e. الْعَيْنُ الْمُتَعَاظِفَةُ

انظر (= secondary e.)

wall e. عَيْنٌ خَزِرَةٌ

(١) عين حولاء للخارج (٢) غَفَاءَةُ الْقَرْنِيَّةِ

eyeball (= bulbus oculi)

مُقَلَّةُ الْعَيْنِ

e. protrusion جُحُوظُ الْعَيْنِ

بروز العين للخارج

eyebrow حَاجِبُ

(١) الارتفاع الأفقي الذي يمثل خط اتصال الجبهة والجفن العلوي (٢) صف الشعر الذي ينمو على خط الاتصال هذا

eyecup

(١) كَأْسُ عِلَاجِ الْعَيْنِ (٢) الْقُرْصُ الْبَصْرِيُّ رأس العصب البصري الذي يشاهد عند فحص قاع العين .

eyeglasses عُوَيْنَاتٌ ، نَظَّارَاتٌ

عدسات تثبت أمام العين لتصحيح عيوبها الأنكسارية .

eyeground قَاعُ الْعَيْنِ

قاع العين الذي يشاهد عند تنظير داخلها بمنظار العين .

eyelash هَدَبٌ (ج أهذاب)

احدى الشعرات التي تنمو على حافة الجفن

eyelid (s) جَفْنٌ

أي من الطيتين المتحركتين اللتين تغطيان سطح العين الأمامي .

e. avulsion قَلْعُ الْجَفْنِ

تمزق الجفن أثر إصابته برض فيتمزق ويتبدل .

e. chancre قَرْحَةٌ إِفْرَنْجِيَّةٌ جَفْنِيَّةٌ

قرحة داء الأفرنجي التي تتوضع على الجفن .

e. closure reaction

استجابة غَلْقُ الْأَجْفَانِ

منعكس الأجفان عند النظر إلى الأجسام

المتحركة بالقرب منها أو عند لمس القرنية
أو ملتصمة العين .

e. coloboma ثَلَامَةُ الْأَجْفَانِ
انظر (coloboma)

e. ecchymosis كَدَمَةُ الْجَفْنِ
نزف تحت سطح جلد الجفن يتسبب عن
رضه ويسمى عامة « عين سوداء » .

e. eversion انْقِلَابُ الْجَفْنِ ، قَلْبُ الْجَفْنِ
قلب الجفن على نفسه للخارج او انقلابه
لأسباب مرضية .

e. puffiness انْتِفَاحُ الْعَيْنِ
تورم العين الذي يحصل عند التهابها أو
الذي يترافق مع بعض الأمراض العامة .

e. retraction انكماشُ الْأَجْفَانِ
انكماش الأجفان الذي يترافق مع
الانسمام الدريقي .

e. scarring تَنْدُبُ الْأَجْفَانِ
ندبات في الجفن تعقب اندمال الجروح أو
بعض اصاباتها .

e. thickening تَسَخُّنُ الْأَجْفَانِ
تسخن الأجفان بسبب أمراضها أو أمراض
ملتصمتها .

eye strain اجتهادُ الْعَيْنِ
كلل العين بسبب اجهادها وكثرة استعمالها
وتركيزها لفترة طويلة على نقطة واحدة أو
الاجهاد الذي يصاحب استعمال العين المصابة
بعبب انكساري غير مصحح لمدة طويلة .

F

Facultative hypermetropia

(= facultative hyperopia)

مَدَّ بَصَرٍ إِخْتِيَارِي
انظر (hyperopia)

false – negative result

نَتِيجَةُ خَاطِئَةٍ سَلْبِيَّةٍ
خطأ تشخيصي يدل على عدم وجود داء في العين بينما هي في الواقع مصابة بمرض .

false – positive result

نَتِيجَةُ خَاطِئَةٍ إِجْبَائِيَّةٍ
خطأ تشخيصي يدل على وجود مرض في العين وهي في الواقع مصابة بمرض .

false squint

خَوَلٌ كَاذِبٌ
انظر (squint)

fan-shaped exude

نَضْحَةٌ مَرُوحِيَّةُ الشَّكْلِ
انظر (exudate)

far point

النَّقْطَةُ البَعِيدَةُ
أبعد نقطة تتمكن العين من رؤيتها بوضوح عندما تكون في حالة الراحة والارتخاء التام .

fascia lata

اللِّفَافَةُ العَرِيضَةُ
اللفافة الفخذية التي تستعمل في بعض عمليات تقويم العين .

fascia, orbital

لِفَافَةُ الحِجَاجِ
نسيج ليفي يحيط بالقسم الخلفي من كرة العين ويسند ويربط البنيات الموجودة داخل الحجاج .

fenestration

تَثْقِيبٌ

عمل فتحة أو أكثر حول حافة العدسة لتسهيل حركتها في العين .

fetal fissure (= embryonic fissure)

شَقٌّ جَنِينِيٌّ

انظر (fissure)

fever

حُمَّى (ج حُمَيَات)

(١) ارتفاع درجة حرارة الجسم لأسباب مرضية أو التهابية (٢) أي مرض يتصف بالحمى .

hay f.

حُمَّى الكَلَأِ

حمى أرجية موسمية تولد التهاب الملتحمة الحاد مع احمرار العين وتدمعها الشديد .

pharyngoconjunctival f.

الحُمَّى البَلْعُومِيَّةُ المُلْتَحِمِيَّةُ

داء خمجي حاد يتصف بالحمى والتهاب البلعوم والملتحمة الجريبي اللاقيحي .

uveoparotid f.

الحُمَّى العِنَبِيَّةُ التَّكْفِيَّةُ

حالة غرناوية تصيب العنبيه والغدة النكفية مع الحمى .

fibres, trabecular

الألياف التريبيقية

الألياف التي تكون التريبيق أو منطقة ترشيح الخلط المائي .

fibres, zonular

ألياف التُّطِيقَةِ

الألياف التي تتدل من التواء الهدبي والتي تتعلق بها عدسة العين .

fibroplasia, retroental

تَسْجُحٌ لِيْفِيّ خَلْفَ الْعَدَسَةِ

تليف شبكي يتكون في الخدج عند تعرضهم لكميات عالية من الأوكسيجين الذي قد يؤدي إلى انفصال الشبكية الجزئي أو التام وانزياحها للخلف .

fibrosis

تَلْيُفٌ

تكون نسيج ليفي أو تنكس ليفي .

retinal f.

تَلْيُفُ الشَّبَكِيَّةِ

تكون نسيج ليفي في الشبكية وتنكسها .

field

سَاحَةٌ

confrontation f. سَاحَةٌ الْمُجَابَهَةِ

الساحة البصرية أمام العين مباشرة .

field defects

عُيُوبُ السَّاحَةِ

عيوب في الساحة البصرية .

congruous f. d.

عُيُوبُ السَّاحَةِ الْمُتَطَابِقَةِ

عيوب الساحة البصرية التي تتطابق في سعتها وشدها في العينين والتي تتولد في آفات القشرة القذالية للمخ .

glaucoma f. d.

عُيُوبُ السَّاحَةِ فِي الزَّرَقِ

تقلص حواف الساحة البصرية في الزرق

incongruous f.d.

عُيُوبُ السَّاحَةِ الَّلَا مُتَطَابِقَةِ

عيوب الساحة البصرية التي لا تتشابه للعينين وتحدث في آفات السبل البصرية أمام الجسم الركبي الوحشي والتشعب البصري .

parietal lobe f.d.

عُيُوبُ السَّاحَةِ الْفُصِيَّةِ الْجِدَارِيَّةِ

عيوب في الساحة متائلة و متناظرة وتبدأ في الربع السفلي للساحة البصرية على الجهة المعاكسة للأصابة في الفص الجداري .

temporal lobe f.d.

عُيُوبُ السَّاحَةِ الْفُصِيَّةِ الصُّدْغِيَّةِ

عيوب في الساحة البصرية متائلة وغير

متناظرة وتبدأ في الربع العلوي منها في اصابات الفص الصدغي .

field of vision السَّاحَةُ الْبَصْرِيَّةُ

(= visual field) انظر

field, visual السَّاحَةُ الْبَصْرِيَّةُ

المنطقة الواسعة في المحيط الخارجي التي

تتمكن العين عند تثبيت نظرها باتجاه

أمامي من رؤية الأجسام الموجودة فيها .

central v. f.

السَّاحَةُ الْبَصْرِيَّةُ الْمَرْكَزِيَّةُ

المنطقة المركزية من ساحة الأبصار .

frontal v. f.

السَّاحَةُ الْبَصْرِيَّةُ الْمُجَابِهَةِ

المنطقة المقابلة للعينين من ساحة الأبصار .

monocular v. f.

سَاحَةُ بَصَرِ الْعَيْنِ الْوَاحِدَةِ

الساحة البصرية لاحدى العينين .

filamentary keratitis

التهاب القرنية الخيطي

انظر (keratitis)

film, tear

فِلْمُ الدَّمْعِ

الطبقة الرقيقة من الدمع التي تغطي العين .

fissure

شَقٌّ

اصطلاح عام يعني فلع أو أخدود ويستعمل

بصورة خاصة للطبات العميقة في سطح قشرة

المخ وللفرجة البيضوية بين جفني العين .

الشَّقُّ الْمَهْمَازِي

calcarine f. (= calcarine sulcus)

انظر (sulcus)

choroid f.

شَقُّ الْمَشِيمِيَّةِ

شق في المشيمية يتولد عن انغلاق

الحويصلة البصرية وسويقها في الجنين مما

يساعد على نمو الأرومات المتوسطة التي

تكون الخلط الزجاجي .

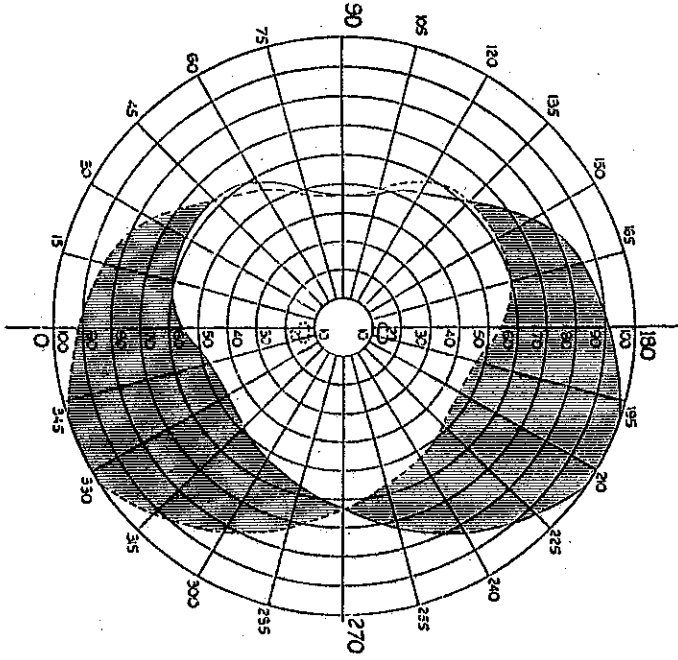
embryonic f.

الشَّقُّ الْجَنِينِيّ

شق يوجد في أسفل العين أثناء تخلفها

الجنيني يبدأ منذ طور ٤-٥ م ويعلق

تماماً في طور ٢٠ م وقد لا يعلق تماماً



الساحة البصرية

الساحة البصرية لكل من العينين ولكليهما معاً . تمثل المنطقة المحصورة بالخط المنقط الساحة البصرية للعين اليسرى وتلك المحصورة بالخط المتواصل الساحة البصرية للعين اليمنى كما تمثل المنطقة الوسطية (غير المظلمة والشبيهة بالقلب) الساحة البصرية للرؤية بالعينين وتبصر المنطقتين المظلمتين بعين واحدة فقط . كما يمثل الشكلان البيضوايان نقرتي شبكيي العينين (المنقط منهما لليسرى والثاني لليمنى) وتمثل الدائرة الوسطية النقطة العمياء .

فيولد تشوهات خلقية تدعى الثلامة في العصب البصري والمشيمية والجسم الهدبي والقزحية .

inferior orbital f.

الشَّقُّ الحِجَاجِيّ السُّفْلِيّ

شق يوجد في الجهة السفلية الوحشية للحجاج ويتكون بين الجناح الكبير للعظم الوتدي ونبوء عظم الفك العلوي وتمر منه بعض الأوعية الدموية والأعصاب .

palpebral f. مَشَقُّ الأَجْفَانِ

(= rima palpebrum)

المساحة الأهلبيجية بين حافتي الجفنين التي تظهر عند فتحهما وتوجد زاويتا العين على جانبيها .

superior orbital f.

(= superior sphenoidal f.)

الشَّقُّ الحِجَاجِيّ العلوي

شق يوجد بين الجناحين الكبير والصغير للعظم الوتدي وتمر منه العديد من الأعصاب والأوعية الدموية .

fistula

(ج : نواسير)

ممر أو اتصال شاذ بين عضوين داخليين أو من عضو داخلي الى سطح الجسم .

carotid-cavernous f.

ناسور سباتي كهفي

فتق أم دم السباتي الى الجيب الكهفي يؤدي إلى زيادة الضغط الوريدي في

الجيب ويسبب غواراً نابضاً شديداً في العين .

corneal f. نَاسُورُ الْقَرْنِيَّةِ

ثقبه في القرنية تبقى مفتوحة بعد فشل التئام قرحة فيها التئاماً تاماً .

fitting set طَعْمُ الْمُلاَمَةِ

مجموعة من العدسات المتدرجة القوة والانحناءات لفحص شدة الابصار واختلالاته الأنكسارية .

fixation ثَبِيَّت

توجيه البصر الى الجسم المرئي والحفاظ عليه بوضع ثابت .

anomalous f. ثَبِيَّتٌ شَادٌّ

ثبيت العين بوضع تتولد فيه الصور في غير النقطة المركزية .

bifoveal f. ثَبِيَّتٌ نَقِيرِيٌّ مُزْدَوِجٌ

ثبيت العينين بوضع يولد صورة للجسم المرئي على كل من نقيرتي العينين .

capsular f. ثَبِيَّتٌ مَحْفَظِيٌّ

ثبيت عدسة اصطناعية داخل محفظة عدسة العين المزالة .

cross f. رُؤْيَةٌ مَرَكَزِيَّةٌ مُتَصَالِيَةٌ

ثبيت الرؤية المتصالية .

f. disparity تَفَاوُثُ الثَّبِيَّتِ

عدم تكون صور الجسم المرئي في نقطتين متناظرتين في العينين وبالرغم من ذلك تبصر الصورتان موحدتان لأنهما تقعان في منطقة اندغام بانوم بالعينين .

eccentric f. ثَبِيَّتٌ خَارِجُ الْمَرَكَزِ

حالة تصيب احدى العينين تركز فيها الصورة على حواف النقيرة خارج البقعة فيكون البصر ضعيفاً .

f. point نَقْطَةُ الثَّبِيَّتِ

النقطة التي يثبت عليها بصر العينين .

visual f. ثَبِيَّتُ الْبَصَرِ

ثبيت بصر العينين على نقطة واحدة .

fixing eye الْعَيْنُ الْمُثَبِّتَةُ

العين غير المنحرفة في الحول .

flame shaped hemorrhage

(= flame spots)

نُزْفٌ لَهْبِيُّ الشَّكْلِ

نقاط نزفية خطية تشاهد في بعض الحالات في قاع العين .

flap سَدِيدِلَةٌ

كتلة نسيجية تستعمل للغرس بتحويلها من منطقتها الى موقع الغرس مع احتفاظها بأوعيتها الدموية ومن دون عضلها .

conjunctival f. سَدِيدِلَةُ الْمُلتَحِمَةِ

شريحة الملتحمة التي تقص وتبعد للأمام أو الخلف أثناء عمليات المقلة .

fornix based conjunctival f.

سَدِيدِلَةُ الْمُلتَحِمَةِ قَبَوِيَّةُ الْقَاعِدَةِ

قطع الملتحمة قرب قبوها في عمليات المقلة .

limbal based conjunctival f.

سَدِيدِلَةُ الْمُلتَحِمَةِ حَوْفِيَّةُ الْقَاعِدَةِ

قطع الملتحمة عند الحواف أثناء عمليات المقلة .

pedicle f. سَدِيدِلَةُ سُوقِيَّةٌ

عملية جراحية تحول بها قطعة من الجلد تبقى متصلة بقاعدتها الأصلية وتدور الى منطقة الحاجب لتقويمه .

scleral f. سَدِيدِلَةُ صُلْبِيَّةٌ

قطعة من الصلبة تعمل على شكل سدادة لتغطية فتحة جراحية في صلبة العين .

flare وَهِيحٌ

ارتعاش حواف الضوء المسبب عن صغر المنطقة الابصارية للعدسة أو عن عدسة منحرفة المركز أو عن عدسة مرئحية .

aqueous f. وَهِيحُ الْخِلْطِ الْمَائِيِّ

وهيح يشاهد في الخلط المائي بواسطة المصباح الشقي في الخلط المائي بسبب احتوائه على بروتينات بلازمية تتولد عن عيب في الحائل الدموي العيني .

anterior chamber f.

وَهَيْجُ العُرْفَةِ الأمامِيَّةِ

انظر (aqueous flare)

flashes, light وَمَصَاتٌ ضوئية

احساس بصري بومضات ضوئية دون وجود منه ضوئي خارجي يتسبب عن شد الجسم الزجاجي على الشبكية .

flashlight test

اختبار الضوء الوُمضيّ

انظر (test)

flat anterior chamber

عُرْفَةٌ أماميةٌ مُسطَّحة

احدى مضاعفات جراحة داخل العين التي تتصف باتماس المباشر للقرنية مع القرنية وبانعدام الخلط المائي النسبي في الغرفة الأمامية .

flat cornea قَرْنِيَّةٌ مُسطَّحة

قرنية يقل تحدبها عن ٤١ دايوبتر .

Fleisher's rings حلقات فليشر

انظر (rings)

floaters السابحات

عتامات بصرية تبصر كأجسام معلقة تسبح في سائل أمامها وتسبب عن وجود عتامات بالقسم الخلفي من الجسم الزجاجي تولد ظلالاً على الشبكية .

floaters, vitreous (= floaters)

السابحات الزجاجية

fluctuation تَمَوُّج

(١) حركة موجية كحركة السائل في جوف العضو (٢) تباين حول قيمة وسطية ثابتة .

fluid drainage, subretinal

نَزْحُ السائل تحت الشبكية

نزع السائل من تحت الشبكية المنفصلة بعمل ثقب في الصلبة والمشمية .

fluorescin فُلُورِسِين

مادة ملونة متألقة تزرق بالوريد لفحص كفاءة الدورة الدموية في أعضاء الجسم ولتعيين مواقع

الأورام في الدماغ ولفحص قرحات القرنية والملتحمة .

f. angiography

تصوير الأوعية بالفلورسئين

حقن الفلورسئين بالوريد ثم تصوير قاع العين لدراسة دوران الدم في أوعية المشيمية والشبكية أو أورامهما .

f. staining تلوين فُلُورِسِينِيّ

تلوين بعض الآفات بالفلورسئين مثل قرحة القرنية .

fluorescence تَأَلُّق

خاصية اصدار الضوء من مادة ما عند تعرضها للضوء ولكن طول موجة الضوء الصادر منها أطول من طول موجة الضوء الساقط عليها .

fluorescent ٠١ . مُتَأَلِّق ٠٢ . تَأَلِّقِيّ

مادة تتألق

fluoroscope مِنتَظَرٌ تَأَلِّقِيّ

منظار لفحص البنيات العميقة بالأشعة السينية .

fluoroscopy تَنْظِيرٌ تَأَلِّقِيّ

الفحص بمنظار التألق .

flutter, ocular رَفْرَفَةٌ العَيْن

ذبذبات أفقية متقطعة بالعينين قصيرة المدى تحدث عفوياً عند تثبيتهما للنظر للأمام .

focal distance البَعْدُ البُورِيّ

المسافة بين نقطة البؤرة والمركز البصري للعدسة أو لسطح المرآة المقعرة .

focal length الطُولُ البُورِيّ

المسافة بين العدسة والنقطة التي تتجمع فيها كل الأشعة الضوئية المارة خلالها .

focal point (= focus) البُورَةُ

النقطة التي تلتقي عندها كل الأشعة الضوئية .

focimeter مِقياسُ البُورَةِ

جهاز يستعمل لقياس وتعيين المركز البوري للعدسة .

focus بُورَةُ

النقطة التي تلتقي عندها كل الأشعة الضوئية

المتوازية المنعكسة من مرآة أو المارة خلال عدسة .

focussing تَبْيِيرٌ ، مُبَاعَرَةٌ

تغيير قوة عدسة العين لتساعد على الرؤية الواضحة للأجسام التي تشاهد على مختلف الأبعاد عنها .

fogging test اِخْتِبَارُ الاَضْيَابِ
انظر (test)

folds, choroidal طَيَّاتُ المَشِيمِيَّةِ
ثنيات مشيمية تشاهد بفحص قاع العين وتتسبب عن آفة حجاجية ضاغطة على مؤخره العين .

folds, ciliary طَيَّاتُ الهُدَيْبِي
طيات ضحلة في النواقء الهدبية .

folds, Descemet's membrane طَيَّاتُ غِشَاءِ دَيْسَمِيَّتِ
طيات ثنائية تشاهد كخطوط براقه في غشاء ديسميت في التهابات القرنية أو رضوضها .

folds, epicanthal طَيَّاتُ فَرْقِ المَوْقِ
طيات تغطي الزاوية الأنسية للعين مما تسبب إحولها الكاذب .

folds, retinal fixed طَيَّاتُ شَبَكِيَّةٍ ثَابِتَةٍ
طيات من نسيج ضام في الغشاء المخدد الداخلي تشاهد في انفصال الشبكية وفي اعتلال الشبكية السكري .

follicles, conjunctival جُرَيْبَاتُ المُلْتَحِمَةِ
بروزات صغيرة نصف دائرية تظهر على سطح الملتحمة الجفنية نتيجة تضخم انسجتها اللمفاوية وتحدث في التهابات الملتحمة الأرجية والجرثومية والخثرية والفيروسية .

follicular conjunctivitis التهابُ المُلْتَحِمَةِ الجُرَيْبِي
انظر (conjunctivitis)

folliculosis جُرَابٌ
تكون جريبات في العين من دون أية علامات النهائية فيها وقد تسبب عن وجود التهابات في

انحاء أخرى من الجسم .

Fontana's spaces اِحْيَازُ فُونْتَانَا
انظر (spaces)

following movements حَرَكَاتٌ تَتَّبِعِيَّةٌ
انظر (movement)

footcandle قَدَمُ شَمْعَةٍ
وحدة قياس شدة الاضاءة

footplate صَفِيحَةٌ قَدَمِيَّةٌ
رسوخ أطراف الغرفة الأمامية في زاويتها بأقدام راسخة .

foramen ثُقْبَةٌ (ج : ثُقُبٌ)
anterior scleral f.

ثُقْبَةُ الصَّلْبَةِ الأَمَامِيَّةِ
القسم الأمامي من مقلة العين الذي تغطيه القرنية والذي يولد ثقبه في غلاف الصلبة الكروي .

infraorbital f.
(= suborbital f.)

ثُقْبَةُ ثَحْتِ الحِجَاجِ
فتحة القناة تحت الحجاج على السطح الأمامي للفك العلوي يمر خلالها العصب والأوعية تحت الحجاجية .

optic f. (= optic canal) الثُقْبَةُ البَصْرِيَّةُ
فتحة في العظم الوتدي عند قمة الحجاج يمر خلالها العصب البصري والشريان العيني .

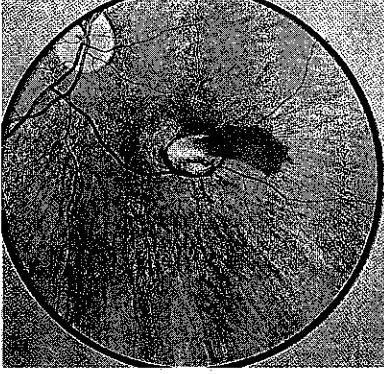scleral f. ثُقْبَةُ الصَّلْبَةِ
ثقبه في الصلبة يخرج خلالها العصب البصري من العين .

forced duction test اِخْتِبَارُ السَّخْبِ بالقُوَّةِ
انظر (test)

forceps مَلْقَطٌ
آلة لمسك الأنسجة أو الغرزة أو الخيط .

lens holding f. مِلْقَطُ العَدَسَةِ

ملقط خاص لمسك عدسة داخل العين
و غرسها فيها .

**foreign body** جِسْمٌ غَرِيبٌ

جسم غريب قد يدخل العين ويؤدي الى
التهابها أو رضها .

Forel's field سَاحَةُ فُورِيل

منطقة عصبية بالجهة الأنسية للنواة تحت المهاد
وفوق النواة الحمراء تمر خلالها سبل عصبية من
المهاد واليه ومن النوى القاعدية واليه .

form vision

(= stereoscopic vision)

إِنصَارٌ مُجَسِّمٌ

انظر (vision)

fornix القَبْوُ

طية مرتفعة في المنتحمة تقع عند منطقة التقاء
قسميها الجفني والمقلي .

f. conjunctivae inferior

قَبْوُ المُلْتَحِمَةِ السُّفْلِي

خط انعكاس المنتحمة من الجفن السفلي
الى مقلة العين .

f. conjunctivae superior

قَبْوُ المُلْتَحِمَةِ العُلْوِي

خط انعكاس المنتحمة من الجفن العلوي
إلى مقلة العين .

fossa, lacrimal gland

حُفْرَةُ الغَدَةِ الدَّمْعِيَّةِ

منخفض في القسم الوحشي لسقف الحجاج
حيث توجد فيها الغدة الدمعية .

fossa, lacrimal sac

(= lacrimal groove)

حُفْرَةُ الكَيْسِ الدَّمْعِي

الحفرة التي تحوي الكيس الدمعي والمكونة من
شق العظم الدمعي والتواء الجبهي لعظم الفك
العلوي .

four dots Worth test

اختبار النقاط الأربعة

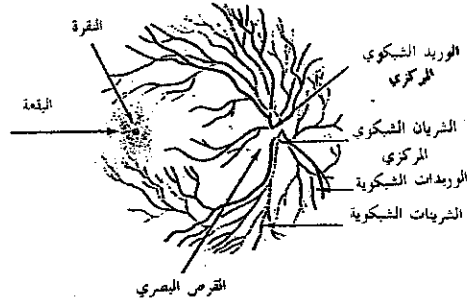
اختبار النقاط الأربعة لورث

انظر (test)

fovea

الثُقْرَةُ

انخفاض متألء في الشبكية حيث تتوأم بقعة
الأبصار الحاد و ابصار الألوان وهي تحوي
بصورة عامة مخاريط متخصصة ولا تحوي
عصبيات .

**f. centralis** الثُقْرَةُ المَرَكِزِيَّةِ

حفرة صغيرة بعرض درجة واحدة في
وسط البقعة الصفراء تحوي مخاريط دقيقة
وهي منطقة الرؤية الحادة الواضحة لأنها
غير مغطاة بألياف عصبية مما يتيح المجال
لضوء الصورة بالسقوط على مخاريطها
رأساً من دون عائق .

f. centralis retinae

(= fovea centralis)

الثُقْرَةُ المَرَكِزِيَّةِ

foveal avascular zone

مَنْطِقَةُ النَّقْرَةِ اللَّامَوْعَاةَ

مركز النقرة (الذي يمتد لـ ٥٠٠ ميكرون) والخالي من الأوعية والمهم جداً في الإبصار المركزي .

foveal reflex مَنَعَكْسُ النَّقْرَةِ

انعكاس النور عن سطح البقعة الذي يشاهد بمنظار العين .

foveola نُقْيرَةٌ

منطقة تقع في مركز النقرة قطرها ٠.٤ مم تتمركز فيها الخاريط ولا تحوي الطبقات الشبكية الداخلية .

Fuch's adenoma عُدُومُ فُوح

انظر (adenoma)

Fuch's black spots

نُقَاطُ فُوحِ السَّوَدَاءِ

انظر (spot)

fundus قَاعُ الْعَيْنِ

داخل العين الذي يتكون من الشبكية والقرص البصري وأوعية الشبكية ومن الممكن مشاهدته بمنظار العين .

f. albipunctatus

قَاعُ الْعَيْنِ الْأَبْيَضِ التَّنْقِيطِ

عشى بسبب وجود نقاط بيضاء في قاع العين .

f. flavimaculatus

قَاعُ الْعَيْنِ الْبَقَعِيِّ الْأَصْفَرِ

تبقع أصفر في أطراف قاع العين .

lacrimal sac f. قَاعُ الْكَيْسِ الدَّمْعِيِّ

قَاعُ الْعَيْنِ

ocular f. (= fundus oculi)

furrow, superior palpebral

أَحْدُودُ الْجَفْنِ الْعُلْوِيِّ

طية مستعرضة في وسط الجفن العلوي .

fusion اِنْدِمَاجٌ ، اِنْدِمَاجٌ

اندماج ادراك الصورتين المتكونتين على نقطتين متناظرتين في العينين فيولدان ادراكاً برؤية موحدة ..

images f. اِنْدِمَاجُ الصُّورِ

تنسيق الصورتين المستقلتين لجسم واحد والمتكونتين واحدة في كل عين ليولدا ادراكاً بصرياً برؤية واحدة .

f. free لا اِنْدِمَاجٌ

وضع العين الذي يتوقف فيه الابصار المزدوج أما بتغطية احدى العينين أو بتغيير اتجاهها أو بتغيير شكل أو موقع الصورة المكونة فيها .

fusional movements

حَرَكَاتُ اِنْدِمَاجِيَّةٍ

انظر (movements)

fusional reserve اِحْتِيَاظِيُّ اِنْدِمَاجٍ

مدى تقارب العينين أو تباعدهما أو دورانها الذي يولد ادراكاً برؤية موحدة .

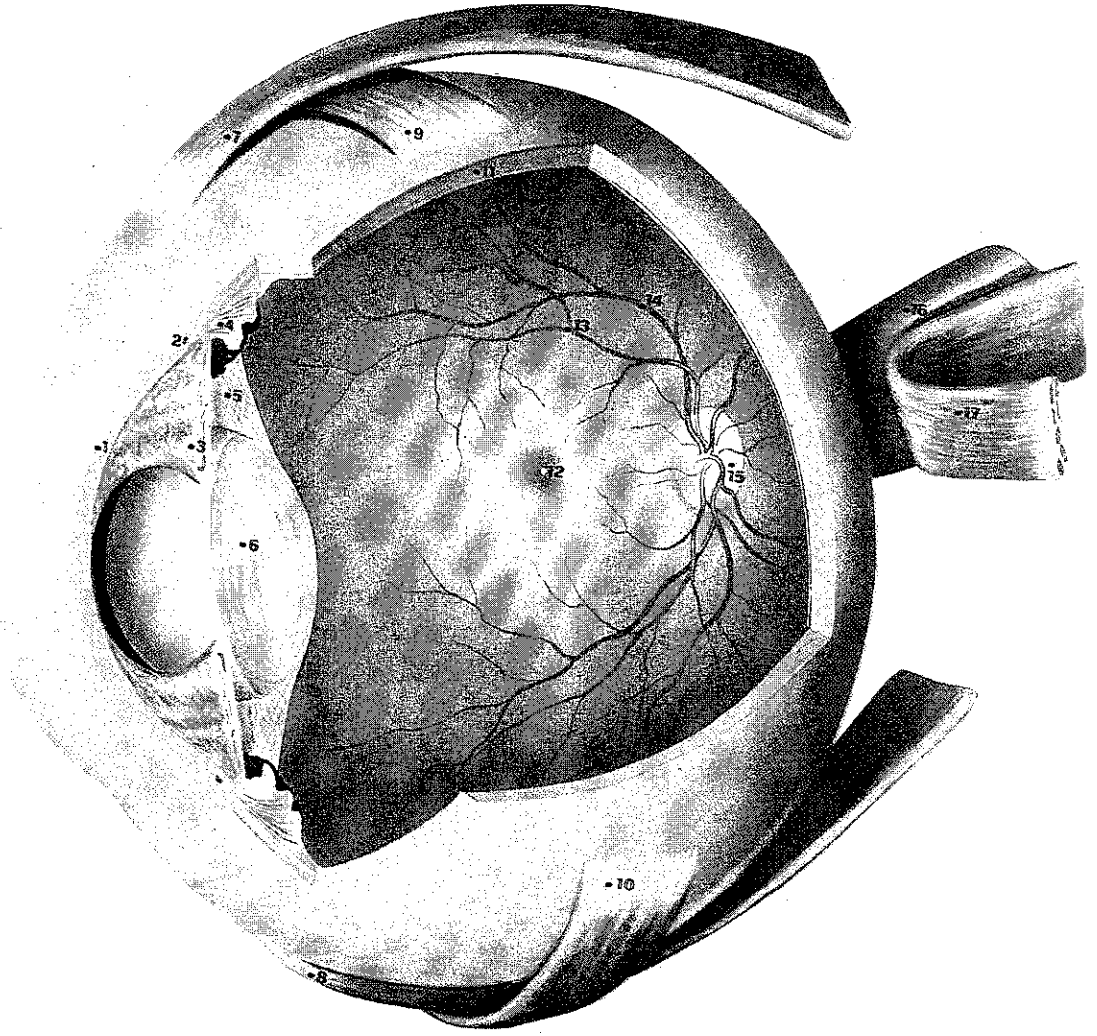
fusional visual stimulus

مُنْبِئَةٌ بَصْرِيَّةٌ اِنْدِمَاجِيَّةٌ

منبه بصري يوحد اتجاه الحورين البصريين للعينين ليولدا صورتين على مواقع متوافقة فيهما .

fusional vergence تَقَارُبُ اِنْدِمَاجِيَّةٍ

تقارب العينين ليولدا ادراك صورة مندمجة واحدة .



منظر قاع العين

- ١ - القرنية - ٢ - قناة شليم - ٣ - القرحة - ٤ - الجسم الهدبي - ٥ - النطقة الهدبية - ٦ - العدسة - ٧ - العضلة المستقيمة العلوية
 ٨ - العضلة المستقيمة السفلية - ٩ - العضلة المائلة العلوية - ١٠ - العضلة المائلة السفلية - ١١ - الصلبة - ١٢ - البقعة
 ١٣ - شريان الشبكية - ١٤ - وريد الشبكية - ١٥ - حلقة العصب البصري - ١٦ - العضلة المستقيمة الوحشية (مقطوعة)

G

galeamaurosis رُؤْيَةٌ شَفَافَةٌ

ابصار تظهر فيه الأشياء كلها شفافة

galeropia, galeropsia وضُوحُ الرُّؤْيَةِ

رؤية واضحة جداً .

ganglia, cervical sympathetic

العُقَدُ الوُدِيَّةُ الرَّقِيَّةُ

العقد الودية التي تمر منها الأعصاب الودية التي تغذي العين .

ganglion, ciliary العُقْدَةُ الهَيْدِيَّةُ

عقدة لا ودية في القسم الخلفي من الحجاج تستلم اليافاً قبل عقدية من العصب محرك العين وتغذي اليافها بعد العقدية الغدد الدمعية والأنفية والحنكية والعضلة الهدابية والعضلة مضيقّة العين .

ganglion, Gasserian

(= trigeminal g.)

عُقْدَةُ غَاسِير

عقدة العصب ثلاثي التوائم الذي يتفرع منه العصب العيني .

ganglion, sphenopalatine

(= pterygopalatine g.)

العُقْدَةُ الحَنَكِيَّةُ

عقدة لا ودية تستلم اليافاً قبل عقدية من العصب الوجهي وتغذي اليافها بعد العقدية الغدد الدمعية والأنفية والحنكية .

ganglioneuroma, chiasmatic

عَصْبُومٌ عُقْدِيٌّ تَصَالِيٌّ

ورم حميد مكون من الياف عصبية

وعصبونات عقدية يتوضع في التصالب البصري .

ganglionic blocking drugs

أدوية إحصاريّة عُقْدِيَّة

أدوية تحصر وتثبط عبور الدفعات العصبية عبر المشابك العقدية .

gas, intraocular غَازٌ دَاخِلُ العَيْنِ

غاز أو هواء يمكن أن يزرق لداخل العين بعد استئصال الجسم الزجاجي أو بعد بعج الصلبة للحفاظ على الشبكية في موضعها وقد يبقى الغاز في العين لعدة أيام .

gauge, depth مِقْيَاسُ العُمُقِ

آلة لقياس عمق الجروح التي تحدث في القرنية .

gauze شَاشٌ

نسيج واسع المسامات من المولدين أو القطن يستعمل لتضميد الجروح أو امتصاص الدم الذي ينزف منها .

gaze حَمَلَقَةٌ ، تَحْدِيقٌ

دوام النظر بالعين إلى جسم ثابت .

conjugate g. حَمَلَقَةٌ مُتَرَافِقَةٌ

حركة العينين المترامنة عند النظر إلى جسم ثابت .

horizontal g. حَمَلَقَةٌ أُفُقِيَّةٌ

النظر بالعينين معاً لليمين واليسار .

horizontal g. centre

مَرَكِّزُ الحَمَلَقَةِ الأُفُقِيَّةِ

مركز عصبي في الدماغ المتوسط يسيطر على حركة العينين أفقياً .

- g. palsies** شلُّ الحَمَلَّةِ
شلل حركة العينين لأصابة مراكزها العصبية بآفة .
- g. pontine center**
مركزُ الحَمَلَّةِ الجسريِّ
مركز الحملقة في الجسر الذي يسيطر على الحملقة العمودية .
- vertical g.** حَمَلَّةٌ عَمُودِيَّةٌ
النظر بالعينين معاً إلى الأعلى والأسفل .
- vertical g. center**
مركزُ الحَمَلَّةِ العَمُودِيَّةِ
مركز الحملقة الجسري الذي ينظم حركة العينين للأعلى والأسفل .
- geniculate body, lateral**
الجِسْمُ الرُّكْبِيّ الوَحْشِيّ
انظر (body)
- geniculocalcarine radiation**
الشُعُ الرُّكْبِيّ المِهْمَازِيّ
انظر (radiation)
- gerotoxon** القَوْسُ الشَّيْخُوخِيّ
(= gerontotoxon)
انظر (arcus senilis)
- giant papillary hypertrophy**
ضَخَامَةٌ حَلْمِيَّةٌ عِمْلَاقَةٌ
حطاطات كبيرة على اللتحمة الجفنية تتولد أحياناً عند استعمال بعض أنواع العدسات اللاصقة .
- gland** غَدَّةٌ
accessory lacinmal g.
(= glandula lacrimalis accessoriae)
الغَدَّةُ الدَّمْعِيَّةُ الإِضَافِيَّةُ
بعض أقسام الغدة الدمعية التي توجد أحياناً عند قبو اللتحمة العلوي .
- conjunctival g's.** غُدُّ المُلْتَحِمَةِ
غدد دمعية اضافية توضع عميقاً في الأنسجة الرابطة تحت اللتحمة خصوصاً في القبو العلوي .
- conjunctival ciliary g's.**
(= glandula tarsalis)
غُدُّ المُلْتَحِمَةِ الهدبية
غدد عرقية توقفت في تطورها والتصقت موازية لبصيلات أهداب الجفن وتسمى أيضاً غدد مول .
- lacrimal g.** الغُدَّةُ الدَّمْعِيَّةُ
احدى الغدد التي تقع في الزاوية الوحشية العلوية للحجاج والتي تفرز الدمع . وتقسم للفاقة الحجاجية هذه الغدد إلى مجموعتين ، الحجاجية والجفنية .
- meibomian g's.** غُدُّ مَايبوميان
غدد زهمية في الجفن .
- Moll's g's.** غُدُّ المُلْتَحِمَةِ الهدبية
انظر (conjunctival ciliary g's)
- tarsal g's.** الغُدُّ الجَفْنِيَّةُ
(= Meibomian g's)
غدد زهمية في الجفن .
- Zeiss g.** غُدَّةُ زَيس
غدة زهمية محورة ملتصقة بجريب أهداب العين .
- glare** بَهْرُ البَصَرِ ، وَهَج
حالة انزعاج العين وهبوط قدرتها الابصارية المركزية عند تعرضها لضوء ساطع مفاجيء خصوصاً عندما تكون متكيفة للظلام .
- direct g.** بَهْرُ البَصَرِ المَبَاشِرِ
الوهج الذي يحدث عند سقوط الضوء على بقعة العين .
- peripheral g.** بَهْرُ البَصَرِ الطَّرْفِيّ
الوهج الذي يحدث عند سقوط الضوء على أطراف الشبكية .
- glarometer** مِقْيَاسُ الوَهْجِ
جهاز لقياس قدرة الشخص على مقاومة الوهج الساطع من ضوء سيارة قادمة نحوه .
- glasses** نَظَّارَات ، عَوِيَّات
زوج من العدسات يوضعان في اطار يثبتهما أمام العينين لتصحيح اخطائهما الانكسارية

ويساعدهما على الابصار الصحيح ويستعمل
الأصطلاح كذلك للزجاجات الملونة التي تمنع
مرور بعض موجات الأشعة الضوئية للعين .

bifocal g. نَظَّارَاتُ بِبُؤْرَتَيْنِ

انظر (lens) (= bifocal lenses)

cataract g. نَظَّارَاتُ السَّادَةِ

نظارات بعدسات عالية الايجابية تستعمل
لتعويض عن عدسة العين المرالة .

contact g. عَدَسَاتُ لِأَصْفَقَةٍ

(= contact lenses)

انظر (lens)

crutch g. نَظَّارَاتُ إِسْتَادِيَّةٍ

نظارات ترفع الجفن الأعلى وتسنده
تستعمل في المصابين بالإطراق .

Hallaure's g. نَظَّارَاتُ هَالُورِ

نظارات بزجاجات سنجابية خضراء تمنع
مرور الأشعتين الزرقاء وفوق البنفسجية .

hyperbolic g.

نَظَّارَاتُ إِضَاقِيَّةِ الْمَقْطَعِ

عدسات قطعت بمقطع بمنحني اضافي
اجباري .

snow g. نَظَّارَاتُ الْجَلِيدِ

نظارات بزجاجات تمتص بعض الموجات
الشعاعية وتمنع عمى الجليد .

sun g. نَظَّارَاتُ شَمْسِيَّةٍ

نظارات بزجاجات خاصة ترشح بعض
الأشعة الشمسية .

trifocal g. نَظَّارَاتُ ثَلَاثِيَّةِ الْبُؤْرِ

نظارات بثلاث بعدسات واحدة للبعد
والثانية للقرب والثالثة للنظر للمسافات
المتوسطة البعد .

glassblowers cataract

سَادُ نَافِيحِي الرُّجَاجِ

انظر (cataract)

glaucoma زَرْقٌ

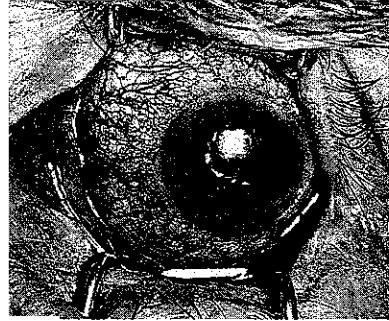
مجموعة من أمراض العين تتصف جميعها
بارتفاع الضغط داخلها الذي يولد تغيرات
مرضية في القرص البصري وغيوباً بصرية عديدة .

absolutes g. زَرْقٌ مُطْلَقٌ

الدور النهائي في الزرق الذي يتصف بألم
شديد وينتهي بالعمى .

acute g. زَرْقٌ حَادٌ

زرق مفاجيء يتولد ويتطور بسرعة .



acute congestive g.

زَرْقٌ احْتِقَائِي حَادٌ

(= narrow angle g.) انظر

acute iritis g.

زَرْقٌ التَّيْهَابِ الْقَرْحِيَّةِ الْحَادِ

زرق يترافق مع التهاب القرحة الحاد .

air blocking g.

زَرْقٌ الْاِتِّعْلَاقِ الْهَوَائِيِّ

نوع من الزرق يتلو العمليات الجراحية و
يتسبب عن انسداد مجرى الخلط المائي
بالهواء الذي يدخل عرضاً خلف القرحة
خلال فتحة الحدقة أو من خلال منطقة
استئصال القرحة المحيطي .

angle closure g.

زَرْقٌ انْسِدَادِ الزَّوَائِيَّةِ

(= marrow angle g.) انظر

angle recession g.

زَرْقٌ انْحِسَارِ الزَّوَائِيَّةِ

زرق ثانوي يتولد عن اصابة رضية للعين
حيث تتعمق الغرفة الأمامية وتتقهقر
الزاوية فينكشف الجسم الهدبي وتتغلق
احياز الترابيق .

aniridia g. زَرَقُ اللَّافْرِجِيَّةِ

زرق يرافق غياب القرحة الخلقية .

aphakic g. زَرَقُ اللَّاعْدَسِيَّةِ

زرق في عين أزيلت منها عدستها وقد ينتج عن استئصال الساد أو كاحدى مضاعفاته .

apoplectic g.

زَرَقٌ سَكْحِيٌّ، زَرَقٌ نَزْفِيٌّ

انظر (g. hemorrhagic =)

auricular g. زَرَقٌ أُذْنِيٌّ

زرق كان يظن أنه يترافق مع ارتفاع الضغط داخل التيه الأذني .

autonomic drugs g.

زَرَقُ الْأَدْوِيَّةِ الدَّائِيَّةِ

زرق يتولد عن بعض الأدوية المقلدة لعمل الأعصاب الودية .

capsular g. زَرَقٌ مَحْفَظِيٌّ

زرق مسبب عن انغلاق مخارج الخلط المائي في العين .

chronic congestive g.

زَرَقٌ احْتِقَانِيٌّ مُزْمِنٌ

زرق مزمن يتصاحب مع الاحتقان ولكن من دون نوبات احتقانية شديدة .

chronic narrow angle g.

زَرَقٌ تَضْيِيقُ الزَّاوِيَةِ المُّزْمِنُ

أحد أنواع زرق الزاوية الضيقة الذي لا يترافق مع نوبات احتقانية شديدة .

chronic simple g. زَرَقٌ مُزْمِنٌ بَسِيْطٌ

انظر (g. open =)

closed angle g.

زَرَقٌ إِغْلَاقُ الزَّاوِيَةِ

انظر (g. narrow angle =)

congenital g. زَرَقٌ خَلْقِيٌّ

انظر (g. infantile =)

congestive g. زَرَقٌ إِحْتِقَانِيٌّ

انظر (g. narrow angle =)

g. consummatum زَرَقٌ مُطْلَقٌ

انظر (g. absolute =)

contusion g. زَرَقٌ رَضِيٌّ

زرق ينتج عن رضح العين .

corticosteroids g.

زَرَقُ الستيرويدات القشرية

زرق ينتج عن كثرة استعمال الستيرويدات القشرية عند بعض الأشخاص .

cyclitic crisis g. زَرَقُ التَّوْبَةِ الهِدْيِيَّةِ

زرق يصاحب نوبات التهاب الهدايي .

Donderi's g. زَرَقٌ بَسِيْطٌ

انظر (g. simple =)

ectopia lentis g.

زَرَقُ العَدَسَةِ المُتَبَدِّةِ

زرق يصاحب انزياح عدسة العين .

enzyme g. زَرَقٌ إِطْفِيْمِيٌّ

زرق عابر يتلو بعض العمليات الجراحية التي يستعمل فيها انظيم التربسين لحل النطقية في عمليات استئصال الساد وهو عادة زرق عابر لا يؤدي الى تلف دائم .

essential iris atrophy g.

زَرَقُ ضُمُورِ القُرْحِيَّةِ الأَسَاسِيِ

زرق يصاحب ضمور القرحة الأساسي .

field defects g. زَرَقٌ عُيُوبِ السَّاحَةِ

زرق يتصف بانكماش الساحة البصرية المحيطة .

hemorrhagic g. زَرَقٌ نَزْفِيٌّ

زرق ينتج عن ارتفاع الضغط الذي يتولد عن نزف داخل العين .

herpes zoster g.

زَرَقُ الحَلَأِ المنطقي

زرق الحلاء المنطقي الذي يصيب العين .

imminens g. زَرَقٌ وَشِيْكَ

زرق وشيك الحدوث .

infantile g. زَرَقٌ طِفْلِيٌّ

زرق خلقي يظهر مباشرة بعد الولادة أو خلال السنتين أو الثلاث الأولى من عمر الوليد ويولد زيادة في ضغط داخل العين و

ضخامة القرنية وبروزها مع ضخامة المقلة .

inflammatory g. زَرَقٌ إِيْهَابِيٌّ

زرق يرافق التهاب الجسم الهدبي واحتقانه وعتامة القرنية والعمى . ويعاود هذا الزرق بشكل نوبات انتيائية .

intermittent g. زَرَقٌ مُتَقَطِّعٌ

زرق يتولد بنوبات على فترات متقطعة .
juvenile g. زَرَقٌ حَدَثِيٌّ

زرق خلقي لكنه لا يظهر إلا في الأطفال الكبار والأحداث والشباب حتى سن الثلاثين عاماً كما أنه لا يترافق مع ضخامة المقلة المفرطة .

lens induced g. زَرَقٌ عَدَسِيٌّ

انظر (= lenticular g.)

lenticular g. زَرَقٌ عَدَسِيٌّ

زرق يترافق مع خلع العدسة الخلفي أو الرضحي أو تورمها مما يولد انسداد الزاوية الطرفية للغرفة الأمامية .

low pressure g.

زَرَقٌ الضَّغَطِ الوَاطِيءِ

ظهور علامات الاصابات الزرقية كتكهف القرص البصري وعيوب الساحة البصرية بالرغم من الضغط الواطيء داخل العين .

malignant g. زَرَقٌ بَحِيثٌ

زرق يترافق مع ضخامة في الغرفة الأمامية وارتفاع ضغط العين عقب عمليات الزرق الجراحية يتقدم بسرعة رغم خزع الفرحية ولا يستجيب للعلاجات العادية للزرق .

narrow angle g.

(= angle closure g.)

زَرَقٌ تَضْيِيقِ الزَّاوِيَةِ

نوع من الزرق الأولي في عين ضحلة الغرفة الأمامية ولها زاوية ضيقة تغلقها الفرحية وتقلل الترشيح خلالها أو توقفه بالمرّة .

neovascular g.

زَرَقٌ التَّوَعِيَّةِ المُحَدَّثَةِ

نوع من الزرق الثانوي الذي ينتج عن توليد أوعية جديدة في زاوية الغرفة الأمامية .

noncongestive g. زَرَقٌ لَا احْتِقَائِيٌّ

انظر (= open angle g.)

obstructive g. زَرَقٌ السِّدَادِيٌّ

انظر (= narrow angle g.)

زَرَقٌ مَفْتُوحِ الزَّاوِيَةِ

open angle g. (= simple g.)

نوع من الزرق الأولي في عين تبقى زاوية غرفتها الأمامية مفتوحة ولكن يقل الترشيح خلالها بسبب قلة ترشيح أنسجة الزاوية الترييقية .

phacoanaphylactic g.

زَرَقٌ عَدَسِيٌّ تَأَقِيٌّ

زرق يحدث بعد عملية استئصال ساد خارج المفضلة في إحدى عيني شخص أجريت له سابقاً عملية الساد على عينه الأخرى وتكونت في دمه أجسام ضدية لبروتينات العدسة .

phacolytic g.

(= phakolytic g.)

زَرَقٌ عَدَسِيٌّ اِنْحِلَالِيٌّ

phacotoxic g. زَرَقٌ عَدَسِيٌّ تَسْمِيْمِيٌّ

phakogenic g. زَرَقٌ عَدَسِيٌّ المُنْتَشِئاً

زرق يتسبب عن انسداد الحدقة بعدسة متورمة مع انسداد الزاوية .

phakolytic g. زَرَقٌ اِنْحِلَالِ العَدَسَةِ

زرق ثانوي لانحلال العدسة وتسرب بروتينها الى الخلط المائي من ساد ناضج أو مفرط النضوج فتتضخم العائيات الكبرية بروتين العدسة المتسرب وتتفتخ فتغلق احياز الترابيق وتسبب الزرق .

pigmentary g. زَرَقٌ صِبَاغِيٌّ

نوع من الزرق مفتوح الزاوية المترافق مع

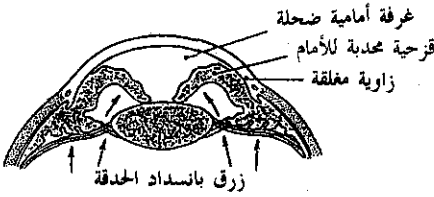
كميات شاذة من الصبغات المنتشرة في غرفة العين الأمامية .

primary g. زَرَقٌ أُولَيِّ

زيادة في ضغط داخل العين يحدث في عين لم تصب سابقاً بأي مرض وتولد هذه الزيادة الزرق فيها .

pupil block g. زَرَقٌ بِالسِّدَادِ الحَدَقَةِ .

زرق يتولد عن انحناء القرنية للأمام وغلط جريان الخلط المائي من الغرفة الخلفية للأمامية بعدسة داخل العين .



pupillary dilation g.

زَرَقٌ تَوْسَعُ الحَدَقَةِ

زرق ينتج عن توسع الحدقة لأي سبب كان فتغلط زاوية ترشيح الخلط المائي .

secondary g. زَرَقٌ ثَانَوِيٌّ

زيادة ضغط داخل العين نتيجة مرض أو إصابة فيها كخلع عدستها أو ورم العينية أو نزف في الغرفة الأمامية .

simple g. زَرَقٌ بَسِيطٌ

انظر (g. open angle)

subacute g. زَرَقٌ دُونَ الحَادِ

thrombotic g. زَرَقٌ لُخْطَارِيٌّ

انظر (g. neovascular)

traumatic g. زَرَقٌ رَضْحِيٌّ

زيادة ضغط داخل العين بسبب إصابة غير ثاقبة لها وتسبب احتقاناً وعائياً فيها .

vein occlusion g.

زَرَقٌ بِالسِّدَادِ الوَرِيدِ

زرق ينتج عن انسداد أوردة العين .

vitreous block g.

زَرَقٌ إِخْصَارُ الزُّجَاجِيِّ

زرق يحدث بعد العمليات الجراحية في

العين التي تؤدي إلى انزياح الزجاجاني الذي يغلط الحدقة ويمنع مرور الخلط المائي للغرفة الأمامية فيدفع القرنية إلى الأمام وتلتصق حوافها الأمامية ويغلط زاوية الغرفة الأمامية .

wide angle g. زَرَقٌ مُفْتَوِّحُ الزَّاوِيَةِ

(= open angle g.) انظر

glaucomatocyclitic crisis

نُوبَةٌ زَرَقِيَّةٌ هَدْيِيَّةٌ

حالة معاودة تصيب إحدى العينين في الأشخاص بين الـ ٣٠ والـ ٥٠ من أعمارهم تتصف بالتهاب القسم الأمامي من العين ورفع ضغطها .

glaucomatous زَرَقِيٌّ

نسبة إلى الزرق أو نوعه .

g. cupping تَقَعْرُ زَرَقِيٌّ

انظر (cupping)

glaucosis العَمَى الزَّرَقِيٌّ

عمى ينتج عن الزرق .

glaukomfleken عَتَامَةٌ زَرَقِيَّةٌ

عتات عدسية بسيطة في منطقة ما تحت المحفظة الأمامية للعدسة تظهر بعد هجمة الزرق الاحتقاني الحاد .

glioma, chiasmal دَبَقُومُ التَّصَالِبَةِ

دبقوم التصالب البصري الذي يؤدي إلى عمى نصفي أنفي في العينين .

glioma, optic

دَبَقُومٌ بَصْرِيٌّ ، وَرَمٌ دَبَقِيٌّ بَصْرِيٌّ

ورم دبقى بطيء النمو في العصب البصري أو في التصالب البصري يؤدي إلى فقدان البصر مع حوّل ثانوي يتلوه جحوظ العين وفقدان حركتها .

glioma, retinal

دَبَقُومُ الشَّبَكِيَّةِ ، وَرَمٌ دَبَقِيٌّ شَبَكِيٌّ

انظر (= retinoblastoma)

gliosis, retinal دَبَاقُ الشَّبَكِيَّةِ

كثرة تولد الأنسجة الدبقية في شبكية العين التي تؤدي إلى فقدان البصر وقد ينتج ذلك

عن اصابات العين الرضحية وفي التهاب الشبكية السكري .

goblet cells, conjunctival

الخلايا الكأسية المنتحمة
خلاياظهارية قححية الشكل تفرز المادة المخاطية في فلم الدمع .

goggles, night vision

نظارات الإِصْطَار اللَّيْلِيّ

عدسات خاصة تضخم الضوء حوالي ١٥٠٠٠ مرة مما تساعد المصابين بالتهاب الشبكية الذين لا يتمكنون من الرؤية في الظلام .

goniolens عدسة الزاوية
عدسة خاصة لفحص زاوية العين .

goniophotocoagulation

تخثير ضوئي زاوي

تخثير الأوعية الدموية الشاذة في زاوية العين والتي تغطي منطقة الترشيح في زرق التوعية الجديدة ويتم ذلك باستعمال أشعة الليزر .

goniophotography

تصوير الغرفة الأمامية

تصوير الغرفة الأمامية للعين .

gonioprism مؤشور الزاوية

نوع خاص من العدسات اللاصقة ذات مؤشر يسمح بفحص حواف الغرفة الأمامية وأطراف الشبكية .

goniopuncture بزل الزاوية

عملية جراحية ترشيحية للزرق تتم بإدخال نصل المضغ خلال القرنية عند حوفها مباشرة وعبر الغرفة الأمامية وخلال الجدار القرني الصلبوي المقابل للحيز تحت المنتحمي .

gonioscope منظار الزاوية

منظار بصري لفحص زاوية الغرفة الأمامية وحركات العين ودورانها .

gonioscopy تنظير الزاوية

تنظير زاوية الغرفة الأمامية للعين .

goniosynechia التصاق الفُرْحِيَّة الزاويّ
التصاق الفرحية بالقرنية عند زاوية الغرفة الأمامية للعين .

goniotome مبضع الزاوية
أداة تستعمل لأجراء عملية بضع الزاوية .

goniotomy بضع الزاوية
عملية جراحية للزرق الخلفي ذي الزاوية المفتوحة و العمق الطبيعي للغرفة الأمامية تتم بفتح قناة شليم بالنظر المباشر خلال عدسة لاصقة .

gonorrhoeal conjunctivitis

إلتهاب المُلتَحِمة السيلانيّ

انظر (conjunctivitis)

graft طعم

نسيج أو عضو ينقل لغرسه في نفس الشخص أو إلى شخص آخر .

corneal g. طعم القرنية

قرنية تغرس في العين بدلاً من قرنيها المصابة .

full thickness g.

طعم كامل السمك

طعم القرنية كاملة السمك .

heterogenous g. طعم غيري

طعم من فرد من نوع آخر .

homogenous g. طعم إسوي

طعم من فرد من نفس النوع .

lamellar g. طعم صفاحي

طعم جزء من سمك القرنية .

granular conjunctivitis

التهاب المُلتَحِمة الحبيبيّ

انظر (conjunctivitis)

granular corneal dystrophy

حَثَلُ القَرْنِيَّة الحبيبيّ

انظر (= dystrophy)

granuloma حبيوم ، ورم حبيبي

كتلة عقدية شبيهة بالورم أو بعقدة نسيج حبيبي فيها أرومات ليفية تنامي بنشاط مع براعم شعيرية يسببها التهاب مزمن لمرض

محمي كاللدرن أو الأفرنجي أو وجود جسم غريب في العين .

conjunctival g. حُبيُّومُ المُلتَحِمة
حبييوم يتولد من أنسجة الملتحمة .

lacrimal gland g. حُبيُّومُ الغُدَّةِ الدَّمْعِيَّةِ
حبييوم في الغدة الدمعية .

larval g. حُبيُّومُ يَرَقِي
حبييوم تولده بعض اليرقات .

massive scleral g. حُبيُّومُ الصَّلْبَةِ الكُتْلِيَّةِ
التهاب الصلبة مع تكون كتل حبييومية فيها .

optic nerve g. حُبيُّومُ العَصَبِ البَصْرِيِّ
حُبيُّومُ الحِجَاجِ

orbital g. حُبيُّومُ الحِجَاجِ
granulomatous conjunctivitis

التهابُ المُلتَحِمةِ الحُبيُّومِيّ
انظر (conjunctivitis)

granulomatous uveitis
التهابُ العِنَبِيَّةِ الحُبيُّومِيّ

التهاب القرنية أو الجسم الهدبي أو المشيمية .
grattage كَشَطُ الحُيَّاتِ

ازالة حبيبات الخثر بكشطها بفرشاة خشنة .
Grave's disease دَاءُ غَرِيفِسْ

انظر (disease)

gray line incision

شَقُّ الحِطِّ السِّنْجَابِيِّ
شق في الحط السنجابي لحافة الجفن لفصل الملتحمة الجفنية عن الجلد والعضلة الدويرية .

green blindness عَمَى الأَخْضَرِ
انظر (blindness)

green receptor مُسْتَقْبَلَاتُ الأَخْضَرِ
انظر (receptor)

Gunn's pupil حَدَقَةٌ عَن
انظر (pupil)

Gunn's jaw winking phenomenon

ظَاهِرَةٌ عَن لِرْفِ الْفَكِ
انظر (phenomenon)

Gunn's pupillary reflex

مُنْعَكْسٌ عَن الحَدَقِيّ
انظر (reflex)

guttata, corneal قَرْنِيَّةٌ مُنْقَطَةٌ
تنكس قرني منقط بسبب تنكس الخلايا البطانية للقرنية .

gyrate atrophy ضُمُورٌ لَيْلِفِيّ
انظر (atrophy)

H

habituation تَعَوُّد ، تَطَّع

(١) التكيف التدريجي للمنبه أو للمحيط
(٢) زوال المنعكس الشرطي عند تكراره
لوحده من دون المنبه اللاشرطي .

halation يَهْرُ البَصَر

تضبيب الرؤية المسبب عن النور الشديد الوارد
من منطقة الجسم المرئي .

halothane هَالُوْثَيْن

مادة كيميائية تستعمل كمسكن استنشاقى .

hallucination, scintillating

scotoma هَلَسُّ العَتْمَةِ الوَمَضَائِيَّة

عتمة ومضائبة يحس بها الشخص من دون
وجود أي سبب عضوي ظاهر .

hallucination, visual هَلَسُّ بَصَرِيّ

رؤية أشياء غير موجودة ومن دون تبيينه
بصري .

halo هَالَةٌ

(١) دوائر مضيئة لماعة أو ملونة ترى حول
الضوء في الزرق

(٢) حلقة تظهر حول البقعة الصفراء عند
النظر إليها بمنظار العين

(٣) بصمات تنوعات الجسم الهلدي على الجسم
الزجاجي التي تولد فيه بعض التعرجات .

hamartoma وَرَمٌ غَايِي

عقدة شبيهة بورم حميد مكونة من زيادة في نمو
بعض الخلايا البالغة والأنسجة التي توجد في
منطقة ما بصورة طبيعية وقد تغلب بعض
عناصر هذا النمو على غيرها .

conjunctival h. وَرَمٌ المُلتَحَمَةِ العَايِي

retinal h. وَرَمٌ الشَّبَكِيَّةِ العَايِي

haplopia

إِبْصَارٌ قَرْدَانِيّ ، قَرْدَانِيَّةُ المَرِيَّاتِ

إبصار تشاهد فيه كافة المرئيات مفردة .

haploscope مِنتَظَرُ المَحَاوِر

منظار مجسم بمراة لفحص اتجاه محاور العين .

haptic of intraocular lens

مَاسِكَةٌ عَدَسَةٌ دَاخِلُ العَيْنِ

جزء يحيط بعدسة داخل العين يستعمل
لتثبيتها .

hard contact lens عَدَسَةٌ لِأَصْفَقَةِ صُلْبَةٌ

انظر (lens)

hard drusen بَرَارِيْقٌ صُلْبَةٌ

آفات بيضاء صفراوية تشاهد بالمنظار كقطاط
صغيرة كما تظهر كتوافذ عيبية بالتصوير الوعائي
التألقى .

hard exudates نَضْحَاتٌ صُلْبَةٌ

انظر (exudate)

hay fever حُمَى الكَلَأ

انظر (fever)

headache صَدَاع

cluster h.

(= migrainous neuralgia)

الصَّدَاعُ العُنُقُوْدِيّ

ألم عصبي شقيقي في جهة واحدة من
الرأس أو ألم وجهي يدوم لدقائق أو

ساعات ويراقد مع التدمع واحتقان الأنف وبيغ الوجه ويأتي بنوبات تدم لأسابيع أو عدة أشهر .

myopic h. صداع الحسر

صداع يصاحب قصر البصر غير المصحح وخصوصاً عند النظر الطويل وتركيز البصر المستمر .

refractive error h.

صداع الأخطاء الانكسارية

صداع يرافق اخطاء العين الانكسارية .

head tilt test فحص ميلان الرأس

انظر (test)

healing الشام

عملية بناء الأنسجة المصابة وشفائها .

helcoma قرحة القرنية

قرحة القرنية لأي سبب مرضي .

hemangioma

وعاؤوم دموي ، ورم وعائي دموي

ورم حميد يتكون من أوعية دموية ويشاهد

أحياناً في المشيمية .

capillary h. وعاءوم دموي شعيري

ورم خلقي مكون من شعيرات دموية

وعادة ما يكون أحمر اللون وأملساً

ووحيداً . وغالباً ما يبدأ في العام الأول ثم

يتلاشى تدريجياً مع تقدم العمر .

cavernous h. وعاءوم دموي كهفي

ورم مكون من أوعية دموية تكون جيوباً

مبطنة ببطانة خلوية .

choroidal h.

وعاءوم المشيمية الدموي

ورم وعائي حميد في المشيمية .

orbit h. وعاءوم الحجاج الدموي

ورم وعائي في الحجاج يمكن أن يكون

حميداً أو خبيثاً .

retinal racemose h.

وعاءوم شبكوي عُقودي

أفة وعائية خلوية تتوسع فيها أوعية

الشبكية توسعاً شديداً بسبب الاتصال

المباشر بين شرايين الشبكية وأوردتها من دون وجود شعيرات دموية بينها .

hematoma

ورم دموي ، دموم ، دمة

تجمع دموي موضعي عادة ما يكون متخثراً في حيز في عضو أو في الأنسجة بسبب تمزق جدران أوعيتها الدموية .

hematopsia رؤية دموية

رؤية أجسام طافية في العين بشكل الدم .

hemeralope أعمى نهاري

مصاب بالعمى النهاري .

hemeralopia (= day blindness)

عمى نهاري

عيب بصري يتصف بعدم تمكن المصاب من

الرؤية في الضوء الساطع .

hemiablepsia (= hemianopia)

عمى شقي ، عمى نصفي

hemiachromatopsia

عمى لوني شقي

عمى لوني في نصف العين أو في نصفين

متماثلين في العينين .

hemiamaurosis

عمى شقي ، عمش شقي

انظر (= hemianopia)

عمش في نصف العين .

hemianopia

عمى شقي ، عمى نصفي

عيب إبصاري أو عمى تام لنصف الساحة

البصرية .

absolute h. عمى شقي مطلق

عمى نصفي تام للضوء واللون والشكل .

altitudenal h. عمى شقي أفقي

عمى في أحد نصفي الساحة البصرية

العلوي أو السفلي .

bilateral h. (= true h.)

عمى شقي بالجانبين

binasal h. عَمَى الْبَصْفَيْنِ الْأَنْفِيِّينِ
عمى نصفي مباين يصيب نصفي
الساحتين البصريتين الأنفيتين للعينين .

binocular h. عَمَى شِقَائِي بِالْعَيْنَيْنِ
(= true h.) انظر

bitemporal h.
عَمَى الْبَصْفَيْنِ الصُّدْغِيِّينِ

عمى نصفي مباين كامل أو عيب بصري
يصيب نصفي الساحتين البصريتين
الصدغيتين للعينين .

bitemporal fugax h.
عَمَى التَّصْفَيْنِ الصُّدْغِيِّينِ الْعَابِرِ

عمى نصفي عابر في النصفين الصدغيين
لساحتي العين البصريتين .

color h. عَمَى شِقَائِي لَوْنِيَّ
عمى لوني في أحد نصفي كرة العين .

complete h. عَمَى شِقَائِي تَامٍ
عمى نصفي يصيب نصفاً كاملاً من
الساحة البصرية لكل عين من العينين .

congruous h. عَمَى شِقَائِي مُتَطَابِقِ
عمى شقي متماثل ومتطابق في العينين .

crossed h. عَمَى شِقَائِي مُتَصَالِبِ
(= heteronymous h.)

equilateral h. عَمَى شِقَائِي مُتَمَاثِلِ
(= homonymous h.)

heteronymous h.
عَمَى شِقَائِي مُتَبَايِنِ

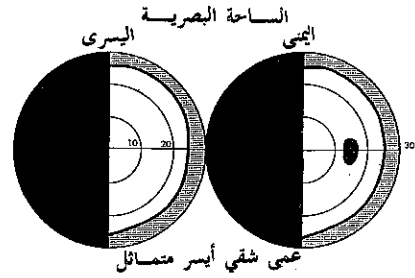
عمى نصفي يصيب نصفين مختلفين من
الساحتين البصريتين للعينين .

homonymous h.
عَمَى شِقَائِي مُتَمَاثِلِ

عمى نصفي في نصفي الساحتين
البصريتين اليمنيتين أو اليساريتين للعينين .

horizontal h.
(= altitudinal h.)

عَمَى شِقَائِي أَفْقِيَّ



incomplete h. عَمَى شِقَائِي جُزْئِيَّ
عمى نصفي يصيب أقل من نصف
الساحة البصرية .

incongruous h.
عَمَى شِقَائِي لَا مُتَطَابِقِ

عمى نصفي في العينين لا يتشابهان في
موقعهما أو شدتهما أو مساحتهما .

lateral h. (= vertical h.)
عَمَى شِقَائِي وَحْشِيَّ

lower h. عَمَى شِقَائِي سُفْلِي
عمى في النصف السفلي للساحة البصرية .

nasal h. عَمَى شِقَائِي أَنْفِيَّ
نقص الرؤية أو العمى التام في النصفين
القائمين الأنسيين القريبين من الأنف من
الساحتين البصريتين للعينين .

quadrant h. عَمَى شِقَائِي رُبْعِيَّ
عمى نصفي في ربع الساحة البصرية لكل
عين .

quadrantic h. عَمَى شِقَائِي رُبْعِيَّ
(= quadrant h.)

relative h. عَمَى شِقَائِي نَسْبِيَّ
عمى أو نقص الرؤية للشكل أو للون مع
الاحتفاظ بقابلية الرؤية الضوئية .

temporal h. عَمَى شِقَائِي صُدْغِيَّ
نقص الرؤية أو العمى في النصفين القائمين
الوحشيين القريبين من الصدغين من
ساحتي البصر العينيتين .

true h. عَمَى شِقَائِي حَقِيقِيَّ
نقص الرؤية أو العمى في نصف قائم لكل

من العينين يتسبب عادة عن آفة مشتركة
تصيب السبيل البصري عند التصالب
البصري أو بعده .

unilateral h. عمى شَقِيَّ بأحد الجانبين.
عمى نصفي في الساحة البصرية لعين
واحدة فقط .

uniocular h. (= unilateral h.)

عمى شَقِيَّ بأحدى العينين

upper h. عمى شَقِيَّ علوي
عمى بصري في النصف العلوي للساحة
البصرية .

vertical h. عمى شَقِيَّ عمودي

عمى نصفي قائم في الساحة البصرية .

hemianopic أعمى شَقِيَّ

hemianopic pupillary reflex

مُنْعَكْسُ الحَدَقَةِ في العمى البصفي
انظر (reflex)

hemianopsia (= hemianopia)

عمى شَقِيَّ

hemichromatopsia

عمى الألوان الشَقِيَّ

عمى ألوان في نصف إحدى العينين .

hemiplegia شَلَلٌ نصفي ، فالج

شلل نصف الجسم الذي يمكن أن يصحبه
عمى نصفي .

hemiretina, nasal

نصفُ الشبَكِيَّة الأثْفِيَّ

نصفا شبكيتي العينين الأنسيين القريبتين من
الأنف .

hemiretina, temporal

نصفُ الشبَكِيَّة الصدغيَّ

نصفا شبكيتي العينين الوحشيتين القريبتين من
الصدغين .

hemiscotosis عمى شَقِيَّ

انظر (= hemianopia)

hemophthalmia نَزْفُ العَيْنِ

(= hemophthalmos,
hemophthalmus)

نزف في داخل العين .

hemophthalmitis الْتِهَابُ العَيْنِ الدَّمَوِيَّ

التهاب العين بسبب وجود نزف فيها .

hemorrhage نَزْفُ

تسرب الدم من الأوعية الدموية .

expulsive h. نَزْفُ طَارِد

نزف عيني ينفذ خلال المشيمية والشبكية
ويدفع محتويات المقلة أمامه ويحدث ذلك
أحيانا بعد بعض العمليات الجراحية .

subconjunctival h.

نَزْفُ تحْتِ المُنْتَحِمَةِ

تجمع الدم تحت الملتحمة .

subhyaloid نَزْفُ تحْتِ الرُّجَاجَانِيَّ

نزف بين الشبكية والجسم الزجاجي

vitreous h. نَزْفُ الرُّجَاجِيَّ

نزف في داخل التجويف الزجاجي .

Henle's fibers layer طبَقَةُ ألياف هِنلي

طبقة ألياف تحتانية للصفحة الضفيرية
الخارجية حول النقرة المركزية مكون من
الياف العصي والخاريط الأفقية والمائلة لألياف
موللر .

hepatolenticular degeneration

تَنَكُّسٌ كَبِدِيَّ عَدَسِيَّ

انظر (degeneration)

herpes cornea حَلَاةُ القَرْنِيَّة المِنْطَقِيَّ

التهاب حلأوي يصيب القرنية .

herpes, ocular حَلَاةُ العَيْنِ المِنْطَقِيَّ

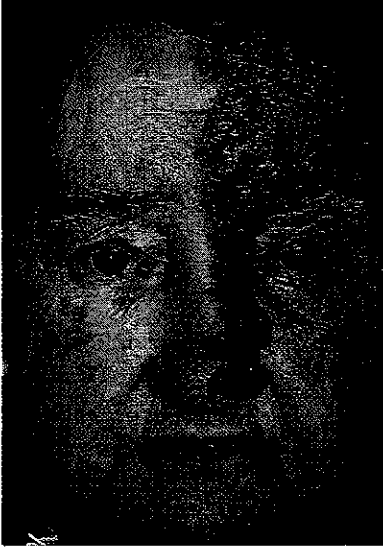
التهاب حلأوي يصيب العين وملحقاتها .

herpes simplex الحَلَاةُ البَسِيطُ

مرض فيروسي حاد يتصف بظهور مجموعة من
الحويصلات بقطر حوالي ٣ - ٦ مم على الجلد
وغالبا على حافة الشفتين أو الأنف أو العين أو
الأعضاء التناسلية .

herpes zoster الحَلَا المِنْطَقِيّ

حَلَاً يتسبب عن إصابة العقد العصبية في الدماغ والجذور الشوكية الخلفية بفيروس الحماق .



herpes zoster ophthalmicus

حَلَا العَيْن المِنْطَقِيّ

حَلَاً منطقي يصيب العصب البصري أو ثلاثي التوائم يتصف بطفح جلدي حويصلي على طريق العصب ثم ألم راح وقد ينتشر الى الأذقان والحاجب ويصاحب ذلك التهاب قرحي هدي مع التهاب القرنية .

herpetic conjunctivitis

التهابُ المُلتَحِمَةُ الحَلَايِيّ
انظر (conjunctivitis)

herpetic keratitis

التهابُ القَرْنِيَّة الحَلَايِيّ
انظر (keratitis)

herpetic keratoconjunctivitis

التهابُ القَرْنِيَّة والمُلتَحِمَةُ الحَلَايِيّ
انظر (keratoconjunctivitis)

herpetic ophthalmia

رَمَدُ العَيْن الحَلَايِيّ

التهاب العين بالحلا البسيط .

herpetic ulcer

قَرْحَةٌ حَلَايِيَّة

قرحة القرنية الحلاية .

hesperanopia عشاوة ، عَمَى لَيْلِيّ

انظر (= nyctalopia)

Hess screen test اِخْتِبَارُ شَاشَةِ هِس

اختبار لقياس وجود الحول ودرجته .

heterochromia iridis

تَبَايُنُ الوَانِ القُرْحِيَّتِيْنِ

تباين ألوان قرحيتي العينين أو تباين لون مناطق القرحية الواحدة .

heterochromic uveitis

(= heterochromic iridocyclitis)

التهابُ العَيْنِيَّة المُتَبَايِنِ الوَانِ

انظر (iridocyclitis)

heterograft طُعْمٌ غَيْرِيّ

طعم ينقل من جنس إلى جنس آخر مثلاً ينقل من القرد للإنسان .

heterometropia تَبَايِنُ الاِنْكِسَارِيَّة

انظر (= antimetropia)

heteronymous مُتَصَالِبَةٌ

(= crossed fields)

ساحات بصرية متصالبة .

heteronymous diplopia

شَفَعٌ مُتَصَالِبٌ

انظر (diplopia)

heterophoralgia أَلْمُ الاِخْوَالِ

أحد الأعراض التي تسبب عن الاحوال .

heterophoria إِخْوَالٌ

عدم بقاء المحورين البصريين للعينين متوازيين

بعد زوال المنهات المدجة لهما فهناك استعداد

كامن بعدم توحيد المحورين في أي اتجاه ولا

يظهر ذلك إلا عند ازالة الأندماج ، مثلاً عند

تغطية إحدى العينين .

heterophthalmia تَبَايُنُ العَيْنِيْنِ

(= allophtalmia)

تباين لوني العينين أو اتجاه محورهما .

heterophthalmos مُتَبَايُنُ العَيْنِيْنِ

ذو عينيْن متباينتين في اللون أو في اتجاه

محورهما .

heteropsia تَبَايُنُ بَصَرِ الْعَيْنَيْنِ

اختلاف شدة بصر العينين .

heterotropia حَوَلٌ

عدم استطاعة المحورين البصريين للعينين على البقاء متوازيين عند امكانية اندماجهما فهناك عدم توازٍ دائم فيهما .

comitant h., concomitant h.

حَوَلٌ مُرَافِقٌ

حول تبقى فيه الزاوية المحصورة بين محوري العينين ثابتة .

nonconcomitant h.

حَوَلٌ لَا مُرَافِقٌ

حول تتغير فيه الزاوية المحصورة بين محوري العينين عند حركتهما .

paralytic h. حَوَلٌ شَلَلِيٌّ

حول يتولد عن شلل عضلات العين .

high myopia حَسْرٌ شَدِيدٌ

قصر بصر شديد أكثر من ٦ كسيرات (دايوبتر) .

hippus كَنَعُ الحَدَقَةِ

تغير فتحة العين النظامي من دون سبب مباشر كاختلاف شدة الضوء أو تكيف العين وتثبيتها .

hole, macular قُبْبُ البُقْعَةِ

تخریب الغشاء المحدد الباطني لكيسة البقعة مما يولد ثقباً وفقدان البصر الكلي أو الجزئي .

hole, retinal قُبْبُ الشَّبَكِيَّةِ

ترقق صغير مستدير في الشبكية قد يكون كاملاً أو جزئياً ويولد اتصالاً بين الجسم الزجاجي وطبقة الشبكية الصبغية وقد يؤدي الى انفصال الشبكية .

Hollenhorst plaques

لَوِيحَاتُ هُولِنهورست

نقاط صغيرة صفراء ماعة تقع عند موقع انقسام الشرايين الشبكية تتكون عادة من صمات عصيدية في الشريان السباتي .

homatropine هُومٌ أَتْرُوبِينٌ

دواء قلواني محصر للفعل الكولينى ولذلك

يحصّر عمل الأعصاب اللاودية الكولينية ويستعمل كمضاد للتشنج وموسع لحدقة العين .

homonymous diplopia شَفَعٌ مُمَائِلٌ
(diplopia) انظر

homonymous hemianopia

عَمَى يُصَفِّي مُمَائِلٌ

انظر (hemianopia)

honeycomb dystroply حَكَلٌ مَحْرَبِيٌّ
(= Doynes honeycomb dystroply) انظر

hordeolum (= sty) شَعِيرَةٌ ، جُدُّ جُدِّ

التهاب قيحي خمجي موضعي تسببه الجراثيم العنقودية في واحدة أو أكثر من الغدد الزهمية للجلفن (غدد مايوميان وزايسيان) .

horizontal retinal cells

خَلَايَا شَبَكِيَّةٌ أُفْقِيَّةٌ

انظر (cells)

Horner's syndrome مُتَلَازِمَةٌ هُورنر
(syndrome) انظر

horopter مَسْرُوحُ البَصَرِ

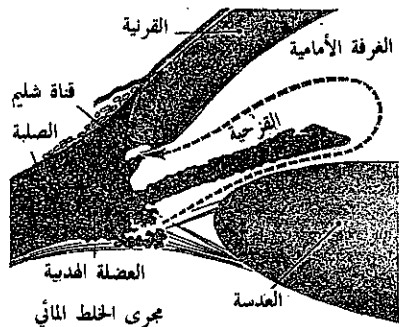
مجموع نقاط المستوى الفضائي التي تقع صورها على مناطق متناسبة من الشبكية .

Muller h. مَسْرُوحٌ مُولر البَصْرِي

دائرة توصل نقطة التثبيت البصري مع التقطتين العقديتين للعينين .

humor خِلَاطٌ

سائل أو شبه سائل في احدى مناطق الجسم وخصوصاً السوائل الموجودة في العين .



aqueous h. الخِطُّ المائي
السائل الذي يتكون في العين ويملأ
الغرفتين الأمامية والخلفية ويدور ثم يترشح
خارجاً من العين عند الزاوية القرحية
القرنية الى الوريد الهدائي وهو العامل
الرئيسي في توليد ضغط داخل العين .

crystalline h. الخِطُّ البلوري
(١) العدسة البلورية
(٢) الجسم البلوري .

ocular h. خِطُّ عيني
خلط العين المائي أو الزجاجي .

vitreous h. الخِطُّ الزجاجي
(١) الجسم الزجاجي
(٢) الخِطُّ الزجاجي .

h. vitreous (= vitreous h)
الخِطُّ الزجاجي
المادة السائلة الشبيهة بالخلط المائي والتي
توجد خلال سدى الجسم الزجاجي .

hyaline زجاجي
جسم شفاف زجاجي المظهر .

hyalitis التهاب الجسم الزجاجي
التهاب زجاجي العين .

asteroid h. تنكس الزجاجي النجمي
مرض يتصف بظهور عتامات كروية
ونجمية في الجسم الزجاجي تظهر متلاذبة
عند اضاءتها وتصيب عادة عيناً واحدة
فقط .

punctate h. التهاب الزجاجي المنقط
التهاب الجسم الزجاجي الذي يتصف
بظهور عتامات صغيرة فيه .

suppurative h. التهاب الجسم الزجاجي القيحي
التهاب الخِطُّ الزجاجي المتقيح .

hyaloid زجاجاني ، الجسم الزجاجي
انظر (= vitreous body)

h. bodies in optic disc بؤاريق
انظر (= drusen)

h. membrane الغشاء الزجاجي
انظر (membrane)

h. retinopatly اعتلال الشبكية والزجاجي
انظر (retinopathy)

hyaloiditis التهاب الخِطُّ الزجاجي
انظر (= hyalitis)

hyaloidopathy إعتلال الجسم الزجاجي
أي مرض يصيب الجسم الزجاجي

hyalonyxis بضغ الجسم الزجاجي
بضع الجسم الزجاجي في عمليات العين .

hyalosis تنكس الجسم الزجاجي
تغيرات تنكسية في الجسم الزجاجي .

asteroid h. التنكس الزجاجي النجمي
تنكس الجسم الزجاجي غالباً ما يشاهد في
الشيوع يتصف بظهور عتامات نجمية
الشكل تتكون من ذرات الكالسيوم
التي تظهر متوهجة عند اضاءتها .

punctate h. (= asteroid h.)
التنكس الزجاجي المنقط

hyaluronidase هايلورونيداز
انزيم مساعد يستعمل في الزرق خلف المقلة
ليساعد على انتشار المخدر .

hydrargyrophthalmia التهاب العين الزئبقي
التهاب العين الناتج عن التسمم المزمن
بالزئبق .

hydroblepharon وذمة الأجنان
وذمة الأجنان التي ترافق التهاباتها وبعض
أمراضها .

hydrophthalmia مَوْهُ العَيْنِ

(= hydrophthalmus)

(= buphthalmos)

hydrophthalmus مَوْهُ العَيْنِ

(= hydrophthalmos)

نوع من الزرق الذي يتصف بال ضخامة الكبيرة للعين وتمدد أغلفتها الليفية .

anterior h. مَوْهُ العَيْنِ الأمامية

استسقاء الجزء الأمامي من العين .

posterior h. مَوْهُ العَيْنِ الخلفية

استسقاء الجزء الخلفي من العين .

h. totalis مَوْهُ العَيْنِ الكُلِّي

استسقاء كامل العين وضخامتها .

hydrops (= dropsy)

مَوْهُ ، استِسْقَاء

تجمع سائل مصلي بصورة شاذة في أنسجة الجسم أو في تجاويفه .

cornea h. مَوْهُ القَرْنِيَّة

تجمع سائل مصلي في طبقات القرنية .

iris h. مَوْهُ القَرْنِيَّة

تجمع سائل مصلي في طبقات القرنية .

meningeal h. مَوْهُ السَّحَائِيَا

حالة تصيب الأحداث وخصوصاً الإناث الديدنات تولد الصداع وشلل العصب القحفي السادس ووذمة القرص البصري وغيوباً في الساحة البصرية .

hygroma, optic nerve

كَيْسَةُ العَصَبِ البَصْرِيِّ

كيسة أو جراب يمتلأ بسائل ويتوضع في العصب البصري .

hyperemia تَبْيُّغ

احتقان جزء من الجسم بالدم .

hypermetropia مَدُّ البَصَرِ

انظر (= hyperopia)

hyperesophoria اِخْوَالَالُ عُلُوِّي دَاخِلِي

احوالال العين للأعلى وللداخل .

hyperuryopia تَوْسَعُ فَتْحَةِ العَيْنِ

توسع فتحة العين المفرط الشاذ .

hyperexophoria

اِخْوَالَالُ وَحْشِي فَوْقَانِي

احوالال العين للأعلى وللجهة الوحشية .

hypermetropic astigmatism

لا بِؤْرَةَ بِمَدِّ البَصَرِ

انظر (= astigmatism)

hyperopia

مَدُّ البَصَرِ

خطأ انكساري في العين تنكسر فيه الأشعاعات الضوئية التي تدخلها موازية للمحور البصري لتلتقي في بؤرة خلف الشبكية نتيجة لقصر قطر العين وبهذا لا ترى الأجسام القريبة منها بوضوح وقد يتسبب ذلك أحياناً عن قلة انكسارية أوساط العين الانكسارية أو العدسة

absolute h. مَدُّ البَصَرِ المُطْلَق

مد بصر لا يمكن اصلاحه بتكيف العين .

axial h. مَدُّ البَصَرِ المِحْوَرِيِّ

مد بصر بسبب قصر المحور الأمامي الخلفي للعين .

curvature h. مَدُّ البَصَرِ الإِنْحِنَائِي

مد بصر مسبب عن قلة تحدب وسط العين الانكساري .

facultative h. مَدُّ البَصَرِ الإِخْتِيَارِيِّ

مد البصر الذي يمكن اصلاحه بعمل العضلة الهدبية التي يمكنها أن تكيف العين للتغلب عليه .

index h. مَدُّ البَصَرِ المُنْسَبِي

مد البصر المسبب عن نقص معامل انكسار أوساط العين .

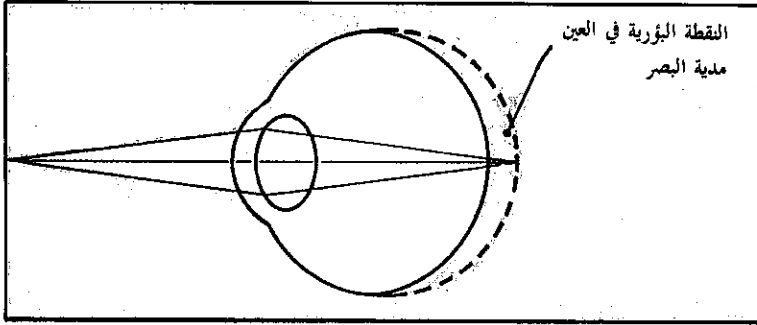
latent h. مَدُّ البَصَرِ الكَامِنِ

ذلك الجزء من مد البصر الذي تصلحه العضلة الهدبية فيزيولوجياً بتقلصها وتكيف العين ولا يمكن كشفه إلا بشلها باستعمال الأتروين .

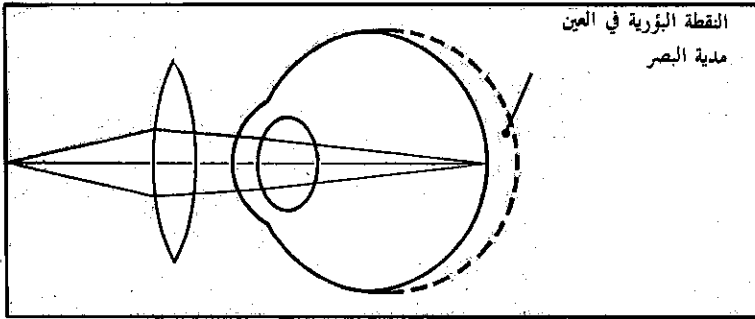
manifest h. مَدُّ البَصَرِ الظَاهِرِ

ذلك الجزء من مد البصر الذي لا يمكن أن تصلحه العضلة الهدبية فيزيولوجياً ومن الممكن فحصه بشل العضلة .

عين مدية البصر



تكون الشبكية في مد البصر أمام النقطة البؤرية للعين ولا تتركز عليها صورة الجسم المنظور بل تتركز خلفها



من الممكن تصحيح مد البصر باستعمال عدسة محدبة لتركيز الصورة على شبكية العين

total h. مَدُّ البَصَرِ الكُلِّيِّ

مجموع مدي البصر الظاهر والكامن .

hyperphoria إِحْوَالٌ فَوْقَانِيٌّ

حول كامن تنحرف فيه العين للأعلى بعد زوال المنبه البصري المدخ .

hyperplastic vitreous, persistant

رُجَاجِيٌّ بَاقِيٌّ مُفْرَطُ التَّنَسُّجِ

عدم انحسار الجهاز الزجاجي الجنيني بصورة تامة فيبقى ويمكن أن يشاهد في حدقة الطفل كجسم أبيض وقد يخطأه البعض على أنه ورم أرومة الشبكية .

hypersensitivity, corneal

تَحَسُّاسُ القَرْنِيَّةِ

فرط حساسية القرنية للمنبهات الخارجية .

hypersensitivity, denervation

تَحَسُّاسٌ إِزَالَةُ التَّعْصِيبِ

فرط حساسية العضو للمنبهات المعتدلة بعد قطع عصبها الذاتي بعد العقدي .

hypertelorism

تَوْسُّعُ الأَبْعَادِ

زيادة في بعد المسافة بين العينين أو الحجاجين .

- ocular h.** تَفَارُقُ الْعَيْنَيْنِ
زيادة شاذة في المسافة بين العينين عادة
ما تترافق مع سوء تعظم العظام القحفية
الوجهية أو الترقوية القحفية كما أنها تترافق
أحياناً مع التخلف العقلي .
- orbital h. (= ocular h.)** تَفَارُقُ الْحِجَاجَيْنِ
- hypertension, ocular** اِرْتِفَاعُ ضَغْطِ الْعَيْنِ
ارتفاع ضغط داخل العين دون تقعر مرضي في
القرص البصري أو عيب في الساحة البصرية .
- hypertensive retinopathy** اِعْتِلَالُ الشَّبَكِيَّةِ بَارْتِفَاعِ ضَغْطِ الدَّمِ
انظر (retinopathy)
- hypertensive uveitis** اِعْتِلَالُ الْعَيْنِيَّةِ بَارْتِفَاعِ ضَغْطِ الدَّمِ
انظر (uveitis)
- hypertonic solution** مَحْلُولٌ مُفْرِطُ التَّوْثُرِ
محلول يؤدي وضع الخلايا فيه إلى مرور الماء
منها عبر اغشيتها نصف النفاذة الى المحلول في
خارجها الذي يحوي تركيزاً من المواد المحلولة
فيه أكثر من المحاليل العيارية .
- hypertrophy** صَحَاخَمَةٌ
giant papillary h. صَحَاخَمَةٌ حَلْمِيَّةٌ عِمْلَاقَةٌ
خطاطات كبيرة مرتفعة من سطح
الملتحمة الجفنية تحدث أحياناً باستعمال
العدسات اللاصقة اللينة .
- hypertropia** حَوَلٌ عُلوِيٌّ
حول ينحرف فيه المحور البصري للأعلى .
- hyphema** عَمْرٌ دَمَوِيٌّ
نزف في غرفة العين الأمامية .
- total h.** عَمْرٌ دَمَوِيٌّ كَامِلٌ
امتلاء الغرفة الأمامية بدم غامق اللون .
- hypochromia iridis** نَقْصُ تَصْبُغِ الْقَرْحِيَّةِ
قلة الصبغة في القرحية .
- hypocyclosis** قُصُورُ التَكْيِيفِ
عدم كفاءة تكيف العين للنظر القريب .
- ciliary h.** قُصُورُ التَكْيِيفِ الْهَلْدِيِّ
عدم كفاءة التكيف بسبب قصور عمل
العضلة الهدبية .
- lenticular h.** قُصُورُ التَكْيِيفِ الْعَدْسِيِّ
عدم كفاءة التكيف بسبب تصلب عدسة
العين .
- hypophoria** اِحْوَالٌ سَفْلِيٌّ
حول سفلي كامن يتصف بانحراف محور العين
البصري للأسفل دائماً بعد زوال المنبه البصري
المدمج .
- hypoplasia** نَقْصُ التَّنَسُّجِ
hypopyon عَمْرٌ قِيحِيٌّ
تقيح غرفة العين الأمامية وتجمع القيح فيها .
- hypopyon ulcer** قَرْحَةُ الْعَمْرِ الْقِيحِيِّ
قرحة في قرنية العين المصابة بالعمر القيحي .
- hypotelorism** قِصْرُ الْمَسَافَةِ
قصر المسافة الشاذ بين العينين .
- ocular h. (= orbital h.)** تَضْيِيقُ الْبُعْدِ
قصر المسافة بين العينين أو الحجاجين
يشاهد غالباً في حالة ثلث الرأس .
- hypotony, ocular** اِنْخِفَاضُ تَوْثُرِ الْعَيْنِ
هبوط الضغط داخل العين .
- hypotropia** حَوَلٌ سَفْلِيٌّ
حول العين للأسفل .
- hysterical diplopia** شَفْعٌ هِسْتِيرِيٌّ
انظر (diplopia)
- hysterical nystagmus** رَأْيَةٌ هِسْتِيرِيَّةٌ
انظر (nystagmus)

ianthinopsia رُؤية بَنَفْسَجِيَّة

رؤية تظهر فيها كل المرئيات بلون بنفسجي .

iatrogenic تُطْبِيبِي

نتيجة للتدخل الطبي ويستعمل عادة لوصف أي ضرر أو نتيجة سيئة تحدثها المعالجة الطبية للمريض .

i. diplopia شَقَعٌ تُطْبِيبِي

انظر (diplopia)

idiocy, amaurotic juvenile

عَتَّةٌ كُفْمِي حَدَثِي

مرض خلقي يتسبب عن اضطراب خزن الشحوم يحدث غالباً بين اليهود ويتصف بتكسر عصبي مع ظهور نقاط حمراء في القطب الخلفي للعين .

idiopathic retinal vasculitis

إِثْتِهَابٌ أَوْعِيَّةُ الشَّبَكِيَّةِ الْغَامِضِ

التهاب أوعية الشبكية لأسباب غير معروفة .

illacrimation دُمَاعٌ

انظر (= epiphora)

illaqueation قَلْعُ الْأَهْدَابِ

قلع الأهداب النامية للداخل بملقط خاص .

illumination, oblique إِضَاءَةٌ مَائِلَةٌ

اسقاط الضوء على الجسم أو العين باتجاه مائل .

illumination, slit إِضَاءَةٌ شَقِيَّةٌ

إضاءة من خلال شق تساعد على تعيين مستويات مختلف مناطق العين خاصة قطعها الأمامية .

image صُورَةٌ

الصورة الضوئية أو الفكرية التي تشابه الأجسام المنظورة بصورة عامة تتكون في العين أو في الدماغ .

after i. صُورَةٌ تَلْوِيَّةٌ

الانطباع الذي يدركه الشخص للجسم المنظور بعد التوقف عن النظر إليه ويدوم لفترة قصيرة .

complementary after i.

صُورَةٌ تَلْوِيَّةٌ تَمِيمِيَّةٌ

صورة تلوية ذات لون تميمي للون الصورة المرئية .

direct i. (= virtual i)

صُورَةٌ مُبَاشِرَةٌ

eidetic i.

صُورَةٌ فِكْرِيَّةٌ ، صُورَةٌ بَصْرِيَّةٌ

صورة فكرية واضحة ودقيقة تتكون استجابة لمنه بصري خيالي أو ذكري .

erect i (= virtual i.) صُورَةٌ قَائِمَةٌ

i. formation تَشَكُّلُ الصُّورَةِ

تكون الصورة الضوئية للأجسام المرئية على شبكية العين .

heteronymous i. صُورَةٌ مُعَايِرَةٌ

أحدى الصورتين التي تتكون على شبكية إحدى العينين عند تركيز نظرها على نقطة أبعد من الجسم المرئي .

homonymous i. صُورَةٌ مُمَائِلَةٌ

أحدى الصورتين التي تتكون على شبكية

أحدى العينين عند تركيز نظرها على نقطة أقرب من الجسم المرئي .

incidental i الصُّورَةُ الوَارِدَةُ

الانطباع البصري الذي يبقى للصورة الشبكية بعد ازالة الجسم المنظور المولد لها .

inverted i (= real i) صُورَةُ مَقْلُوبَةٌ

i. jump فَتْرَةُ الصُّورَةِ

تغير موقع الصورة المكونة على الشبكية عند تحريك العين للنظر من أحد قسيمي عدسة النظارة المزدوجة البؤرة الى قسمها الثاني .

mental i. صُورَةُ فِكْرِيَّة

الصورة التي تدرك للجسم المنظور بالحواس العليا .

mirror i.

صُورَةُ مِرَاتِيَّة ، صُورَةُ مُتَعَكِسَة

صورة ضوئية ترى منعكسة من سطح القرنية أو عدسة العين عند انارتها بضوء شقي .

negative after i صُورَةُ تَلْوِيَّةٌ سَلْبِيَّة

إدراك صورة الجسم المرئي بعد توقف رؤيته بألوان معاكسة لألوانه .

optical i. صُورَةُ بَصْرِيَّة

الصورة التي تتكون في العين عند انكسار الأشعة الضوئية المارة بها .

positive after i.

صُورَةُ إِيْجَابِيَّةٌ تَلْوِيَّة

صورة تلوية تظهر منها الأقسام المضيفة للصورة الأصلية مضيفة أيضاً وتظهر أقسامها المظلمة مظلمة أيضاً .

Purkinjie i. صُورُ بَرَكْنَجِي

انظر (images)

real i. صُورَةُ حَقِيقِيَّة

الصورة التي تتكون للجسم المرئي على شبكية العين وهي صورة مصغرة مقبولة .

retinal i. صُورَةُ شَبَكِيَّة

الصورة التي تتكون للجسم المرئي على الشبكية .

specular i. (= mirror i.)

صُورَةُ مِرَاتِيَّة

true i. (= real i.) صُورَةُ حَقِيقِيَّة

virtual i. صُورَةُ وَهْمِيَّة

صورة تتكون من الأشعاعات الضوئية الواردة من جسم ما والتي اعترضت في طريقها قبل تركيزها على الشبكية .

visual i. صُورَةُ بَصْرِيَّة

الصورة العقلية التي تدرك عند رؤية جسم ما .

images, Purkinjie صُورُ بَرَكْنَجِي

صور تنعكس من سطح القرنية و من سطحي العدسة الأمامي والخلفي فالصورتان المنعكستان من السطحين الأماميين وهميتان وقائمتان أما المنعكسة من السطح الخلفي فهي حقيقية ومعكوسة .

images, Sanson's

(= Purkinjie images)

صُورُ سَانْسُون

immature cataract سَادُّ غَيْر نَاضِج

انظر (cataract)

immunogenic uveitis

إِلْتِهَابُ الْعَيْنِيَّةِ مَنَاعِيٍّ الْمُنَشَأ

انظر (uveitis)

impact resistant lens

عَدْسَةٌ مُقَاوِمَةٌ لِلصَّدَمَات

انظر (lens)

implant

١. غُرْسَةٌ ٢. يَغْرُس

مادة صناعية توضع في العين أو الحجاج

corneal i. غُرْسَةٌ قَرْنِيَّة

مواد صناعية تغرس في سدى القرنية لتغيير شدة انكسار العين .

encircling i. غُرْسَةٌ مُحَوِّطَةٌ

مادة اسفنجية أو سيليكونية تحيط العين بكاملها لتبجح كل محيطها .

intraocular lens i.

غُرْسَةٌ عَدَسَةٌ دَاخِلُ الْعَيْنِ
غرسة من بولي ميثاكيليت أو من الزجاج
تصنع بشكل عدسة وتغرس في العين .

orbital i.

غُرْسَةٌ حِجَاجِيَّةٌ
غرسة توضع في الحجاج بعد عملية
استئصال المقلة لتوفر الحركة لمحفظة صناعية
في الحجاج تطور بعد ستة أسابيع لتكون
عيناً صناعية .

primary lens i.

غُرْسَةٌ عَدَسَةٌ أُولَيَّةٌ
غرس عدسة بعد عملية استئصال الساد
مباشرة .

secondary lens i.

غُرْسَةٌ عَدَسَةٌ ثَانَوِيَّةٌ
غرس عدسة في العين بعد فترة من
استئصال الساد .

segmental i.

غُرْسَةٌ شُدْقِيَّةٌ
غرسة موضعية اسفنجية أو سيليكونية
توضع لبعج العين .

implantation

عَرَسٌ
إدخال أية مادة أو جسم الى داخل جسم
آخر .

inborn error

خَطَأٌ خَلْقِيٌّ
انظر (error)

incidence angle

زَاوِيَةُ السَّقُوطِ
انظر (angle)

incident light

ضَوْءٌ وَّارِدٌ
ضوء وارد للعين .

incident ray

شِعَاعٌ وَّارِدٌ
شعاع وارد للعين .

incipient cataract

سَادٌ بَدَائِيٌّ
انظر (cataract)

incision, gray line

شَقٌّ الحِطِّ السِّنْجَابِيّ
شق جراحي في حافة الجفن لفصل الملتحمتين
الجفنية والعينية عن بعضهما .

incision, posterior

شَقٌّ خَلْفِيٌّ
شق في الصلبة خلف حرف القرنية .

incision, relaxing

شَقٌّ مُرَخِّجٌ
شق يشمل قسماً من سمك القرنية لتقليل لا
بؤرية العين .

inclusion bodies, trachoma

أَجْسَامٌ اشْتِمَالِيَّةٌ حَثْرِيَّةٌ
انظر (trachoma)

inclusion conjunctivitis

الْتِهَابُ الْمُتَحِمَةُ الْإِشْتِمَالِيّ
انظر (conjunctivitis)

incomitance

لَا تَرَافُقٌ
انحراف العينين بشدتين مختلفتين يشاهد في
شلل عصب محرك العين أو سواء من
الأعصاب المحركة للعين .

incomitant

عَدِيمٌ التَّرَافُقِ ، غَيْرُ مُتَرَافِقٍ
صفة لحركة العينين مع الحول الشللي .

incongruous field defects

عُيُوبُ السَّاحَةِ اللَّامْتطَابِقَةِ
عيوب غير متطابقة في الساحتين البصريتين
للعينين .

incyclodeviation

إِنْحِرَافٌ تَدْوِيرِيٌّ إِسْمِيٌّ
دوران العين حول محورها الى الجهة الأنسية .

إِنْحِرَافٌ تَدْوِيرِيٌّ إِسْمِيٌّ
انظر (= minus cyclophoria)

incyclotropia

حَوَلٌ تَدْوِيرِيٌّ إِسْمِيٌّ
انظر (= minus cyclotropia)

incyclovergence

تَحَاوُجٌ تَدْوِيرِيٌّ إِسْمِيٌّ
دوران أعلى العينين الى الجهة الأنسية .

indentation tonometer

مِقْيَاسُ التَّوَثُّرِ الْإِلْبَعَاجِيّ
انظر (tonometer)

index hyperopia

مَدُّ الْبَصَرِ الْمُنْسَبِيّ
انظر (hyperopia)

index myopia

حَسْرُ الْبَصَرِ الْمُنْسَبِيّ
انظر (myopia)

index, refractive مَنَسَبُ الْإِنْكَسَارِ
شدة انكسارية الوسط بالمقارنة مع انكسارية
الهواء .

انظر (ophthalmoscope)

induced refractive errors

أخطاء إنكسارية مُحدثة

أخطاء انكسارية تتولد عن جراحات العين أو
رضوضها أو إصاباتهما .

inequality of pupils تَفَاوُثُ الْحَدَقَيْنِ
انظر (= anisocoria)

infantile glaucoma زَّرَقُ طِفْلِي
انظر (glaucoma)

infantile lacrimal stenosis

تَضَيُّقُ دَمْعِي طِفْلِي

تضييق المسال أو القناة الدمعية عند الأطفال
انظر (stenosis)

infarction إِحْشَاءٌ

تكون منطقة نخرية خثرية في النسيج بسبب
اقتارها لانقطاع الدوران عنها وغالباً ما يكون
بسبب خثرة أو فيروس .

infection حَمَجٌ (ج : أحماج)

غزو جرثومي لنسيج أو عضو وتكاثره فيه
ويجربه بسبب سمومه أو تغيير استقلابه أو تأشبه

المستضدية .

inferior orbital fissure

الشَّقُّ الْحَجَاجِي السُّفْلِي

انظر (fissure)

infiltrates, corneal إِرْتِشَاحَاتٌ قَرْنَوِيَّةٌ

كتل خلوية معزولة تتوضع في عمق ظهارة
القرنية أو في سداها العميق تحصل في التهاباتها
الجرثومية أو الفيروسية أو في استجاباتها بفرط
الحساسية .

infiltration

إِرْتِشَاحٌ (ج : ارتشاحات)

انتشار أو تجمع مواد غير اعتيادية في الأنسجة

والخلايا بكميات أكبر من الحد السوي .

infinity الْمَالَا نِهَائِيَّةٌ

المنطقة البعيدة وتعبر بالنسبة للعين ٢٠ قدماً
(٦ أمتار) أو أكثر .

inflammation

إِلْتِهَابٌ (ج : التهابات)

رد فعل موضعي دفاعي ضد الإصابات أو
تخرجات الأنسجة تستهدف إزالة أو تخفيف أو
إخراج العوامل المخربة أو الأنسجة التالفة
ويتصف عادة بالألم والأحمرار والحرارة
والنورم .

inflow, aqueous تَدْفُقُ مَائِي

سريان الخلط المائي المولد خلال أوعية القزحية
والجسم الهدبي .

infraduction إِخْوَالٌ سُّفْلِي

انحراف العين للأسفل عند تغطية العين الثابتة .

infraorbital canal

القَنَاطَةُ تَحْتَ الْحَجَاجِي

انظر (canal)

infraorbital nerve

العَصَبُ تَحْتَ الْحَجَاجِي

انظر (nerve)

infrared burns

حُرُوقٌ أَشْعَةً تَحْتَ الْحَمْرَاءِ

حروق بالأشعة تحت الحمراء .

infraversion (= downward gaze)

حَمَلَقَةٌ سُّفْلِيَّةٌ

النظر للأسفل .

infusion suction technique

تَقْنِيَةُ الرِّيِّ وَالْمَصِّ

وسيلة لشفط الساد في عملية استخراج الساد
خارج المحفظة .

ingrowth, epithelial

نُومُ الظَهَارَةِ لِلدَّاخِلِ

نمو الظهارة الى الغرفة الأمامية الذي يمكن أن
يحدث عند خطأ التام الجرح الذي يمكن أن
يشاهد بعد عملية استخراج الساد .

١. زُرُق ٢. زُرُقَة ٣. اِحْتِقَان injection

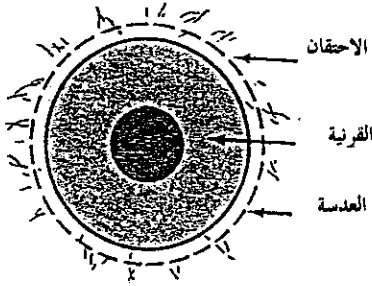
(١) عملية حقن سائل الى نسيج أو الى جزء من الجسم أو الى داخل وعاء أو عضو
(٢) المادة التي تحقن (٣) تجمع دموي مفرط في عضو أو نسيج .

احْتِقَانُ الْهَدْيِيّ ciliary i.

توسع أوعية ما حول الحوف في الملتحمة يحدث في الزرق الحاد وفي التهاب القرنية .

circumcorneal i.

احْتِقَانٌ حَوْلَ الْقَرْنِيَّةِ
احمرار حول حوف قرنية العين .



احتقان حول القرنية

احْتِقَانُ الْمُلْتَحِمَةِ conjunctival i.
احمرار الملتحمة .

زُرُقٌ حَوْلَ الْمُقْلَةِ peribulbar i.
زرق حول مقلة العين بدلاً من الزرق في المخروط العضلي خلف العين .

زُرُقٌ خَلْفَ الْمُقْلَةِ retrobulbar i.
زرق خلف المقلة باستعمال ابرة طويلة تستعمل لتخدير العين وشل حركتها قبل العمليات على مقلة العين وفي الأحماج المشيمية الشبكية .

subconjunctival i.

زُرُقٌ تَحْتَ الْمُلتَحِمَةِ
زرق الأدوية تحت الملتحمة أو تحت محفظة تينون لعلاج احماج داخل العين أو لتوسيع الحدقة المرتبطة بالالتصاقات وتستعمل

هذه الطريقة ليكون تركيز الدواء عالياً في العين .

subtenon i.

زُرُقٌ تَحْتَ مِحْفَظَةِ تِينُون
(= subconjunctival i.) انظر

إِصَابَةٌ (ج : إصابات) injury
أي أذى أو جرح لقسم من أقسام الجسم يؤدي الى بعض التخريب فيه وعادة ما يكون بأثر شدة خارجية .

إِصَابَةٌ كَلِيلَةٌ blunt i.
اصابة غير ثاقبة .

إِصَابَةٌ نَافِذَةٌ penetrating i.
اصابة خلال الأنسجة تخربها وتنفذ للداخل .

تَقْطِيرٌ instillation
ادخال السوائل الى الجسم أو قسم منه قطرة فقطرة .

أَدَاةٌ تُثَبِّتُ instrument, fixation
أداة لتثبيت العين في عملها .

instrument, optical centring

أَدَاةُ التَّرْكِيزِ البَصْرِيِّ
أداة لتعيين مركز المحور البصري وتثبيته .

فُضُورٌ insufficiency
عدم كفاية .

فُضُورُ التَّقَارُبِ convergence i.
انحراف تباعدي أكبر عند النظر للقرب مما هو عليه عند النظر للبعد .

فُضُورُ التَّبَاعُدِ divergency i.
انحراف تباعدي أكبر عند النظر للبعد مما هو عليه عند النظر للقرب .

إِتْرَفِيرُونٌ interferon

مجموعة من البروتينات الذوابة التي تثبط تكاثر الفيروسات وتولد هذه المواد الخلايا المخموجة بالفيروسات التي تحوي الدنا أو الرنا وقد استعملت في علاج الحلاأ البسيط وجذري البقر والسرطان .

intermittent exotropia

حَوَلٌ وَحَشِيٌّ مُتَقَطِعٌ
انظر (exotropia)

intermittent glaucoma

زُرْقٌ مُتَقَطِعٌ
انظر (glaucoma)

intermittent strabismus

حَوَلٌ مُتَقَطِعٌ
انظر (strabismus)

internal limiting membrane

العِشَاءُ المُحَدَّدُ الدَاخِلِيّ
انظر (membrane)

internal ophthalmoplegia

شَلْلُ العَيْنِ الدَاخِلِيّ
انظر (ophthalmoplegia)

internuclear ophthalmoplegia

شَلْلُ العَيْنِ بَيْنَ التَوَيّ
انظر (ophthalmoplegia)

interpupillary distance

المَسَافَةُ بَيْنَ الحَدَقَتَيْنِ
المسافة بين مركزي الحدقتين تقاس عند
وصف النظارات للمريض .

interstitial keratitis

التهَابُ القَرْنِيَّةِ الْخِلَاطِيّ
انظر (keratitis)

intorsion

دَوْرَانٌ إِنْسِيّ
دوران العين حول محور امامي خلفي بحيث
يتحرك قسمها العلوي نحو الأنف وهذا
تتحرك العين اليمنى باتجاه الساعة وتتحرك
اليسرى باتجاه معاكس لها .

intracapsular cataract extraction

إِسْتِخْرَاجُ السَّادَةِ دَاخِلَ المِخْفَظَةِ
انظر (extraction)

intraocular gas

غَازٌ دَاخِلُ العَيْنِ
غاز أو هواء يحقن داخل العين بعد عملية
استئصال الجسم الزجاجي للحفاظ على
ضغطها وابقاء الشبكية في موقعها ومنعها من
الانفصال ويتمص الغاز عادة بعد بضعة أيام .

intraocular pressure (IOP)

ضَغْطٌ دَاخِلُ العَيْنِ
انظر (pressure)

intrascleral nerve loop

عُرْوَةٌ عَضِيَّةٌ دَاخِلُ الصَّلْبَةِ
انظر (nerve)

intrinsic ocular muscles

عَضَلَاتٌ دَاخِلُ العَيْنِ
انظر (muscle)

intumescent

الْتِيْاجُ
وصف لجزء متورم مثلاً ساد متورم .

irid - , irido -

قُرْحِيّ (سابقة)

iridal

قُرْحِيّ

نسبة للقرحية .

iridalgia

وَجَعُ القُرْحِيَّةِ
ألم ناتج عن التهاب القرحية .

iridauexsis

تَثَخُّنُ القُرْحِيَّةِ

سماكة أنسجة القرحية .

iridectasis (= dilated pupil)

تَوَسُّعُ الحَدَقَةِ

توسع بؤبؤ العين .

iridectome

مِبْضَعُ القُرْحِيَّةِ

آلة جراحية تستعمل لبطع القرحية .

iridectomesodialysis

تَحْرِيرُ التَصَاقَاتِ القُرْحِيَّةِ
قطع وفصل الالتصاقات من حول الحافة
الداخلية للقرحية .

iridectomy

قَطْعُ القُرْحِيَّةِ

قطع جزء من القرحية جراحياً .

basal i.

قَطْعُ القُرْحِيَّةِ القَاعِيّ

قطع واستئصال قاعدة القرحية .

broad i. (= sector i.)

قَطْعُ القُرْحِيَّةِ الوَاسِعِ

laser i.

قَطْعُ القُرْحِيَّةِ بِاللَّيْزَرِ

طريقة استعمال أشعة ليزر لعمل فتحة في
القرحية للسماح للخلط المائي ليمر من
الغرفة الخلفية إلى الأمامية .

optical i. قَطْعُ القُرْحِيَّةِ الإبْصَارِيّ

قطع جزء من القرحة لتوسيع حدقة ضيقة شادة لتسهيل الابصار .

peripheral i. قَطْعُ القُرْحِيَّةِ المُحِيطِيَّةِ

قطع جزء من القسم المحيطي للقرحة .

preliminary i.

قَطْعُ القُرْحِيَّةِ التمهيدِيّ

قطع القرحة تمهيداً لعملية استخراج العدسة في عملية الساد .

preperatory i.

(= preliminary i.)

قَطْعُ القُرْحِيَّةِ التمهيدِيّ

sector i. (= broad i.)

قَطْعُ القُرْحِيَّةِ القَطَاعِيّ

قطع جزء من القرحة يمتد من حافتها الخلفية حتى حافتها الخارجية القاعدية .

stenoptic i. قَطْعُ القُرْحِيَّةِ ضَيِّقِ الثَّقَبِ

قطع جزء من القرحة مع الحفاظ على مصرتها .

therapeutic i. قَطْعُ القُرْحِيَّةِ العِلاجِيّ

قطع القرحة لغرض علاجي للعين .

iridectopia

الْوَرِيَاخُ القُرْحِيَّةِ

ميلان الحدقة عن وضعها المركزي .

iridectropium (= ectropion uvea)

شَتْرَ قُرْحِيّ حَارِجِيّ

شتر قرحي خارجي

انظر (ectropion)

iridemia

تُرْفُ القُرْحِيَّةِ

نزف من القرحة الى داخل العين .

iridencleisis

تعلِيْقُ القُرْحِيَّةِ

انظر (= coreclisis)

iridentropium

شَتْرَ قُرْحِيّ إِبْسِيّ

انظر (entropion uvea)

irideremia

إِبْعَادُ القُرْحِيَّةِ

لا قرحة خلقية . انظر (= aniridia)

irides

قُرْحِيَّاتُ (م : قُرْحِيَّة)

iridescence

تَقَرُّحُ

تلون بألوان قوس قزح الساطعة .

iridescent

مُتَقَرِّحُ

لون ساطع يشبه بقوس قزح .

i. vision

رُؤْيَةٌ قُرْحِيَّةُ الأَلْوَانِ

رؤية ألوان الطيف الضوئي عند النظر للضوء الأبيض .

iridesis (= iridodesis)

تَقْوِيمُ القُرْحِيَّةِ

عملية اعادة وضع الحدقة بجلب مقطوع من القرحة خلال شق في طرف القرنية وتثبيتته بخياطته بدرزات الى احدى حواف الحدقة .

iridagnosis (= iridodiagnosis)

تَشْخِيصٌ قُرْحِيّ

تشخيص الأمراض بالنظر الى شكل القرحة أو لونها أو بعض المؤشرات أو التغييرات فيها .

iridial (= iridic)

قُرْحِيّ

متعلق بالقرحة أو منسوب اليها .

iridian (= iridic)

قُرْحِيّ

iridic

قُرْحِيّ

نسبة للقرحة أو متعلق بها .

iridization

رُؤْيَةٌ هَالِيَّةٌ قُرْحِيَّةٌ

ادراك الشخص لهالات قرحية حول الضوء ويحصل ذلك في الزرق .

iridoavulsion

قَلْعُ القُرْحِيَّةِ

ازالة القرحة بقطع كل حوافها .

iridocapsulitis

إِتهَابُ القُرْحِيَّةِ وَاخْفِظَةُ

التهاب القرحة ومحفظة العدسة .

iridocele

قَيْلَةٌ قُرْحِيَّةٌ

انفتاق جزء من القرحة من خلال القرنية .

iridochoroiditis

إِتهَابُ القُرْحِيَّةِ وَالمَشِيْمِيَّةِ

iridociliary angle

الرَّوِيَّةُ القُرْحِيَّةُ الهَيْدِيَّةُ

انظر (angle)

iridocoloboma

ثَلَامَةٌ القُرْحِيَّةِ

شق خلقي أو ثلامة القرحة

انظر (coloboma)

iridoconstrictor

مُضَيِّقَةُ الحَدَقَةِ

الياف عضلية توجد في القرحة تعمل على تضيق الحدقة .

iridocorneal filtration angle

زاوية الترشيح القرنية القنوية
انظر (angle)

iridocorneosclerectomy

قَطْعُ القَرْنِيَّةِ والقَرْحِيَّةِ والصلبة
استئصال جراحي لأجزاء من القرنية والقرنية
والصلبة لعلاج الزرق .

iridocyclectomy

قَطْعُ القَرْحِيَّةِ والهُدَائِيّ
عملية جراحية لازالة جزء من القرنية والجسم
الهدبي لمعالجة بعض أورامهما .

iridocyclitis
التهاب القَرْحِيَّةِ والهُدَائِيّ
(= anterior uveitis) انظر

gonorrhoeal i.

التهاب القَرْحِيَّةِ والهُدَائِيّ السيلاني

heterochromic i.

التهاب القَرْحِيَّةِ والهُدَائِيّ المُعَايرِ اللون
انظر (= heterochromic uveitis)

hypertensive i.

التهاب القَرْحِيَّةِ والهُدَائِيّ الرافع للضغط
التهاب يولد ارتفاع ضغط داخل العين .

sarcoid i.

التهاب القَرْحِيَّةِ والهُدَائِيّ الغرناوي
المرافق مع الغرن .

syphilitic i.

التهاب القَرْحِيَّةِ والهُدَائِيّ الأفرنجي
المسبب بداء الأفرنجي .

iridocyclochoroiditis

التهاب القَرْحِيَّةِ والهُدَائِيّ والمَشِيْمِيَّة
التهاب كامل عينية العين .

iridocystectomy

قَطْعُ القَرْحِيَّةِ والمَحْفَظَةُ
تقويم القرنية بعملية ناب في عين تلتصق فيها
القرنية بمحفظة العدسة وتجري بقطع جزء من
القرنية ومحفظة العدسة من خلال شق في
القرنية لتصنيع حدقة العين .

iridodesis

تقويم القَرْحِيَّةِ
انظر (= iridesis)

iridodialysis (= iris disinsertion)

تَحْرِيرُ اِرْتِكَازِ القَرْحِيَّةِ
١. انظر (coredialysis) ٢. فصل أو
ارخاء القرنية عن اتصالاتها ٣. انقسام أو
انشطار القرنية لسبب رضحي .

iridodiastasis
عَيْبُ حَافَةِ القَرْحِيَّةِ
فتحة في محيط القرنية تبدو وكأنها حدقة
اضافية من دون أن تؤثر على الحدقة الأصلية .

iridodilator
مُوسِعُ الحَدَقَةِ
(١) العضلة موسعة الحدقة (٢) عامل أو دواء
يعمل على توسيع حدقة العين .

iridodonesis
ارتعاش القَرْحِيَّةِ
ارتعاش العين الشاذ عند حركتها والذي يحصل
عند الخلع الجزئي للعدسة الذي يضعف
ارتكازها .

iridokeratitis
التهاب القَرْحِيَّةِ والقَرْحِيَّةِ
التهاب قرنية العين المترافق مع التهاب القرنية .

iridokinesia (= iridokinesis)
تَحْرُكُ القَرْحِيَّةِ
تقلص القرنية وتوسعها .

iridoleptysis
تَرْفُقُ القَرْحِيَّةِ
ترقق القرنية وضمورها .

iridology
مِبْحَثُ القَرْحِيَّةِ
دراسة القرنية واشكالها وألوانها وعلاماتها
وتغيراتها في مختلف الأحوال والأمراض .

iridolysis
تَحْرِيرُ القَرْحِيَّةِ
فك التصاقات القرنية جراحياً .

iridomalacia
قَلْبُ القَرْحِيَّةِ
ليونة مرضية في القرنية .

iridomesodialysis
تَحْرِيرُ التِّصَاقَاتِ القَرْحِيَّةِ
تحرير التصاقات الحافة الداخلية للقرنية .

iridomotor
مُحَرِّكُ القَرْحِيَّةِ
عامل محرك للقرنية سواء ما يؤدي الى تقبض
الحدقة أو توسعها .

iridoncosis
وَدَمَةُ القَرْحِيَّةِ

iridoncus
وَرْمُ القَرْحِيَّةِ

تورم أو ورم القرنية .

iridoparalysis (= iridoplegia)

شَلْلُ الْقَرْحِيَّةِ

عدم استجابة الحدقة للنور .

iridoparelysis إِزَاحَةُ الْحَدَقَةِ

إزاحة الحدقة عن مركزها جراحياً لأغراض علاجية .

iridopathy إِعْتِلَالُ الْقَرْحِيَّةِ

أي مرض يصيب القرصية .

iridoperiphakitis

التهابُ مُحَفَظَةُ الْعَدَسَةِ وَالْقَرْحِيَّةِ

iridoplania تَسَطُّحُ الْقَرْحِيَّةِ

تسطح القرصية لضعف الأسناد العدسي لها من الخلف .

iridoplasty رَأْبُ الْقَرْحِيَّةِ

تغيير شكل القرصية والحدقة بحرقها المباشر بأشعة الليزر .

iridoplegia شَلْلُ الْقَرْحِيَّةِ

شلل مصرة القرصية مع تحديد انقباض الحدقة أو توسعها .

accommodation i.

شَلْلُ تَكْيِيفِ الْقَرْحِيَّةِ

انعدام قدرة الحدقة على الانقباض عند تكيف العين .

complete i. شَلْلُ الْقَرْحِيَّةِ التَّامِ

شلل مصرة الحدقة مع عدم استجابتها لأي منه ضوئي أو تكييفي .

reflex i. شَلْلُ مُنْعَكِسِ الْقَرْحِيَّةِ

عدم تقبض الحدقة بالتنبيه الضوئي أو الجلدي .

sympathetic i. شَلْلُ وَدِّيِّ الْقَرْحِيَّةِ

عدم توسع الحدقة عند تنبيه المنعكس الودي .

iridoptosis تَدَلِّي الْقَرْحِيَّةِ

انفتاق القرصية خلال القرنية .

iridopupillary قَرْحِيٌّ حَدَقِيٌّ

نسبة للقرصية والحدقة .

iridorhexis تَمْرُقُ الْقَرْحِيَّةِ

(١) تمزق القرصية (٢) انسلاخ القرصية .

iridoschisis تَشْتَقُّقُ الْقَرْحِيَّةِ

انشطار الأديم المتوسط للقرصية الى طبقتين فتنفصل الطبقة الأمامية وتتفسخ الى ليفات تسبح نهاياتها الحرة في خلط الغرفة الأمامية .

iridosclerotomy بَصْعُ الْقَرْحِيَّةِ وَالصَّلْبَةِ

شق الصلبة وحافة القرصية في علاج الزرق .

iridosteresis إِسْتِصْأَلُ الْقَرْحِيَّةِ

إزالة جزء أو كل القرصية .

iridotasis تَمْدِيدُ الْقَرْحِيَّةِ

مط القرصية في عملية الزرق .

iridotomy بَصْعُ الْقَرْحِيَّةِ

شق القرصية كما في عملية تقويم الحدقة .

iris الْقَرْحِيَّةِ

الغشاء الدائري المنصبع خلف القرنية الذي تنقبه الحدقة في وسطه ويحوي العضلات اللاارادية التي تقبض الحدقة وتوسعها .


i. absence اللَاقَرْحِيَّةِ

انعدام القرصية

انظر (= aniridia)

i. atrophy ضَمُورُ الْقَرْحِيَّةِ

ضمور انسجة القرصية .



i. bombe (= umberalla i.)

قَرْحِيَّةٌ مُقْبَبَةٌ

تقوم القرصية الى الأمام بتأثير ضغط الخلط المائي المتجمع بين القرصية والعدسة في حالة التصاق القرصية الخلفي الأمامي .

i. dilator مُوسِعَةُ الْحَدَقَةِ

الألياف العضلية في القرنية التي توسع الحدقة .

i. coloboma ثَلَامَةُ الْقَرْحِيَّةِ
انظر (coloboma)

i. hemangioma وَعَاوُومُ الْقَرْحِيَّةِ
ورم وعائي في القرنية .

i. hydrops وَدَمَةُ الْقَرْحِيَّةِ
انظر (hydrops)

i. neovascularization تَوَعُّجِي الْقَرْحِيَّةِ الْمُحْدَثِ
انظر (rubeosis iridis)

i. nevus syndrome مُتَلَازِمَةُ وَحْمَةِ الْعَدَسَةِ
انظر (syndrome)

i. prolapse تَدَلِّي الْقَرْحِيَّةِ ، انْفِتَاقُ الْقَرْحِيَّةِ
انظر (= iridocele)

i. repositor مُرْجِعُ الْقَرْحِيَّةِ
أداة جراحية تستعمل لاعادة القرنية المتدلية الى موضعها الطبيعي .

i. rubeosis إِحْمِرَارُ الْقَرْحِيَّةِ
حالة تتصف بتكوين أوعية جديدة ونسيج ضام على سطح القرنية وكثيراً ما تشاهد في داء السكري أو عند انسداد الأوعية الشبكية مما تولد زرقة شديداً .
انظر (rubeosis)

i. shadow ظِلُّ الْقَرْحِيَّةِ
الظل الذي يشاهد على سطح العدسة الأمامي أثناء تسليط النور على القرنية وتشير شدة الظل الى درجة اصابة العدسة بالساد .

i. transfixation بَتْرُ الْقَرْحِيَّةِ
قطع القرنية من الداخل للخارج .

tremulous i. قَرْحِيَّةٌ رَعَّاشَةٌ
انظر (= iridodonesis)

umberalla i. (= iris bombe) قَرْحِيَّةٌ مُقْبَبَةٌ

irisopsia رُؤْيَةٌ قَرْحِيَّةٌ
رؤية الأجسام محاطة بهالة ملونة .

iritic قَرْحِيٌّ
نسبة إلى القرنية أو الى طبيعتها .

iritis الْتِهَابُ الْقَرْحِيَّةِ
التهاب يتصف بالألم واحتقان المنطقة الهدبية ورهاب الضوء وتقبض الحدقة وتغير لون القرنية .

i. catamenialis الْتِهَابُ الْقَرْحِيَّةِ الْخِيَصِيِّ
التهاب القرنية الذي يعاود عنا. بداية كل حيض .

diabetic i. الْتِهَابُ الْقَرْحِيَّةِ السُّكْرِيِّ
التهاب القرنية المترافق مع داء السكري ويتصف بترسب الغليكوجين في القرنية .

diffuse plastic i الْتِهَابُ الْقَرْحِيَّةِ الْإِلْتِصَاقِيِّ الْمُنْتَشِرِ
التهاب القرنية الذي يتصف بنضح فبريني وتكون نسيج جديد منتشر .

endogenous i. الْتِهَابُ الْقَرْحِيَّةِ دَاخِلِي الْمُنشَأِ
انظر (= nongranulomatous i.)

follicular i. الْتِهَابُ الْقَرْحِيَّةِ الْجُرَيْبِيِّ
التهاب القرنية الذي يتصف بعقيدات جريبية صغيرة بحجم رأس الدبوس وتسببها ارتشاحات لمفانية .

gonorrhoeal i الْتِهَابُ الْقَرْحِيَّةِ السَّلِيلَانِيِّ
التهاب القرنية الذي تولده المكورات البنية .

gouty i. (= uratic i.) الْتِهَابُ الْقَرْحِيَّةِ الْبِقْرَسِيِّ
التهاب القرنية المرافق لداء النقرس وهو مؤلم جداً .

granulomatous i.

التهاب القرحة الحبيبي
التهاب القرحة الذي يتصف بتولد عقد
التهاب القرحة الذي يتصف بتولد عقد
التهاب القرحة الذي يتصف بتولد عقد

nongranulomatous i.

التهاب القرحة اللاحبيبي
التهاب القرحة الذي يتصف بتولد عقد
التهاب القرحة الذي يتصف بتولد عقد
التهاب القرحة الذي يتصف بتولد عقد

i. papulosa التهاب القرحة الحطاطي
التهاب القرحة المترافق مع تولد حطاطات
فيها وعادة ما يتسبب عن داء الأفرنجي .

i. phacoanaphylactica

التهاب القرحة العدسي التأقي
التهاب القرحة في إحدى العينين بعد
اجراء عملية الساد في العين الأخرى .

plastic i. التهاب القرحة الليفي
التهاب يولد نضحة ليفية تولد أنسجة
جديدة .

purulent i. التهاب القرحة القيحي
التهاب القرحة الذي يتصف بنضح
قيحي .

rheumatic i.

التهاب القرحة الرثياني
التهاب القرحة الذي يترافق مع التهاب
المفاصل الرثياني .

septic i. متلازمة بهجت
انظر (Behcet syndrome)

serous i. التهاب القرحة المصلي
التهاب يتصف بنضح مصلي .

spongy i.

التهاب القرحة الأسفنجي
التهاب القرحة الذي يولد نضحاً فرينياً
يكون كتلة اسفنجية في الغرفة الأمامية .

sympathetic i.

التهاب القرحة التعاطفي
التهاب قرحة العين الثانية بالتعاطف مع
العين الأولى المصابة .

uratic i. (= gouty i.)

التهاب القرحة النقرسي
قَطْعُ القَرَحِيَّةِ
قطع جزء من القرحة .

iritoectomy
iritomy بَضْعُ القَرَحِيَّةِ
انظر (= iridotomy)

iron lines حُطُوطٌ حَديدِيَّةٌ
ترسب الحديد في ظهارة العين .

iron Fleischer ring حَلَقَةُ حَديدِ فَلَيشِر
ترسب الحديد بشكل حلقي في القرنية
المخروطية .

iron Hudson – Stähli line

حُطٌّ حَديدِ هُدسن شتالي
ترسب حديدي بشكل خطوط مستقيمة في
العين .

iron – Stocker line حُطٌّ حَديدِ سِتوكِر
ترسب حديدي على حواف الظفرة .

iron workers cataract

سادُّ عَمالِ الحَديدِ
انظر (cataract)

irotoomy بَضْعُ القَرَحِيَّةِ
انظر (= iridotomy)

irradiation cataract سادُّ إِشعاعي
انظر (cataract)

irregular astigmatism

لا بُورِيَّةٌ غَيْرُ مُنْتَظِمَةٌ
انظر (astigmatism)

irregular pupils حَدَقَاتٌ غَيْرُ مُنْتَظِمَةٌ
تشوه دائرية الحدقة الذي يحدث في الداء
الأفرنجي والتصاقات القرحة الخلقية .

irrigating – aspirating unit

وَحْدَةُ الإِرْوَاءِ وَالرَّشْفِ
آلة أو إبرة تقوم بالأرواء والرشف في وقت
واحد .

irrigation, lacrimal system

رَشْفُ الجَهَازِ الدَّمْعِيِّ
غسل الجهاز الدمعي بالماء أو بمحلول آخر .

irritation

تَهْجِج

(١) عملية التنبيه (٢) حالة اثارة مفرطة وحساسية عالية .

ischemia

إِقْفَار

نقص أو عدم كفاية تجهيز الدم لأحد أقسام الجسم .

ischemic episodes, transient

عَوَارِضٌ إِقْفَارِيَّةٌ عَابِرَةٌ

نوبات إقفارية تنصف بفقدان الرؤية لفترة قصيرة بسبب قلة تجهيز الدم للعين .

Ishihara charts

لَوَحَاتُ إِشِيهَارَا

لوحات بحروف ملونة بنقاط متداخلة الألوان والأشكال تستعمل لفحص الرؤية اللونية وعمى البصر .

Ishihara color plates

(= I. charts)

لَوَحَاتُ إِشِيهَارَا

Ishihara tests (= I. charts)

لَوَحَاتُ إِشِيهَارَا

isochromatic chart (= I. charts)

لَوْحَةٌ تَسَاوِيِ الْأَلْوَانِ

لوحه لفحص عمى الألوان .

isocori

تَسَاوِيِ الْحَدَقَتَيْنِ

تساوي سعة حدقتي العينين .

iso-iconia (= isoeconia)

تَمَائِلُ صُورَتِيِ الْعَيْنَيْنِ

تمائل الصورتين المولدتين للجسم المنظور في العينين .

isopter

مُنْحَنَى تَسَاوِيِ الْبَصَرِ

خط في الساحة البصرية يبين حدود تساوي حدة البصر .

peripheral i.

مُنْحَنَى تَسَاوِيِ الْبَصَرِ الْمُحِيطِيِّ

خط في الساحة البصرية يبين حدود تساوي حدة البصر المحيطي .

itch

حَلَكٌ ، حَكَّةٌ


اضطراب جلدي يترافق مع الرغبة في الهرش والتخديش .

itching


حَلَكٌ

حس جلدي غير مريح يثير الرغبة في تخديشه وهرشه وهو عرض في الكثير من الأمراض الجلدية وبعض الأمراض العينية .

لوحات ايشهارا



يرى الشخص السوي البصر هذه الأرقام 35 أما المصاب بعمى الأخضر والأحمر فإنه يرى الرقم
5 فقط كما يرى المصاب بعمى الأخضر الرقم 3 فقط



يرى الشخص السوي البصر هذه الأرقام 74 أما المصاب بعمى الأحمر والأخضر فإنه يراها 21

J

jerky eye عَيْنٌ نَفْصِيَّةٌ
حركات فجائية لا ارادية في العينين من رَأْأَة
وسواها .

jerky nystagmus رَأْأَة نَفْصِيَّةٌ
انظر (nystagmus)

juvenile حَدَثِيّ ، شَبَابِيّ
(١) نسبة الى الأحداث والشباب
(٢) حدث أو شاب .

j. epithelial dystrophy
خَثَلٌ ظَهَارِيّ حَدَثِيّ
خَثَلٌ ظَهَارَةٌ الْقَرْنِيَّةِ يَشَاهِدُ عِنْدَ
الأحداث .

j. retinoschisis
إِنْتِشَاقُ الشَّبَكِيَّةِ الْحَدَثِيّ
انظر (retinoschisis)

j. xanthogranuloma
خُيْبُومٌ أَصْفَرٌ حَدَثِيّ
انظر (xanthogranuloma)

juxtapapillary choroiditis
إِلْتِهَابُ الْمَشِيمِيَّةِ مُجَاوِرِ الْخُلَيْمَةِ
التهاب المشيمية المجاور للقرص البصري .

K

keloid جُدْرَة (ج : جُدْرَات)

ندبة ضخمة للجروح والرضوض العينية أو الجلدية وغالباً ما تشاهد في الملونين .

keratalgia ألمُ القَرْنِيَّة

ألم العين بسبب آفة القرنية .

keratectasia تَمَدُّدُ القَرْنِيَّة

انظر (= ectasia, corneal)

keratectasia, ex-ulcer

تَمَدُّدُ القَرْنِيَّةِ التَّالِي لِلقَّرْحَةِ

تعدد القرنية في منطقة سبق أن أصيبت بقرحه مع ترققها وبروزها .

keratectomy قَطْعُ القَرْنِيَّةِ

قطع جزء من القرنية يجرى عادة لعلاج العنبة الأمامية .

keratitic precipitates رُسَابَاتُ القَرْنِيَّةِ

انظر (= keratitis punctata)

رسابات التهاية على بطانة القرنية بسبب التهاب القرحة أو الهداى .

keratitis التَّهَابُ القَرْنِيَّةِ

acne rosacea k.

التَّهَابُ القَرْنِيَّةِ المُدَيِّ الوَرْدِي

التهاب شديد في القرنية والأجفان يسببه العد الوردي .

actinic k. التَّهَابُ القَرْنِيَّةِ السَّافِعِ

التهاب القرنية الذي يتسبب عن التعرض للأشعة فوق البنفسجية .

aerosol k. التَّهَابُ القَرْنِيَّةِ الضَّبْوِيَّ

التهاب القرنية الحاد عند تعرضها لمواد

كيميائية ضبوية من القناني الخاصة بها

كصبغات الشعر ومبيدات الحشرات .

alphabet k. التَّهَابُ القَرْنِيَّةِ الأَلْفَبَائِي

انظر (= striate k.)

arborescens k.

التَّهَابُ القَرْنِيَّةِ التَّعْصِنِي

انظر (= dendriform k.)

artificial silk k.

التَّهَابُ القَرْنِيَّةِ بِالْحَرِيرِ الصَّنَاعِي

التهاب القرنية بين العمال الذين يعملون في صناعة الحرير الصناعي .

band-like keratitis

التَّهَابُ القَرْنِيَّةِ الشَّرِيطِي

انظر (= ribbon-like k.)

k. bullosa التَّهَابُ القَرْنِيَّةِ المُفْقَاعِي

التهاب القرنية مع تكون فقاعات أو مجلات فيها .

deep k. (= interstitial k.)

التَّهَابُ القَرْنِيَّةِ العَمِيقِ

dendritic k. التَّهَابُ القَرْنِيَّةِ التَّعْصِنِي

التهاب القرنية مع تكون تقرحات غصنية الشكل فيها ويمدات في الحلأ البسيط .

desiccation k.

(= lagophthalmic k.)

التَّهَابُ القَرْنِيَّةِ الجَافِ

Dimmer's k.

(= k. nummularis)

التَّهَابُ القَرْنِيَّةِ القُرْصِي

disciform k. التهاب القرنية القرصي

التهاب القرنية مع تكون عتامات قرصية دائرية أو بيضوية الشكل فيها .

epithelial k. التهاب ظهارة القرنية

التهاب سطحي في القرنية .

exposure k.

(= lagophthalmic k.)

التهاب القرنية التعرضي

Enterobacteriaceae k.

التهاب القرنية بالأمعائيات

التهاب القرنية بالجراثيم الأمعائية من فصيلة الجراثيم الحقيقية سالبة الكرام .

fascicular k.

التهاب القرنية الحزموي

التهاب في القرنية يتصف بتوليد حزمة شريطية من الأوعية الدموية فيها .

filamentary k.

التهاب القرنية الخيطي

التهاب القرنية مع تكون خيوط مخاطانية مفتولة على سطحها .

furrow k. التهاب القرنية الأخدودي

انظر (= dendriform k.)

interstitial k. التهاب القرنية الخلالي

التهاب مزمن في القرنية مع تجمع ترسبات عميقة فيها والتي تتضيب تدريجياً ويحدث مثل هذا الالتهاب في الأفرنجي الوراثي ويظهر في الأطفال قبل سن الخامسة عشر .

lagophthalmic k.

التهاب قرنية العين الأرنبية

التهاب القرنية الذي يحدث في العين الأرنبية ويتسبب عن تعرضها للهواء وقد يؤدي ذلك الى تقرحها وغالباً ما يحصل هذا الالتهاب في حالة شلل العصب الوجهي لتوقف حركة الأجفان .

lattice k. التهاب القرنية الاشبيكي

حثل وراثي في قرنتي العينين مع تكوين آفات خيطية متشابكة فيهما .

leprotic k. التهاب القرنية الجذامي

التهاب القرنية المرافق لمرض الجذام .

marginal k. التهاب القرنية الهامشي

التهاب نفاطي تتوزع فيه الحطاطات على أطراف القرنية .

marginal catarrhal k.

التهاب القرنية الهامشي النزلي

التهاب نزلي في القرنية يصيب أطرافها غالباً .

measles k. التهاب القرنية بالحصبة

التهاب القرنية الذي يرافق الحصبة مع تدمع العين واحمرارها ورهاب الضوء

metaherpetic k.


التهاب القرنية التالي للخلأ

التهاب القرنية المسبب عن اصابته بالخلأ المتكرر والذي يتصف بقرح ضحلة وقرنية مخدرة مع احتشار سدوي وغالباً مع التهاب قرحي هدي و زرق ثانوي .

microbial k.

التهاب القرنية الجرثومي

حمج القرنية

**herpetic k.** التهاب القرنية الخلوي

التهاب القرنية بالخلأ النطاقي أو البسيط .

hypopyon k. التهاب القرنية القيحي

التهاب القرنية مع غمر قيحي وترسب خلايا دموية بيضاء في غرفة العين الأمامية .

mycotic k. التهاب القرنية الفطاري
(= keratomycosis) انظر

neuroparalytic k.

التهاب القرنية الشللي العصبي
التهاب القرنية الذي يتصف بجفافها
وتشقق ظهارتها نتيجة اصابة العصب
الوجهي التي تشل حركة الأجفان وتمنع
غلق العين .

neuropathic k.

(= neuroparalytic k)

التهاب القرنية بالإعتلال العصبي
neutrotrophic k.

التهاب القرنية العصبي التغدوي
التهاب القرنية الذي يتسبب عن فقدانها
للحس .

nummular k.

التهاب القرنية القرصي
التهاب حميد وبطيء يتصف بترسبات
دائرية الشكل في القرنية ذات حدود
واضحة تحيط بها هالات أقل كثافة منها .

parenchymatous k.

(= interstitial k)

التهاب القرنية الخلائي
k. petrificans

التهاب القرنية المتحجر
التهاب القرنية مع تغيرات كلسية فيها .
phlyctenular k.

التهاب القرنية النفاطي
(= keratoconjunctivitis) انظر

k. profunda التهاب القرنية العميق
(= interstitial k.) انظر

punctate k. التهاب القرنية المنقط
عتامات سطحية صغيرة محددة ومنصبغة
في ظهارة القرنية الملتهبة يولدها في الغالب
فيروس .

k. punctata subepithelialis

التهاب القرنية المنقط تحت الظهارة
التهاب طبقة القرنية تحت غشاء باومان من

دون اصابة ظهارتها مع ظهور بقع
سنتجابية فيها .

purulent k. التهاب القرنية القيحي
التهاب القرنية وتولد القيح فيها .

k. pustuliformis profunda

التهاب القرنية البثري العميق
التهاب مؤلم يصيب القرنية ويتصف
بظهور نقاط صفراء عميقة فيها مع غمر
قيحي والتهاب القرنية .

reaper's k. التهاب قرنية الحصاد
التهاب قيحي في قرنية الفلاحين أثناء
الحصاد لأصابة العين بجروح تولدها
الحشائش .

reticular k. التهاب القرنية الشبكي
تنكي القرنية العائلي مع تكون مناطق
شبكية فيها .

ribbon-like k.

التهاب القرنية الشريطي
التهاب في القرنية مع تكون مسحات أفقية
على سطحها .

rosacea k. (= acne rosacea k.)

التهاب القرنية بالعد الوردي

sclerosing k.

التهاب القرنية المصلب
التهاب القرنية المترافق مع التهاب الصلبة
وفرط التنسج الذي يجوها الى بيضاء
معتمة شبيهة بالصلبة .

scrofulus k.

(= phlyctenular k.)

التهاب القرنية النفاطي
secondary k. التهاب القرنية الثانوي
التهاب القرنية بسبب مرض في قسم آخر
من العين .

senile k. التهاب القرنية الشيخوخي
التهاب القرنية عند الشيخوخ .

serpiginous k.

التهاب القرنية الساعي

(= ulcus serpens cornea) انظر

k. sicca التهاب القرنية الجاف

(= keratoconjunctivitis

sicca)

striate k. (= alphabet k.)

التهاب القرنية المخطط

التهاب القرنية الذي تتولد فيه خيوط

متوازية ومتقاطعة في ظهارة القرنية .

subepithelial k.

التهاب القرنية تحت الظهارة

التهاب يتصف بتكون ارتشاحات تحت

ظهارة القرنية يسببه الفيروس الغدي .

superficial punctate k.

التهاب القرنية السطحي المنقط

التهاب في ظهارة القرنية يتصف بتكون

نقط معتمة فيها ويشاهد غالباً في حلاً

العين أو في جفانها .

suppurative k.

التهاب القرنية القيحي

التهاب القرنية المتقيح .

trachomatous k.

التهاب القرنية الحثري

(= pannus trachomatous) انظر

traumatic k. التهاب القرنية الرضحي

التهاب القرنية بسبب اصابة رضية فيها .

trophic k.

(= neuroparalytic k.)

التهاب القرنية التامائي

ulcerative k. التهاب القرنية التقرحي

التهاب مع تكون قرح صغيرة على محيط

القرنية .

ultraviolet k.

التهاب القرنية بفوق البنفسجية

التهاب القرنية بسبب تعرض العين الطويل

للأشعة فوق البنفسجية .

vascular k. التهاب القرنية الوعائي

التهاب القرنية الذي يتصف بتكون أوعية

دموية تحت الملتحمة وتحت طبقة القرنية

الخارجية .

k. vernalis catarrhalis

التهاب القرنية التلوي الربيعي

التهاب القرنية الموسمي وهو الرمد

الربيعي .

vesicular k.

التهاب القرنية الحويصلي

التهاب القرنية مع تكوين حويصلات على

سطحها .

viral k. التهاب القرنية الفيروسي

التهاب القرنية الذي تولده الفيروسات .

xerotic k. التهاب القرنية الجاف

جفاف القرنية وهي حالة تسبق تليها .

zoster k. التهاب القرنية النطاقي

التهاب القرنية بالحلأ النطاقي .

zonular k. التهاب القرنية الشريطي

انظر (= ribbon-like k)

keratocele قيلة القرنية

انفتاق طبقة القرنية الداخلية (غشاء ديسمن)

keratocentesis بزل القرنية

(= aqueous paracentesis)

انظر (paracentesis)

keratoconjunctivitis

التهاب القرنية والملتحمة

actinic k.

التهاب القرنية والملتحمة السافع

اصابة سطحية في القرنية وملتحماتها

تسبب عن التعرض الطويل لأشعة

الشمس أو للأشعة فوق البنفسجية .

adenoviral k.

التهاب القرنية والملتحمة بالفيروس

الغدي

التهاب تسببه الفيروسات الغدية ويصيب

عمال المواشي و ينتشر على شكل وباء .

allergic k.

التهاب القرنية والملتحمة الأُرْجِيّ
التهاب القرنية والملتحمة التحسسي .

epidemic k.

التهاب القرنية والملتحمة الوَبَائِيّ
التهاب وبائي محجى شديد يتصف بنضح
عيني مع ظهور عتامات دائرية تحت
ظهارة القرنية مع التهابها وتورم الغدد
اللمفية الموضعية وأعراض عامة شديدة .

flash k.

التهاب القرنية والملتحمة الوُمُضِيّ
التهاب يتولد عند تعرض العين الى وميض
قوس اللحيم الكهربائي أو الى الأشعة
الضوئية فوق البنفسجية .

herpetic k.

التهاب القرنية والملتحمة الحَلَاثِيّ
التهاب يتسبب عن اصابة العين بالحلأ
السيط .

hypocalcemic k.

التهاب القرنية والملتحمة بِنَقْصِ
الكَلْسِيْمِيَّة

lupus erythematous k.

التهاب القرنية والملتحمة الدَّابِّيّ
الحُمَامِيّ

phlyctenular k.

التهاب القرنية والملتحمة النَّفَاطِيّ
التهاب يولد آفات دائرية رمادية محددة أو
نفيطات في أطراف القرنية ويحدث ذلك
في التدرن أو سوء التغذية .

sarcoid k.

التهاب القرنية والملتحمة العَرْنَائِيّ
التهاب القرنية و الملتحمة الذي يحدث في
داء الغرن .

shipyard k.

التهاب القرنية والملتحمة الوَبَائِيّ
انظر (= epidemic k.)

k. sicca

التهاب القرنية والملتحمة الجاف
التهاب يتصف بتبغ الملتحمة وقلة الدمع
وتشن ظهارة القرنية والحكة وحرقة العين
والاحساس بجسم غريب فيها مع ضعف
الرؤية .

superior limbic k.

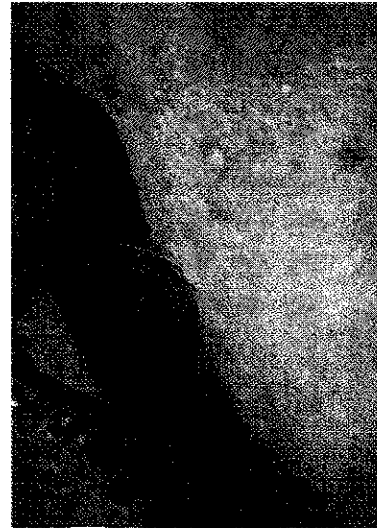
التهاب الجوف العلوي الملتحيمي
القرنوي
التهاب في جوف الملتحمة العلوي والمناطق
المجاورة له .

vernal k.

التهاب القرنية والملتحمة الربيعي
الرمد الربيعي .

viral k.

التهاب القرنية والملتحمة الوَبَائِيّ
(= epidemic k) انظر



keratoconus

تَمَحْرُطُ الْقَرْنِيَّة

حثل لا التهابي يضيب في الغالب قرنيتي العينين
بسبب ترققهما وبروزهما الى الأمام والأسفل
وباتجاه الأنف ويحدث ذلك غالباً عند الأناث
في سن البلوغ ولا يعرف سبب له .

k. astigmatism

لا بُورِيَّةُ الْقَرْنِيَّةِ الْمَخْرُوطِيَّةِ
لا بُورِيَّةِ تَرَافِقِ تَمَخْرُطِ الْقَرْنِيَّةِ بِسَبَبِ
تَمَدُّدِهَا وَتَغْيِيرِ تَحْدِيدِهَا .

k. congenital تَمَخْرُطُ الْقَرْنِيَّةِ الْإِخْلَاقِيَّ
قَرْنِيَّةِ مَخْرُوطِيَّةِ تَظْهَرُ عِنْدَ الْوِلَادَةِ أَوْ خِلَالَ
الْأَعْوَامِ الْأُولَى مِنْ سِنِي الطِّفْلِ .

k. fruste تَمَخْرُطُ الْقَرْنِيَّةِ الْمُئَبَّطِ
نَوْعٌ مِنَ الْقَرْنِيَّةِ الْمَخْرُوطِيَّةِ الْعَائِلِيَّةِ يَتَوَقَّفُ
تَطَوُّرَهَا لِجَرْدِ تَرَقُّقِ بَسِيطِ فِي مَرْكَزِهَا مَعَ
لا بُورِيَّةِ غَيْرِ مِتْسَاوِيَّةِ فِي الْعَيْنِينَ .

keratoconometer

مِقْيَاسُ تَمَخْرُطِ الْقَرْنِيَّةِ
جِهَازٌ لِقِيَاسِ أَوْ تَعْيِينِ مَخْرُوطِيَّةِ الْقَرْنِيَّةِ .

keratocyte

خَلِيَّةٌ قَرْنِيَّةٌ
خَلِيَّةٌ نَسِيجِ ضَامٍ مَسْطُوحَةٍ تَوْجَدُ بَيْنَ طَبَقَاتِ
النَّسِيجِ اللَّيْفِيِّ لِلْقَرْنِيَّةِ وَلَهَا فُرُوعٌ تَوْصِلُهَا
بِالْخَلَايَا الْآخَرَى .

keratoectasia

بُرُوزُ الْقَرْنِيَّةِ
تَمَدُّدُ قَرْنِيَّةِ الْعَيْنِ وَبُرُوزِهَا .

keratoglobus

قَرْنِيَّةٌ كُرْوِيَّةٌ
حَالَةٌ نَادِرَةٌ تَصِيبُ الْعَيْنِينَ تَتَضَخَّمُ فِيهَا
قَرْنِيَّتَيْهَا وَتَصْبِحَا كُرْوِيَّتَيْنِ .

keratohelcosis

تَقَرُّحُ الْقَرْنِيَّةِ
تَكُونُ الْقُرُوحُ فِي الْقَرْنِيَّةِ .

keratochemia

تَكْدَمِي الْقَرْنِيَّةِ
ظَهُورُ بَقَعِ دَمَوِيَّةٍ فِي الْقَرْنِيَّةِ .

keratohexis

تَمَزُّقُ الْقَرْنِيَّةِ

keratoiditis (= keratitis)

الْيَهَابُ الْقَرْنِيَّةُ
الْيَهَابُ الْقَرْنِيَّةُ وَالْقَرْحِيَّةُ
الْيَهَابُ الْقَرْحِيَّةُ الثَّانَوِيُّ لِالْيَهَابِ الْقَرْنِيَّةِ .

keratoiridocyclitis

الْيَهَابُ الْقَرْنِيَّةُ وَالْقَرْحِيَّةُ وَالْهَدَائِي
الْيَهَابُ الْقَرْحِيَّةُ وَالْهَدَائِي الثَّانَوِيُّ لِالْيَهَابِ
الْقَرْنِيَّةِ .

keratoiridoscope

مِنْظَارُ الْقَرْنِيَّةِ وَالْقَرْحِيَّةِ
مِجْرٌ مَرْكَبٌ لِفَحْصِ الْعَيْنِ .

keratoiritis (= keratoiriditis)

الْيَهَابُ الْقَرْنِيَّةُ وَالْقَرْحِيَّةُ
hypopyon k. (= h. keratitis)

الْيَهَابُ الْقَرْنِيَّةُ بِالْعُمُرِ الْقِيْحِي
ثَرْقِيعُ الْقَرْنِيَّةِ بِالْمُلْتَحِمَةِ

إِزَالَةُ جِزْءٍ مِنَ الْقَرْنِيَّةِ وَتَغْطِيَةُ الْقِسْمِ الْمَكْشُوفِ
مِنْهَا بِالْمُلْتَحِمَةِ .

keratoleukoma

غُفَاءَةُ الْقَرْنِيَّةِ
عِتَامَةُ بِيضَاءٍ فِي الْقَرْنِيَّةِ .

keratomalacia

تَلْيُّنُ الْقَرْنِيَّةِ
ظَهُورُ بَقَعِ صَفْرَاءٍ عَلَى مِلْتَحِمَةِ الْعَيْنِ مَعَ
جَفَافِ الْقَرْنِيَّةِ وَفَقْدَانِهَا الْحَسَّ ثُمَّ تَتَوَسَّعُ هَذِهِ
الْبَقَعُ حَتَّى تَشْمَلُ كُلَّ الْقَرْنِيَّةِ فَتَتَلَيَّنُ ثُمَّ تَنْخَرُ
وَيَحْصُلُ ذَلِكَ نَتِيجَةً لِنَقْصِ الْفِيْتَامِينِ أ .

keratome

مِصْبَعُ الْقَرْنِيَّةِ
مِصْبَعٌ لَشَقِّ الْقَرْنِيَّةِ .

keratometer

مِقْيَاسُ الْقَرْنِيَّةِ
آلَةٌ لِقِيَاسِ تَحْدَبِ الْقَرْنِيَّةِ .

keratometry

مِقْيَاسُ الْقَرْنِيَّةِ
قِيَاسُ تَحْدَبِ الْقَرْنِيَّةِ .

surgical k.

قِيَاسُ الْقَرْنِيَّةِ الْجِرَاحِيَّ
قِيَاسُ تَحْدَبِ الْقَرْنِيَّةِ أَثْنَاءَ الْعَمَلِيَّةِ الْجِرَاحِيَّةِ
بِاسْتِعْمَالِ مِقْيَاسٍ خَاصٍّ .

keratomileusis

خُرْطُ الْقَرْنِيَّةِ
(= refractive keratoplasty)

تَحْوِيرُ تَحْدَبِ الْقَرْنِيَّةِ جِرَاحِيًّا لِعِلَاجِ اِخْطَآءِ
الْعَيْنِ الْأَنْكَسَارِيَّةِ .

keratomy

بِضْعُ الْقَرْنِيَّةِ

keratomycosis

فُطَارُ الْقَرْنِيَّةِ

keratopathy

إِعْتِلَالُ الْقَرْنِيَّةِ
أَمْرَاضُ الْعَيْنِ اللَّاتِيَهَابِيَّةِ .

band k.

إِعْتِلَالُ الْقَرْنِيَّةِ الشَّرِيطِيَّ
تَنْكَسُ شَرِيطِيٌّ سَنْجَابِيٌّ يَصِيبُ الْقَرْنِيَّةَ
وَيَمْتَدُّ مِنَ الْحُوفِ عِنْدَ عِشَاءِ بَاوْمَانَ حَتَّى
أَقْسَامِ الْقَرْنِيَّةِ الْمَكْشُوفَةِ فِي الْفَتْحَةِ الْجَنْفِيَّةِ .

band-shaped k.

اعتلال القرنية الشريطي
انظر (= exposure k.)

barren land k.

اعتلال القرنية التعرضي
انظر (= exposure k.)

bullous k.

اعتلال القرنية الفقاعي
وذمة مزمنة في القرنية تؤدي الى تكوين فقاعات في ظهارتها وغالباً ما تؤدي للعمى .

chloroquine k.

اعتلال الشبكية بالكلووروكوين
ترسب الكلوروكوين في ظهارة القرنية يشاهد كخطوط بنية متشعبة أو غير منتظمة في قرنية الأشخاص الذين يتعاطون هذا العلاج لمدة طويلة .

exposure k.

اعتلال القرنية التعرضي
اعتلال القرنية بسبب سوء انغلاق الأجناف وتعرض العين للشمس وللمؤثرات الخارجية .

neuroparalytic k.

اعتلال القرنية بالشكل العصبي
اعتلالات القرنية التي تصاحب شلل العصب الوجهي أو العصب العيني فرع العصب ثلاثي التوائم .

striate k. (= striate keratitis)

اعتلال القرنية المحطط
طية خطية تظهر في طبقات القرنية العميقة بسببها هبوط ضغط العين وذمة القرنية .

keratophakia

تقويم بنية القرنية ، نحت القرنية
عملية جراحية لتحويل تحدب القرنية يهدف إلى اصلاح اخطاء العين الانكسارية .

keratoplasty

رأب القرنية
رأب القرنية جراحياً أو غرس طعم قرني فيها أو تبديل قسم معين منها بطعم قرنوي من عين أخرى .

lamellar k.

رأب القرنية الصفاحي
غرس جزء من سمك القرنية فقط .

optical k.

رأب القرنية البصري
غرس قرنية للتعويض عن جزء ندي فيها يسد السبيل البصري بهدف تحسين ابصارها .

partial k.

رأب القرنية الجزئي
غرس للتعويض عن جزء مفقود من القرنية فقد بسبب رضحي أو خمجي .

penetrating k.

رأب القرنية الثاقب
غرس كل سمك القرنية .

refractive k.

رأب القرنية الانكساري
غرس القرنية لإصلاح عيب انكساري فيها .

tectonic

رأب القرنية الترقيعي
غرس القرنية في الأماكن التي فقدت منها مرضياً .

thermal k.

رأب القرنية الحراري
علاج القرنية المخروطية بتوجيه الحرارة إلى قمتها لتسطيحها .

total k.

رأب القرنية الشامل
غرس كامل لكل القرنية .

keratoprosthesis

بدلة قرنية
قرنية لدائنية اصطناعية شفافة تغرس في العين .

keratoscleritis

التهاب القرنية والصلبة
التهاب يصيب القرنية والصلبة معاً .

keratoscope

منظار القرنية
آلة لفحص القرنية ، خاصة القرنية المخروطية .

keratotomy

بضع القرنية
أي بضع جراحي للقرنية .

astigmatism k.

بضع القرنية اللائورية
شقوق تعمل في القرنية لمعالجة لا بؤرية العين .

delimiting k.

بضع القرنية المحدد
قطع القرنية عند حافة القرحة الساعية

القرنوية المتقدمة حتى حافتها المقابلة بهدف إيقاف تقدمها .

laser k. بَصْعُ الْقَرْنِيَّةِ بِاللَّيْزَرِ

radial k. بَصْعُ الْقَرْنِيَّةِ الشُّعَاعِيّ

اسلوب جراحي يستعمل في علاج اخطاء العين الانكسارية تجرى فيه عدة شقوق شعاعية في اطراف القرنية لتقليل تحدبها بهدف معالجة حسر البصر وقد تولد هذه الطريقة نتائج غير مضمونة أو ندبات دائمة في القرنية .

keratotorus تَحْدُبُ الْقَرْنِيَّةِ

تمدد القرنية وتحديها مما يولد لا انكسارية غير منتظمة فيها .

kerectasis بُرُوزُ الْقَرْنِيَّةِ

بروز منتظم قبوي الشكل للقرنية الرقيقة .

kerectomy اسْتِئْصَالُ الْقَرْنِيَّةِ الْجُزْئِيّ

استئصال جزء من القرنية جراحياً .

kinetic perimetry

قِيَاسُ مَجَالِ الْبَصَرِ الْحَرَكَيّ

انظر (perimetry)

koroscope

مِنْظَارُ الْحَدَقَةِ

(= coroscope) انظر

L

laceration تَهْتِك ، تَمَزُق

(١) عملية التمزيق نفسها (٢) جرح ممزق متلوف الأنسجة .

lachrymation دَمَعَان

(= lacrimation)

افراز الدمع وطرحه .

lacquer crack تَصَدُّع

تصدع غشاء بروخ للمشمية يتولد عادة في الأشخاص كبار السن الهرمين .

lacrima دَمْعَة

انظر (= tear)

lacrimal (= lachrymal) دَمْعِي

نسبة للدمع .

l. abscess خُجْرَاجٌ دَمْعِي

خراج الجهاز الدمعي .

l. apparatus الجِهَازُ الدَمْعِي

الجهاز الذي يفرز ويدور الدمع في كيس المنتحمة ويتكون من الغدد الدمعية وكيس الدمع والقناة الدمعية والنقطة الدمعية والقناة الدمعية الأنفية .

l. canaliculus القَنِيَّةُ الدَمْعِيَّةُ

الممر القصير في الجفن الذي يبدأ عند النقطة الدمعية من بحيرة الدمع حتى الكيس الدمعي وتسمى أيضاً القناة الدمعية .

l. caruncle اللُّحَيْمَةُ الدَمْعِيَّةُ

الأكمة الحمراء الموجودة في زاوية العين الأنسية .

l. conjunctivitis

التهاب المُلتحِمة الدَمْعِي
انظر (conjunctivitis)

l. crest, anterior

الغُرْفُ الدَمْعِي الأَمَامِي
الحافة الجانبية لأحدود الحافة الخلفية للتوء الجبهي لعظم الفك العلوي .

l. crest, posterior

الغُرْفُ الدَمْعِي الخَلْفِي
حرف قائم يقسم السطح الجانبي أو الحجاجي للعظم الدمعي الى قسمين مكوناً بذلك إحدى حافات الكيس الدمعي .

l. dilator مُوسِّعٌ دَمْعِي

آلة تستعمل لتوسيع القناة الدمعية أو فتحها عند تضيقها أو انسدادها .

l. dissector مِسْلَاحٌ دَمْعِي

آلة تستعمل في عمليات سلخ القناة أو الغدة الدمعية .

l. fossa (= l. groove)

الْحُفْرَةُ الدَمْعِيَّةُ
انظر (fossa)

l. gland الغُدَّةُ الدَمْعِيَّةُ

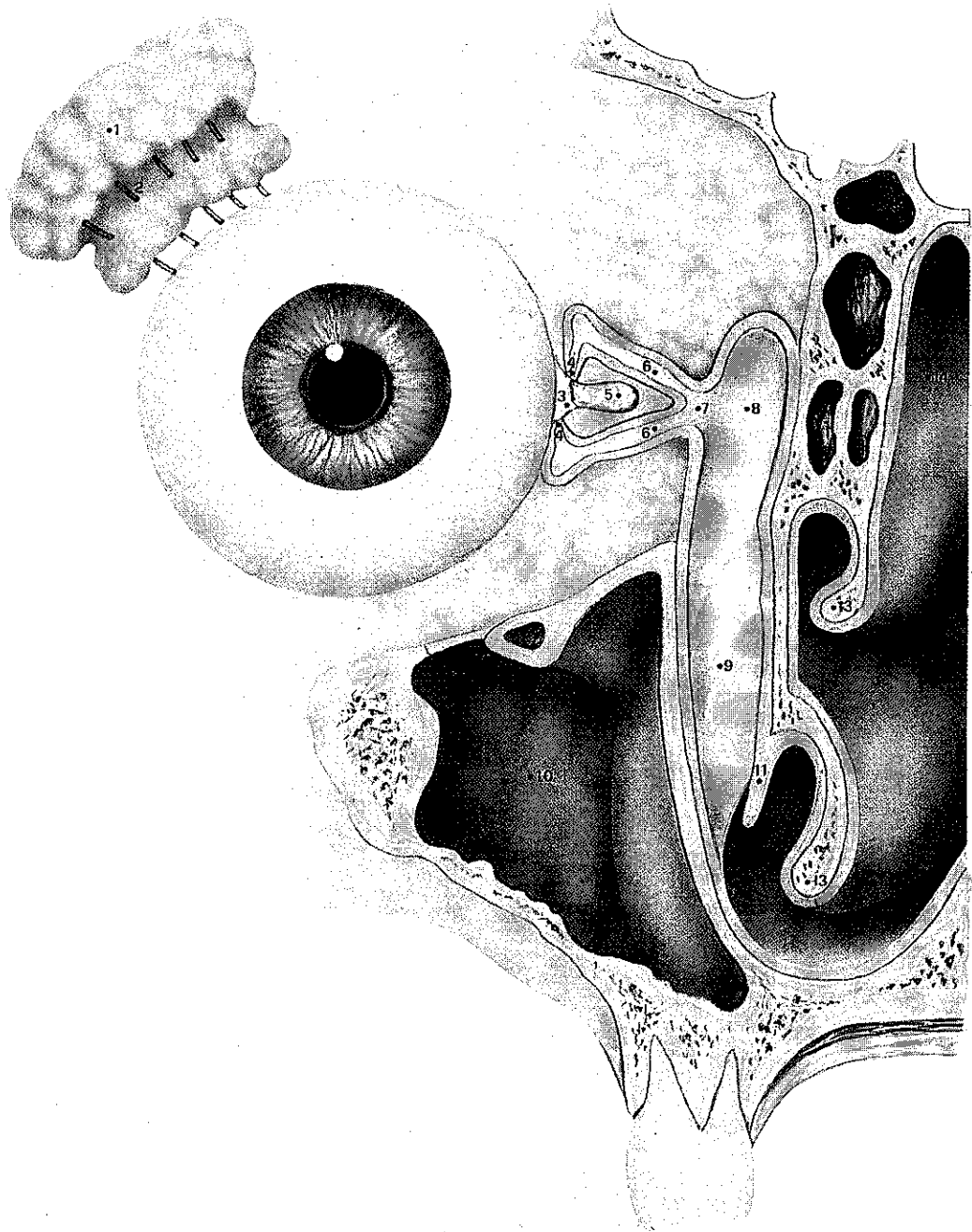
انظر (gland)

l. nerve العَصَبُ الدَمْعِي

انظر (nerve)

l. papilla الحُلَيْمَةُ الدَمْعِيَّةُ

انظر (papilla)



مقطع تشريحي للجهاز الدمعي

- ١ - الغدة الدمعية ٢ - قنيات إفراز الدمع ٣ - الشية الهلالية ٤ - النقطة الدمعية ٥ - اللحمة ٦ - القنيات الدمعية
 ٧ - ملتقى القنيات الدمعية (الجيب الدمعي) ٨ - كيس الدمع ٩ - القناة الدمعية الأنفية ١٠ - الجيب الفكّي ١١ - صمام
 القناة الدمعية الأنفية ١٢ - الصمّاخ السفلي ١٣ - القرينان السفلي والإنسي ١٤ - تجويف الأنف .

I. passages	الممرات الدمعية
	الممرات التي يجري فيها الدمع من موضع افرازه من الغدد الدمعية خلال العين والعبنة والقنوات الدمعية والكيس الدمعي والقناة الدمعية الأنفية .
I. punctum	النقطة الدمعية
	انظر (punctum)
I. sac	كيس الدمع
	انظر (sac)
I. speculum	منظار القناة الدمعية
	انظر (speculum)
lacrimase	لاكريماز ، أنظيم الدمع
	انظيم يستحصل عليه من الدمع وقد يكون مشابهاً لأنظيم الليزوزايم .
lacrimation	(= lachrymation)
	دمعان
	(١) زيادة افراز الدمع (٢) عملية افراز الدمع وطرحه .
lacrimator	مدمع
	أية مادة تبيح افراز الدمع مثل بعض الغازات .
lacrimary	إذماعي
	يسبب جريان الدمع .
lacrimonasal	دمعي أنفي
	نسبة إلى كيس الدمع والأنف .
lacrimotome	مبضع المدماع
	مبضع يستعمل لبضع الكيس أو القناة الدمعيتين .
lacrimotomy	بضع المدماع
	بضع الكيس الدمعي أو القناة الدمعية .
lacus lacrimalis	(= lacrimal lake)
	الحيز المثلث في الزاوية الأنسية للعين حيث يتجمع الدمع .
lagophthalmia	عين أرنئية
	العين التي لا تغلق غلقاً تاماً .
lagophthalmus	عين أرنئية
	(= lagophthalmia)
lamella	صفاحه (ج صفاحات)

corneal l. صفاحه قرنيه
احدى صفاحات النسيج الضام من سدى القرنية .

lamellar graft طعم صفاحي
انظر (graft)

lamellar keratoplasty رأب القرنيه الصفاحي
انظر keratoplasty

lamina صفيحة (ج : صفائح)

anterior limiting l.
(= limitans anterior cornea)
الصفيحة المحددة الأمامية
طبقة رقيقة من القرنية تقع بين طبقة الطهارة المطبقة الخارجية وطبقة المادة الخصوصة القرنية ومكونة من سدى كثيف .

I. basalis choroideae
(= Brunch's membrane)
الصفيحة المشيمية القاعدية
الطبقة الغشائية أو اللبغية الأمامية للمشيمة التي تغطي العضلة الموسعة في الحدقة وتقع بين المشيمية والظهارة الصبغية للشبكية .

I. basalis corporis ciliaris
الصفيحة القاعدية الهدائية
الطبقة الداخلية للجسم الهدبي والمتصلة بالصفيحة المشيمية القاعدية .

I. choroidocapillaris
الصفيحة المشيمية الشعيرية
طبقة المشيمية التي توجد تحت الصفيحة المشيمية القاعدية والمكونة من طبقة واحدة من شبكة من الأوعية الشعيرية .

I. cribrosa الصفيحة المصقوفة
صفيحة الصلبة التي تمر من خلالها محاور الخلايا العصبية العقدية الشبكية وتسمى أيضاً ثقبه الصلبة البصرية .

posterior limiting l.

(= limitans posterior cornea,
= Descemets membrane)

الصفيحة المُحددة الخلفية

غشاء رقيق شفاف يوجد بين طبقة المادة
المخصوصة القرنية وبين طبقة الظهارة
الباطنية للقرنية .

suprachoroid l.**صفيحة فوق المشيمية**

طبقة المشيمية الخارجية التي تربطها
بالصلبة .

l. vitrea

(= l. basalis choroideae)

الصفيحة الزجاجانية

انظر (= Bruch's membrane)

lamp, Burton**مصباح برتون**

مصباح يولد أشعة فوق بنفسجية تستعمل
لتبييض صبغة الفلورسين التي تستعمل لتعيين
الوضع المناسب للعدسة اللاصقة الصلبة .

lamp, slit**مصباح شقي**

مصباح يستعمل لتوليد شعاع ضوئي شقي
ضيق وشديد لفحص مقدمة العين .

laser (= light amplification by
stimulated emission of radiation)

الليزر

(تضخيم النور بواسطة القذف الشعاعي
المستحث) وسيلة لتحويل الموجات الضوئية
المختلفة الى حزم شعاعية ضيقة وشديدة
ومتوازية وذات لون واحد من ألوان الطيف
المرئي وجميع موجاتها من طور واحد ويمكنها
أن تولد حرارة وطاقة عالية يمكن تركيزها على
منطقة ضيقة جداً وتستعمل في العمليات
الجراحية وفي الدراسات الفيزيولوجية .

argon l.**ليزر الأرجون**

ليزر يستعمل الطيف الضوئي الذي يشعه
غاز الأرجون ويولد شعاعاً أزرقاً مخضراً
تمتصه المواد الحمراء كالدّم ويستعمل في
العمليات الجراحية لتخثير مناطق النزف .

carbon dioxide l.**ليزر ثاني أكسيد الكربون**

ليزر يولد طاقة حرارية كبيرة ويستعمل في
حرق الآفات الجلدية أو أية آفات سطحية
أخرى .

l. cavity (= l. tube)

وعاء مبطن بمرايا عاكسة و يحوي الوسط
الغازي أو الصلب حيث تولد طاقة الليزر
بعد انعكاسات متعددة وتنشط في وسطه
الخاص .

continuous l.**ليزر مستمر**

ليزر يشع باستمرار ويتحكم الجراح في
مدة اشعاعه .

l. delivery system**جهاز توصيل الليزر**

الجهاز الذي يوصل أشعة الليزر لموضع
استعمالها وهو يتكون من مصباح شقي
موصول بالجهاز بسلك ليفي بصري .

l. iridectomy**قَطْع القرحة بالليزر****l. iridotomy****بَضْع القرحة بالليزر**

شق القرحة بالليزر .

l. keratotomy**بَضْع القرنية بالليزر**

شق القرنية بالليزر .

krypton l.**ليزر الكريبتون**

ليزر يُولّد من غاز الكريبتون وهو ذو لون
أصفر أو أحمر يستعمل لعلاج أمراض
البقعة .

l. photocoagulation**التخثير الضوئي بالليزر**

التخثير بالليزر والذي يستعمل في علاج
اعتلال الشبكية السكري وفي وذمة البقعة
وفي أمهات الدم الصغرية وفي النزيف .

ruby l.**ليزر العقيق**

ليزر يستعمل للتخثير الضوئي بموجة طولها
٦٩٤٣ أنغستروم .

l. tube**أنبوب الليزر**

انظر (= l. cavity)

YAG l. ليزر الياك
(= Nd YAG l.) (Neodymium
yatrium aluminium garnet)

ليزر بارد صلب يولد طاقة متفجرة
تستعمل في قطع الأعشبية .

latent deviation

إحْوَال ، الجِرَافِ كَامِن
انظر (= heterophoria)

latent hyperopia مَدَّ بَصَرٍ كَامِن
انظر (hyperopia)

latent nystagmus رَأْرَاءُ كَامِنَة
انظر (nystagmus)

latent squint (= phoria)

إحْوَال ، حَوَّل كَامِن

lateral canthus اللِحَاظ
(= temporal canthus)
انظر (canthus)

lateral geniculate body

الجِسْم الرُّكْبِي الوَحْشِي
انظر (body)

lateral squint (= phoria)

حَوَّل وَحْشِي
انظر (squint)

lattice degeneration تَكَسُّ شَبَكِي
انظر (degeneration)

lattice dystrophy حَثَل شَبَكِي
انظر (dystrophy)

lazy eye عَمَش ، كَسَل العَيْن
انظر (= amblyopia)

lens عَدَسَة : (ج : عَدَسَات)
(١) قطعة من الزجاج أو من مادة شفافة
أخرى شكلت بشكل يقارب أو يبعد الأشعة
الضوئية المارة خلالها وتستعمل لتصحيح
أخطاء العين الانكسارية وفي الأجهزة البصرية
العديدة كالمجاهر (٢) عدسة العين الخدبة
الوجهين الموجودة بين الغرفة الخلفية والجسم
الزجاجي .

l. accommodation تَكْيُف العَدَسَة
انظر (accommodation)

achromatic l. عَدَسَة لا لَوْنِيَة
عدسة خالية من الزيغ اللوني .

acrylic l. عَدَسَة أَكْرِيَلِيَة
عدسة لذيبة تغرس بدلاً من عدسة العين
بعد عملة استئصال الساد .

adherent l. عَدَسَة لَأَصِقَة
انظر (= contact l.)

aging l. عَدَسَة هَرَمَة
عدسة عيون الشيوخ وغالباً ما تحوي
عتمات فيها .

angle fixated l. عَدَسَة مُثَبِّتَة بِالزَاوِيَة
عدسة تغرس وتثبت في زاوية الغرفة
الأمامية .

aniseikonic l.'s

عَدَسَاتٌ تَبَايِن الصُّور

عدسات تستعمل لتصحيح الصور المولدة
والمتابنة في العينين .

anterior chamber l.

عَدَسَة الغُرْفَة الأَمَامِيَة

عدسة تغرس في الغرفة الأمامية .

aphakic l. عَدَسَة الأَعْدَسِيَة
عدسة تغرس في العين المزالة عدستها
بعملية استئصال الساد .

aplanatic l. عَدَسَة الأَزْيَعِيَة
عدسة تستعمل لتصحيح الزيغ الكروي .

apochromatic l. عَدَسَة لا مُرْبَعَة
عدسة لا تظهر زيغاً لونياً أو كروياً .

artificial l. عَدَسَة صُنْعِيَة
عدسة صناعية تغرس في العين بدلاً من
عدسة الساد .

aspheric l. عَدَسَة لا كُرْوِيَة
عدسة لا تولد أي تشويه للصورة عند
حوافها لأنها معمولة بشكل اهليلجي .

l. aspiration رَشْف العَدَسَة
رشف العدسة السادية بعد تحطيمها .

ballasted contact l.

عدسة لاصقة مُثَقَّلَة

عدسة مقطوع قسمها السفلي أسمك من مقطوع قسمها العلوي ولذا فإنها تبقى في أسفل العين عند ارتدائها .

bandage contact l.

عدسة لاصقة ضمادية

عدسة لاصقة لينة تستعمل لحماية القرنية ومعالجة بعض أمراضها .

bicentric l.

عدسة بيمركزين

عدسة معمولة بمركزين بؤريين للنظر البعيد والقريب .

biconcave l.

عدسة مُقَعَّرَة الوَجْهَيْن

عدسة بوجهين مقعرين .

biconvex l.

عدسة مُحَدَّبَة الوَجْهَيْن

عدسة بوجهين محدبين .

bicylindrical l.

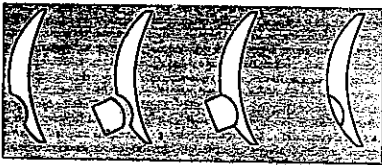
عدسة أسطوانية الوجهين

عدسة بوجهين اسطوانيين .

bifocal l.

عدسة بيؤرتين

عدسة مزدوجة بيؤرتين تستعمل للعلوية منهما للنظر البعيد والسفلية للقراءة .



خطوات صنع العدسة بيؤرتين

bispherical l.

عدسة كروية الوجهين

عدسة بوجهين كرويين .

bitoric l.

عدسة مُتباينة القطرين

عدسة يختلف قطر وجهها الأمامي عن قطر وجهها الخلفي .

l. capsule

مِحْفَظَة العَدَسَة

الغلاف الذي يغطي العدسة ويحفظها .

l. capsule exfoliation

نَقْشُر مِحْفَظَة العَدَسَة

انظر (exfoliation)

l. cataract

سَادُّ العَدَسَة

ساد يتولد عن تنكس العدسة ،

انظر (cataract)

cataract l.

عدسة الساد

العدسة التي تستعمل بعد استئصال عدسة الساد لتعوض عنها .

l. coating

طَلِّي العَدَسَة ، طِلَاءُ العَدَسَة

طلاء سطح العدسة بمادة مضادة للانعكاس أو بمادة ملونة لامتصاص بعض الأشعاعات الضارة للعين .

l. coloboma

ثُلَامَة العَدَسَة

انظر (coloboma)

colored l.

عدسة مُلَوَّنة

عدسة ملونة تمتص بعض الموجات الضوئية غير المرغوب بها .

compound l.

عدسة مُرَكَّبَة

عدسة مكونة من قسمين أو أكثر .

concave l.

عدسة مُقَعَّرَة

عدسة ذات سطح أو سطحين مقعرين بشكل مقطوع في جدار كرة فارغة وهي تفرق الأشعة الضوئية المارة خلالها .

contact l.

عدسة لاصقة

عدسة زجاجية أو لينة رقيقة ومقوسة توضع على كرة العين أو على قرنتها مباشرة لتصليح أخطائها الانكسارية .

contour l.

عدسة مُحِيطِيَّة

عدسة لاصقة ثلاثية الانحناء مصممة بشكل يطابق تحدب القرنية وتسطح عادة عندما تمتد لأطراف العين .

converging l.

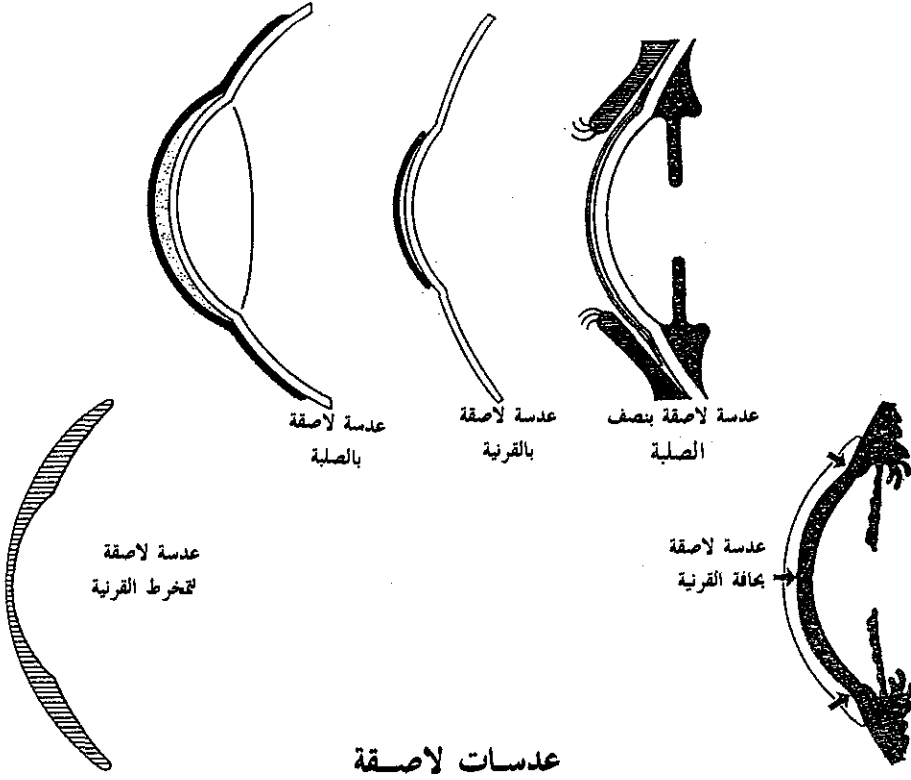
عدسة لامة

(= convex l.)

convex l. (= converging l.)

عدسة مُحَدَّبَة

عدسة مقطوعة على شكل السطح الخارجي لكرة فارغة وهي عدسة لامة تركز الضوء الذي يمر خلالها في بؤرة .



عدسات لاصقة

convexoconcave l.

عدسة مُحدّبة مُقعّرة
عدسة أحد سطحيها محدب والآخر مقعر .

convexoplano l.

عدسة مُحدّبة مُسطّحة
عدسة أحد وجهها محدب والآخر مسطح .

corrected l.

عدسة ذات تحدب يتناسب مع حركة محور العين عند انحرافها أو دورانها .

l. correction

تصحيح عدسي
تصحيح أخطاء العين الانكسارية بأستعمال العدسات .

correction l.

عدسة تستعمل لتصحيح أخطاء العين الانكسارية .

cosmetic l.

عدسة تستعمل لتغطية العين العمياء .

cosmetic contact l.

عدسة لاصقة ملونة تستعمل عادة لتجميل مظهر العين .

Crookes l.

عدسة ملونة صنعت لتمتص الأشعّتين دون الحمراء وفوق البنفسجية وتمنع مرورهما ولكنها تسمح بمرور موجات الضوء الأخرى .

crossed l.

عدسة يختلف تحدب سطحها الأمامي والخلفي .

crystalline l.

عدسة العين البلورية وهي عدسة محدبة الوجهين توجد بين الغرفتين الأمامية

عدسة تزيينية

عدسة تستعمل لتغطية العين العمياء .

عدسة لاصقة تزيينية

عدسة لاصقة ملونة تستعمل عادة لتجميل مظهر العين .

عدسة كروكس

عدسة ملونة صنعت لتمتص الأشعّتين دون الحمراء وفوق البنفسجية وتمنع مرورهما ولكنها تسمح بمرور موجات الضوء الأخرى .

عدسة متصالبة

عدسة يختلف تحدب سطحها الأمامي والخلفي .

العدسة البلورية

عدسة العين البلورية وهي عدسة محدبة الوجهين توجد بين الغرفتين الأمامية

والخلفية وتشكل أحد أقسام الوسط الانكساري للعين ووظيفتها تركيز الصورة على الشبكية بتغيير تحدبها .

cylindrical l. عدسة أسطوانية

عدسة مكونة من مقطع اسطوانة مقطوعة بمستوي مواز لمحورها وأحد سطحها مستوي والآخر مقعراً أو محدباً .

decentered l. عدسة مُنحرفة المَرَكز

عدسة العين المنحرفة التي لا يمر خط الرؤية خلال مركزها .

l. discission فَتْحٌ مَحْفَظَةُ الْعَدَسَةِ
انظر (discission)

l. discoloration تَغْيِيرُ لَوْنِ الْعَدَسَةِ

تبدل لون العدسة اللاصقة لقدمها أو لاستعمال بعض الأدوية عليها .

l. dislocation خَلْعُ الْعَدَسَةِ
انظر (dislocation)

dispersing l. عدسة مُبَعِّثَةٌ

عدسة تبعثر الأشعة الضوئية التي تمر خلالها .

diverging l. عدسة مُفْرِقَةٌ
(= concave l.)

dual l. عدسة مُزدَوِجَةُ العَرَضِ

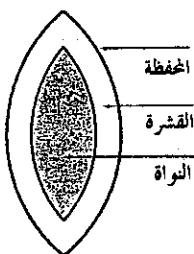
عدسة داخل العين من الممكن غرسها في الغرفة الأمامية وفي الغرفة الخلفية .

l. evacuation تَفْرِيقُ الْعَدَسَةِ
انظر (evacuation)

l. extraction إِسْتِصْصَالُ الْعَدَسَةِ
انظر (extraction)

eye l. (= crystalline l.)

عدسة العين



عدسة العين

fluid l. عدسة سائلة

عدسة تتولد من السائل المرطب للعين أو فلم الدمع المحذب أو المقعر الذي يغطيها .

fundus contact l.

عدسة القاع اللاصقة

عدسة لاصقة تحمل باليد وتوضع على القرنية المبنجة لفحص قاع العين .

gas permeable contact l.

عدسة لاصقة نفوذة للغاز

عدسة لاصقة ذات فتحات تسمح بتبخر الغازات والدمع من على سطح العين .

l. glide مُزَلِّقُ الْعَدَسَةِ

مادة رقيقة توضع في العين لتسهيل انزلاق عدسة داخل العين لتأخذ موضعها المناسب .

gonio l. عدسة الزاوية

عدسة خاصة لفحص زاوية العين .

haptic l. مِمْسِكُ الْعَدَسَةِ

العروة التي تمسك بالعدسة من جهة وترتكز على أحد أنسجة العين من جهة أخرى تستعمل لثبيت العدسة في موضعها .

haptic contact l.

عدسة لاصقة بالصلبة

عدسة لاصقة قطرها أكبر من قطر القرنية وتمتد حتى الصلبة .

hard contact l. عدسة لاصقة صلبة

عدسة لاصقة قطرها أقل من قطر القرنية .

l. holding forcepes

المِلْقَطُ مَاسِكُ الْعَدَسَةِ

ملقط لمسك عدسة داخل العين عند غرسها فيها .

hydrogel soft l.

عدسة هلام مُمَوِّه لينة

عدسة لاصقة لينة مصنوعة من مادة هلامية موهة تحوي ١٠٪ ماء أو سيلكون .

hydrophilic soft l.

عدسة لينة مُجِبة الماء

hydrophobic soft l.

عدسة لينة كارهة الماء

impact resistant l.

عدسة مُقاومة للصدمات

عدسات مقاومة للكسر تستعمل للأطفال .

l. implants

غرسات عدسية

(implants) انظر

l. implant, primary

غرسة عدسة أولية

(implant) انظر

l. implant, secondary

غرسة عدسة ثانوية

(implant) انظر

l. induced uveitis

التهاب العينية المُستحث بالعدسة

(uveitis) انظر

industrial l's

عدسات صناعية

عدسات خاصة يستعملها العمال .

l. injuries

إصابات العدسة

الإصابات التي تولدها العدسات و خصوصاً العدسات اللاصقة .

intraocular l.

عدسة داخل العين

عدسة تفرس داخل العين للتعويض عن العدسة المزالة في عملية الساد .

l. intumescence

إنتفاخ العدسة

تورم العدسة .

iseikonic l's

عدسة تماثل الصور

عدسة تستعمل لتصحيح تفاوت الصور المولدة في العينين وتصلح تركيزها على الشبكية ودرجة تكبيرها في العينين .

laminated l.

عدسة مُصنّفة

عدسة أمينة توضع فيها طبقة لينة بين طبقتين زجاجيتين لمنع الأصابات التي قد يحدثها انكسارها المفاجيء .

lenticular l.

عدسة عدسية

عدسة كبيرة نسبياً تستعمل في العيون المسطحة الكبيرة وتتكون من منطقة مركزية عدسية وتحيط بها منطقة واسعة لا عدسية .

loose l.

عدسة رحوّة

عدسة لاصقة كثيرة الحركة ويمكن أن يكون سبب ذلك صغر قطرها ولأنها سميكة جداً أو مسطحة .

l. luxation

خلع العدسة

تمزق الألياف الطبقية للعدسة التام فتسقط في الغرفة الأمامية أو الغرفة الرجاجية .

l. magnification

تكبير العدسة

نسبة حجم الصورة التي تكونها العدسة إلى حجم الجسم الأصلي .

meniscus l.

عدسة هلالية

عدسة ذات وجه مقعر وآخر محدب .

meter l.

عدسة مثرية

عدسة ذات طول بؤري يساوي متراً واحداً وقوة انكسارية تساوي دايوبتراً واحداً .

minus l.

عدسة سلبية

انظر (= concave l.)

omnifocal l.

عدسة مُعدّدة البؤر

عدسة تزداد شدتها بانتظام من أعلاها حتى أسفلها وبهذا يتمكن مستعملها من رؤية المحيط من دون تقطع كما يحصل في العدسات ذات البؤرتين .

l. opacity

عتامة العدسة

انظر (opacity)

l. optic

إبصارية العدسة

الوظيفة البصرية للعدسة داخل العين .

optical l.

عدسة بصرية

عدسة تستعمل في النظارات لتصحيح أخطاء العين الانكسارية .

orthoscopic l.

عَدَسَةٌ وَاضِحَةُ التَّنْظِيرِ
عَدسة تعطي منظرًا واضحًا للساحة البصرية .

photochromatic l.

عَدَسَةٌ ضَوْئِيَّةُ التَّلَوُّنِ
عَدسة تتلون عند تعرضها للضوء .

plano l.

عَدَسَةٌ مُسْتَوِيَّةٌ
عَدسة ذات قوة دايوبترية تساوي صفرًا .

plastic l.

عَدَسَةٌ لِدْنَةٌ
عَدسة مصنوعة من مادة لدنة صعبة الألكسار .

prism ballast l.

عَدَسَةٌ مُثَقَّلَةٌ بِمَوْشُورٍ
عَدسة لاصقة مثقل أسفلها بموشور ليزيد من استقرارها في العين .

prismatic l.

عَدَسَةٌ مَثُورِيَّةٌ
عَدسة اسطوانية .

refractive l's

عَدَسَاتُ إِنْكَسَارِيَّةٌ
عَدسات تكسر الضوء الذي يمر خلالها .

l. refractive power

قُدْرَةُ إِنْكَسَارِ الْعَدَسَةِ
مقدرة العدسة على كسر الأشعة المتوازية المارة خلالها .

safety l.

عَدَسَةٌ أَمِينَةٌ
عَدسة مقاومة للكسر والصدمات تصنع من مادة لدنة وتستعمل لحماية العين عند تعرضها للكسر .

shatter-resistant l.

عَدَسَةٌ مُقَاوِمَةٌ لِلسَّائِرِ
عَدسة لا تبتثر الضوء المار خلالها .

soft contact l.

عَدَسَةٌ لِاصِقَةٌ لِيَنَةِ
عَدسة لدنة مصنوعة من مادة شبه هلامية (هلام موه - هيدروجيل) أو من السيليكون .

spherical l.

عَدَسَةٌ كُرْوِيَّةٌ
عَدسة كروية بشكل مقطع كرة فارغة .

l. subluxation

تَحَوُّرُ الْعَدَسَةِ
رضح غير حاد للعين يولد خلع العدسة عند تمزق ٢٥٪ أو أكثر من أربطة العدسة النطيقية .

telescopic l's.

عَدَسَاتُ تِلْسُكُوبِيَّةٌ
عَدستان تستعملان للمصابين بعيب ابصاري شديد توضعان متقاربتين في إطار أمام العين .

tight l.

عَدَسَةٌ مَشْدُودَةٌ
عَدسة لا تتحرك أو قليلة الحركة .

toric, l. (= toroidal l.)

عَدَسَةٌ حَيْدِيَّةٌ
عَدسة تختلف تحدبات خطوطها الاستوائية في مختلف اتجاهاتها وتستعمل لتصحيح اللابؤرية .

trial l.

عَدَسَةٌ إِحْتِبَارٍ
عَدسة تستعمل لاختبار معامل انكسار العين .

trifocal l.

عَدَسَةٌ ثَلَاثِيَّةُ الْبُورِ
عَدسة مكونة من ثلاثة أقسام مختلفي معامل الألكسار العلوي منها للرؤية البعيدة والوسطي للرؤية المتوسطة والسفلي للقراءة .

varilux l.

عَدَسَةٌ مُتَدَرِّجَةُ الْبُورِ
عَدسة متعددة البور تتدرج فيها قوة العدسة للنظر البعيد حتى النظر القريب . وهذا فلها بؤرة متدرجة التغير .

l. vesicle

حَوْيَصَلَةُ الْعَدَسَةِ
حويصلة العين التي تظهر في المشيح في أول المراحل الجنينية لتطور العدسة .

l. zonule

نُطَيْقَةُ الْعَدَسَةِ
انظر (= zonula ciliaris)

lensometer

مِقْيَاسُ الْعَدَسَاتِ
مقياس يقيس خواص العدسات وقياساتها المختلفة وانكسارياتها ووجود الأسطوانة فيها .

lentectomy

إِسْتِئْصَالُ الْعَدَسَةِ
استئصال العدسة جراحياً .

lenticonus عدسةٌ مخروطيةٌ
بروز مخروطي لعدسة العين يحصل غالباً من
سطحها الخلفي وغالباً في عين واحدة .

anterior l. عدسةٌ مخروطيةٌ للأمام
بروز مخروطي لعدسة العين يبرز من
سطحها الأمامي ويحيط بها غلاف ليفي .

lenticular عدسيّ
نسبة إلى العدسة أو إلى جسم له شكل
وخواص العدسة .

l. astigmatism لا بُورِيَّةٌ عدسيَّةٌ
انظر (astigmatism)

l. capsule مَحْفَظَةُ العَدْسَةِ
انظر (= lens capsule)

l. myopia قِصْرُ بَصَرٍ عدسيّ ، حَسْرٌ عدسيّ
انظر (myopia)

lentitis (= phakitis) التهابُ العدسة .

leprotic pannus سَبَلٌ جُدَامِيّ
انظر (pannus)

lesion آفة
أي تخريب مرضي أو رضحي لأحد أنسجة
الجسم أو أعضائه مما يعيق عمله .

lethal مُمِيت
عامل يؤدي إلى موت الخلايا أو الأنسجة أو
الأعضاء أو الجسم نفسه .

leucoma (= leukoma) عَفَاءَةُ القَرْنِيَّةِ
كثافة قرنية بيضاء شديدة في وسط أو في حافة
القرنية وهي غالباً ماتكون وراثية .

adherent l.
(= leukoma adherans)

عَفَاءَةُ القَرْنِيَّةِ المُتَصِقَّةِ
التصاق القرنية بنسبة قرنية أو بعدسة
متفتحة .

leukokoria بَيَاضَاتُ الحَدَقَةِ
ظهور أجسام بيضاء في منطقة الحدقة وهي
عادة ما تكون خلف العدسة .

leukoma (= leucoma) عَفَاءَةُ القَرْنِيَّةِ
adherent l.
(= adherent leucoma)

عَفَاءَةُ القَرْنِيَّةِ المُتَصِقَّةِ

leukoplakia, conjunctival
طَلَوَانٌ مُلتَحِمِيّ

بقع بيضاء تغطي المنتحمة وقد تظهر فيها بعض
الشقوق .

levator palpebri superioris
رَافِعَةُ الجَفْنِ العُلَوِيِّ
انظر (muscle)

levoversion التَظْرُ لِيَسَارٍ ، تَحْوِيلٌ لِيَسَارٍ
انحراف العين للنظر لجهة اليسار .

lid الجَفْنِ
جفن العين وهو غطاؤها .

granular l. حَبْرٌ ، جَفْنٌ حَبِيبيّ
انظر (trachoma)

l. lag تَلَكُّوْرُ الجَفْنِ
عدم حركة الجفن للحد الكافي لغلق العين
كما يحدث في فرط نشاط الدرق .

l. retraction انكماشُ الجَفْنِ
حالة تحدث في فرط نشاط الدرق يرتفع
فيها الجفن الأعلى فوق حوف القرنية .

l. retractor مُبْعِدَةُ الجَفْنِ
آلة تستعمل لتباعد الجفنين عن بعضهما في
عمليات العين .

ligament رِبَاطٌ
حزمة من نسج ليفي تربط الغضاريف
والعظام لاسناد المفاصل والأعضاء .

canthal l. رِبَاطُ اللِّحَاطِ
انظر (= lateral palpebral l.)

lateral palpebral l.
الرِبَاطُ الوَحْشِيّ للجَفْنِ
رباط يشبث النهايتين الوحشيتين
للصفيحتين الجفنتين العلوية والسفلية
بحافة الحاجج .

medial palpebral l.

الرِّبَاطُ الْإِنْسَائِي لِلْجَفْنِ
رباط يربط النهايتين الإنسييتين للصفحتين
الجفنييتين العلوية والسفلية بعظام الحجاج .

suspensory l. of lens

(= zonula ciliaris)

الرِّبَاطُ مُعَلَّقُ الْعَدَسَةِ

رباط ليفي يمتد من الجسم الهدبي إلى قطر
العدسة ويحافظ عليها في موضعها .

ligamentum anguli iridocornealis**الرِّبَاطُ الْقُرْحِي الْقُرْنَوِي الزَّاوِي**

رباط في الزاوية القرنية يربط القرنية
والقرنية بالعضلة الهدبية .

ligamentum pectinatum iridis

(= l. anguli-iridocornealis)

الرِّبَاطُ الْقُرْحِي الْمَشْطَوِي

light **ضَوْءٌ**
حزمة من الأشعات الكهرومغناطيسية تتراوح
طول موجاتها بين ٣٧٠٠ - ٧٧٠٠ انغستروم
تتحسس لها العين وتراها .

actinic l.**الضَّوْءُ السَّافِعُ**

أشعة ضوئية يمكنها أن تولد تأثيرات
كيميائية .

l. adaptation**التَّلاوْمُ لِلضَّوْءِ**

تكيف العين لشداد الضوء المختلفة التي
تتعرض لها .

انظر (adaptation)

axial l. (= central l.)**الضَّوْءُ الْمَحْوَرِي**

اشعاعات ضوئية متوازية لبعضها البعض
وللمحور البصري .

central l. (= axial l.)**الضَّوْءُ الْمَحْوَرِي****l. coagulation****تَعْخِثْرٌ ضَوْئِي**

التخثير بالضوء مثل أشعة ليزر أو أشعة
زينون .

coherent l.**الضَّوْءُ الْمُتَمَّاسِكُ**

ضوء وحيد الذبذبة مستقيم غير متباعد
ويسير باشعاعات متوازية تماماً .

cold l.**ضَوْءٌ بَارِدٌ**

ضوء يمر خلال المرور (كوارتز) أو مادة
لدنية تمتص منه حرارته وبهذا يمكن
تسليطه على الجلد أو أعضاء الجسم
لأنارتها .

l. difference**الْفَارِقُ الضَّوئِي**

الفرق بين حساسية كل من العينين
للضوء .

diffused l.**ضَوْءٌ مُنْتَشِرٌ**

ضوء ينتشر بالانكسار أو بالانعكاس .

idioretinal l. (= photopsia)**رُؤْيَةٌ ضَوْئِيَّةٌ شَبَكِيَّةٌ**

احساس الشبكية بالضوء من دون أي
تنبيه ضوئي خارجي وفي غياب أية
موجات كهرومغناطيسية أخرى .

incident l.**الضَّوْءُ السَّاقِطُ**

الضوء الوارد للعين أو الساقط على جسم
انكساري أو سطح عاكس له .

infra red l.**الضَّوْءُ تَحْتَ الْأَحْمَرِ**

أشعة كهرومغناطيسية لها أطوال موجية
أطول من الأشعة الحمراء .

intrinsic l.**ضَوْءٌ دَاخِلِي الْمَنْشَأِ**

حس الشبكية بضوء معتم في الساحة
البصرية من دون وجوده فيها .

minimum l. (L.M.)**الضَّوْءُ الْأَصْغَرِي**

أصغر شدة ضوئية تحسها العين السوية .

Minn l.**مِصْبَاحٌ مِنْ**

مصباح ضوئي يشع شعاعاً بنفسجياً وفوق
بنفسجي يستعمل لبعض العلاجات
الطبية .

monochromatic l.**ضَوْءٌ وَحِيدُ اللَّوْنِ**

أحد ألوان الطيف الشمسي الذي يتولد
عند مرور موجة ضوئية خلال المنشور .

oblique l.**ضَوْءٌ مَائِلٌ**

ضوء يسقط باتجاه مائل على السطح .

I. perception

إِدْرَاكُ الضَّوِّءِ

انظر (perception)

polarized I.

ضَوْءٌ مُسْتَقْتَبٌ

ضوء تنتشر موجاته في مستوى واحد أو على شكل دائري أو اهليلجي .

I. projection test

إِخْتِبَارُ إِسْقَاطِ الضَّوِّءِ

المقدرة على معرفة مصدر الضوء .

I. pupillary reflex

مُنْعَكِسُ الحَدَقَةِ للضَّوِّءِ

انظر (reflex)

I. pupillary reflex, direct

مُنْعَكِسُ الحَدَقَةِ للضَّوِّءِ المَبَاشِرِ

انظر (reflex)

I. pupillary reflex, indirect

مُنْعَكِسُ الحَدَقَةِ للضَّوِّءِ اللّامْبَاشِرِ

انظر (reflex)

I. rays

أشعة ضوئية

الخط الذي تسلكه الموجات الضوئية .

reflected I.

ضَوْءٌ مُنْعَكِسٌ

ضوء منعكس من سطح عاكس .

refracted I.

ضَوْءٌ مُنْكَسِرٌ

اشعاعات ضوئية منكسرة بعد مرورها خلال جسم كاسر .

light-stress test

إِخْتِبَارُ الكَرْبِ الضَّوِّئِيِّ

انظر (test)

transmitted I.

ضَوْءٌ مَارِقٌ

الضوء الذي تمر اشعاعاته خلال جسم شفاف .

ultraviolet I.

الضَّوِّءُ فَوْقَ البَنَفَسَجِيِّ

الموجات الكهرومغناطيسية التي تقل أطوال موجاتها عن أطوال الموجة البنفسجية .

white I.

ضَوْءٌ أَيْضٌ

الضوء الذي يتكون من مزج كل الألوان الضوئية التي تحسها العين .

lighting eye movement

حَرَكَةٌ عَيْنِيَّةٌ حَاطِفَةٌ

انظر (movement)

limbus

حُوفٌ

حافة بنية أو عضو وتطلق هنا على الحافة المقوسة بين القرنية ومنطقة الملتحمة التي تغطي الصلبة .

I. conjunctivae

حُوفُ المُلْتَحِمَةِ

(= annulus conjunctivae) انظر

corneoscleral I.

الحُوفُ القَرْنَوِيّ الصُّلْبُوِيّ

حافة القرنية التي تتصل بالصلبة .

I. luteus retinae

البُقْعَةُ الصَفراءُ

(= macula lutea) انظر

I. palpebrales anterior

حَافَةُ الجَفْنِ الأمامية

الحافة المستديرة الأمامية للجفن الذي تنمو فيه الأهداب .

I. palpebrales posterior

حَافَةُ الجَفْنِ الخَلْفِيَّةِ

الحافة الحادة الخلفية للجفن التي تلامس مقلة العين .

I. retinae (= macula retinae)

بُقْعَةُ الشَّبَكِيَّةِ

line, Schwalbe's

خَطُّ شَفَالْبَةِ

الخط الذي يحدد الحدود الأمامية للشبكية الترييقية ونهاية خط ديسميت للقرنية .

line, visual

المَحْوَرُ البَصْرِيّ

انظر (= optical axis)

lipid keratopathy

إِعْتِلَالُ القَرْنِيَّةِ الشَّحْمِيّ

انظر (keratopathy)

lipid tear layer

طَبَقَةُ الدَّمْعِ الشَّحْمِيَّةِ

الطبقة الخارجية للفلم الدمعي الذي يغطي العين والذي تفرزه غدد مايوميان وهي التي تقلل من تبخر الدمع .

liquification, vitreous تَمَيُّعُ الرَّجَاجِيِّ
تحول الخلط الزجاجي من قوامه الهلامي إلى
قوام سائل .

lithiasis, conjunctival تَحَصُّيُّ المُنْتَحِمَةِ
انظر (= conjunctival concretion)

local anesthesia تَخْدِيرٌ مَوْضِعِيّ
انظر (anesthesia)

loops, intrascleral nerve العُرَى العَصَبِيَّةُ دَاخِلُ الصُّلْبَةِ
بقعة صغيرة غامقة من نسيج العنبيّة على الصلبة
الأمامية ينحني فيها عصب هدي طويل على
شكل عروة .

loose lens عَدَسَةٌ رَحْوَةٌ
انظر (lens)

low pressure glaucoma زَرَقٌ وَاطِيءُ الصَّنْطِ
انظر (glaucoma)

lumen (١) لَمْعَةٌ (٢) جَوْفٌ
(١) وحدة الدفع الضوئي
(٢) تجوف جسم مجوف أو مجرى .

luminosity لَمَعَانٌ
اصدار الضوء أو انعكاسه .

luxated lens عَدَسَةٌ مَحْلُوعَةٌ
انظر (lens)

lymphangiectasis, conjunctival تَوْسِعُ أَوْعِيَةِ المُنْتَحِمَةِ المَمْقَاوِيَّةِ

lymphangioma وِعَاؤُومٌ لِمَفِيّ
ورم بأحياز مملوءة باللمف وقد تحدث في
الحجاج .

lymphoma, lacrimal gland لِمْفُومُ العُدَّةِ الدَّمْعِيَّةِ

ورم خبيث للجهاز الشبكي البطاني قد يصيب
الغدة الدمعية .

lysosome يَحْلُولُ ، جُسَيْمٌ خَالٌّ
أحد الجسيمات الدقيقة التي تشاهد بالمجهر
الالكتروني داخل الكثير من الخلايا وهي تحوي
العديد من الأنظيمات التي تقوم بالهضم داخل
الخلايا .

lysozyme لَأَيْرُوزِيمٌ

انظيّم يوجد في الدمع واللعاب وآح البيض وفي
بعض سوائل الجسم الأخرى ويعمل كأنظيّم
حال للكثير من الجراثيم .

M

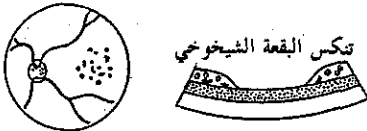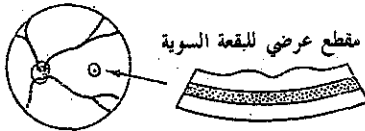macrocornea ضَخَامَةُ الْقَرْنِيَّة
انظر (= megalocornea)

macrocyt of retina
كَيْسَةٌ كَبِيرَةٌ فِي الشَّبَكِيَّة
انفصال الشبكية مع تكوين نفاطة كبيرة فيها
وخصوصاً في منطقتها الأمامية .

macroglobinemia papilledema
وَدَمَةٌ الْحَلِيمَةُ بِالْغُلُوبِينِيَّةِ الْكَبِيرَةِ
وذمة الحليمة البصرية مع وجود الغلوبين
الكبرى في الدم .

macroperforation ثُقُبٌ كَبِيرٌ
ثقب كبير نافذ في القرنية يحتاج الى خياطة
للحفاظ على سلامة الغرفة الأمامية .

macropsia رُؤْيَةٌ كَبِيرَةٌ
اضطرابات بصرية تؤدي إلى رؤية الأجسام
أكبر من حجمها الحقيقي .



البقعة

macula بُقْعَةٌ (ج : بُقَع) بقعة أو تشخن متميز بلونه أو شكله عما يحيطه كبقعة الشبكية .

m. cornea بُقْعَةُ الْقَرْنِيَّة
عنامة في القرنية سنجابية اللون وممددة
تشاهد بالعين المجردة . وهي وسط بين
سحابة القرنية وغشاءها .

false m. بُقْعَةٌ كَاذِبَةٌ
بقعة شبكية خارج البقعة الصفراء تتركز
عليها الصور البصرية في العين الحولاء .

m. flava retinae (= m. lutea)
البُقْعَةُ الصَّفْرَاءُ

m. lutea (= m. retinae)
البُقْعَةُ الصَّفْرَاءُ

m. retinae (= m. lutea)
البُقْعَةُ الصَّفْرَاءُ ، بُقْعَةُ الشَّبَكِيَّة

منخفض صغير في المنطقة الخلفية للشبكية
قطره حوالي ٥٣ على الجهة الوحشية وإلى
الأسفل من القرص البصري وهي منطقة
الرؤية اللونية والرؤية المميزة الواضحة .

macular بُقْعِيٌّ
نسبة للبقعة أو شبيه بها .

m. corneal dystrophy
حَثَلٌ قَرْنَوِيٌّ بُقْعِيٌّ
انظر (dystrophy)

m. cortical projection
الاسْقَاطُ البُقْعِيُّ القَشْرِيُّ
اسقاط ألياف البقعة على قشرة المخ .

m. cortical representation

التمثيل البقعي في القشرة
تمثيل البقعة على قشرة المخ .

m. degeneration, aged

تتكسُّ البُقعة الشَّيخُوخي
(degeneration) انظر

m. d., cystoid

تتكسُّ البُقعة الكيساني
(degeneration) انظر

m. d., diabetic

تتكسُّ البُقعة السُّكري
(degeneration) انظر

m. d., senile

تتكسُّ البُقعة الشَّيخُوخي
(degeneration) انظر

m. d., vitelliform

تتكسُّ البُقعة المُحي
(degeneration) انظر

m. edema

وَدَمَة البُقعة

تسرب غير طبيعي للأيونات والجزيئات
الكبرية من شعيرات الشبكية إلى البقعة ،
وتسحب هذه معها بعض السوائل فتسبب
وذمة البقعة مع اختلال البصر أو فقدانه .

m. e., aphakic cystoid

وَدَمَة البُقعة اللاعدسية الكيسانية
وذمة في بقعة العين المزال منها عدستها .

m.e., phakic cystoid

وَدَمَة البُقعة العدسية

وذمة بقعة العين لالتهاب شعيراتها أو بمرض
شبيكي وعائي فيها .

m. hole

ثُقْبَة البُقعة

تخریب الغشاء المحدد الداخلي لكيسة البقعة
فتتولد ثقبية فيها مع فقدان البصر .

m. sparing

سَلَامَة البُقعة

سلامة البقعة عند إصابة باقي أجسام
الشبكية بمرض أو رض .

m. star

نَجْمَة البُقعة

ترسبات في البقعة نجمية الشكل .

maculopathy

إعتلال البُقعة

إصابة البقعة بمختلف الأمراض والأصابات .
madarosis اللأهدائية

فقدان أهداب الأجناف أو شعيرات الحاجبين .

Maddox rod test

الختبارُ عُصَيَات مَادوكس
(test) انظر

Maddox wing test

إختبارُ أَجِيحة مَادوكس
(test) انظر

magnification, lens

تكبير العدسة
(lens) انظر

major amblyoscope

مُصَوَّبُ العَمَش الكبير
(amblyoscope) انظر

maladie du greffon

داءُ العُرسة

عتامة غرسة القرنية نتيجة تفاعل المستضد
بالضد .

maladjustment

سوء الإحكام

عدم احكام تكيف العين المناسب للمنبهات
البصرية الواردة اليها .

malformation

شوه

تشوه أو عيب في تطوير ونمو عضو أو نسيج .

malignancy

خَبَاطَة

تطور المرض أو فوعته باتجاه مرض شديد .

malignant glaucoma

رَزَقٌ حَيث

(glaucoma) انظر

malignant melanoma

مِلَانُوم حَيث

(melanoma) انظر

malignant schwannoma

شَفَانُوم حَيث

(schwannoma) انظر

manifest hyperopia

مُدُّ البَصَر الظَّاهِر

(hyperopia) انظر

marginal catarrhal ulcer

فَرْحَة نَزليَّة هامشيَّة

(ulcer) انظر

marginal corneal degeneration

تَنكُّسٌ قَرْنَوِيٌّ مُحِيطِيٌّ
(degeneration) انظر

marginal furrow degeneration

تَنكُّسُ القَرْنِيَّةِ الأُخْدُوْدِي
(degeneration) انظر

marginal tear strip

شَرِيْطُ الدَّمْعِ الحَافِيّ
شريط من فلم الدمع المجاور لحافة الجفن الذي
يختبر لقياس افراز الدمع .

margo ciliaris iridis

الحَافَةُ الهَيْدِيَّةُ لِلقَرْنِيَّةِ
حافة القرنية الخارجية المتصلة بالجسم
الهدبي .

margo palpebrae حَافَةُ الجَفْنِ
(= free margin of eyelid)

(١) قسم الجفن المبطن بالملتحمة والذي يقابل
مقلة العين (٢) حافة الجفن التي تقارب
المليمتر الواحد وتحمل الأهداب على حافتها
الأمامية وتلاصق حافتها الخلفية مقلة العين .

margo pupillaris iridis

الحَافَةُ الحَدِيقِيَّةُ لِلقَرْنِيَّةِ
حافة القرنية الداخلية التي تحيط بحدقة العين .

mascara المَسْكَارَةُ

مستحضر تجميلي لصبغ الأهداب بجوي كاولين
أسود ودهن الخروع المكبرت وقد يتجمع في
الأجفان ويولد التهاب جريباتها .

massive granuloma of sclera

حُيُومُ الصَّلْبَةِ الكُتْلِيّ
(granuloma) انظر

mature cataract سَادُّ نَاضِج
(cataract) انظر

mechanical ptosis إِطْرَاقِيٌّ آلِيّ
(ptosis) انظر

medial canthitis إِثْبَابُ المَوْقِ
(canthitis) انظر

medial canthus المَوْقِ
(canthus) انظر

medial palpebral ligament

الرِبَاطُ الجَفْنِيّ الأَنْسِيّ
(ligament) انظر

medulloepithelioma ظَهَارُومٌ لِنَحَاعِيّ
(= dictyoma)

ورم خلقي لظهارة الجسم الهدبي اللا صباغية
ومن الممكن أن يكون هذا الورم حميداً أو
خبيثاً .

megalocornea قَرْنِيَّةٌ ضَخْمَةٌ
شدوذ خلقي تكون فيه قرنية العين كبيرة عند
الولادة إذ يصل قطرها إلى أكثر من ١٨ ملم
عند البالغين وينتقل هذا الشذوذ وراثياً كصفة
جسدية سائدة .

Meibomian cyst كَيْسَةٌ مَايُومِيَّان
(cyst) انظر

Meibomian glands غُدُدٌ مَايُومِيَّان
(= tarsal glands, glandula
tarsalis)
انظر (gland)

Meibomian styte شَعِيرَةٌ مَايُومِيَّان
(styte) انظر

Meibomianitis إِثْبَابُ غُدُدِ مَايُومِيَّان
التهاب ترداد فيه افرازات غدد مايوميان .

melanocyte خَلِيَّةٌ مِلايِيَّةٌ
الخلية المولدة للملانين .

melanocytosis, congenital
oculodermal (= nevus of Ota)

الميلان الخِلَقِيّ العَيْنِيّ الجِلْدِيّ ، وَحْمَةٌ أوتَا
وحمة جلدية عميقة ترافق مع وحمة في
الملتحمة ووحمة منتشرة في العنبية .

melanocytoma وَرَمٌ الخَلايَا المِلايِيَّةِ
ورم غائي مكون من خلايا ملانية .

melanoma مِلاَنُومٌ
ورم مكون من خلايا منصبعة بالملانين .

choroid m. مِلاَنُومٌ المَشِيمِيَّةِ
ورم خبيث ملاني يصيب مشيمة العين

ويسبب انفصال الشبكية الصلد .

ciliary body m.


ملائنوم الجسم الهدبي

ورم ملائي خبيث يصيب الجسم الهدبي .

iris m.

ملائنوم القرحة

ورم ملائي خبيث يصيب القرحة .

**malignant m.**

ملائنوم خبيث

ورم خبيث يتطور عادة من شامة (وحة) ويتكون من كتل سوداء ولهذا الورم استعداد كبير للانتقال في الجسم .

melanosis

مُلائن

حالة تتصف بترسب صبغة الميلانين الشاذ في الأنسجة .

m. bulbi

مُلائن المُقلّة

ترسب الميلانين الحلقي الشاذ في مشيمية العين ويظهر على المتحمة وصلبة العين والعيانية - وعادة مايكون في انسجتها السطحية .

m. oculi

مُلائن المُقلّة

(= m. bulbi)

membrane

غشاء

Bowmann's m.

غشاء باومان

طبقة خفيفة من القرنية مكونة من سدى كثيف بين الطبقة الخارجية من الظهارة المبطية والمادة المخصوصة للقرنية وتشكل طبقة القرنية الثانية .

Brüch's m.

غشاء بروخ

(= vitreal lamina)

الغشاء الواقع بين المشيمية وظهارة الشبكية الصباغية .

choroidal neovascular m.

غشاء مشيمي مُوعى

أوعية شاذة تظهر في تنكس المشيمية الشبكي وتتنصف بظهور نزف تحت الشبكية أو نضح شحمي فيها .

cyclitic m.

غشاء هديبي

غشاء ندبة التهابية يظهر أمام أو خلف عدسة العين .

Descemet's m.

غشاء ديسيمت

(= posterior limiting lamina)

غشاء رقيق شفاف يوجد بين المادة المخصوصة والطبقة الباطنية للقرنية .

external limiting m.

الغشاء المُحدّد الخارجي

طبقة رقيقة مثقبة في الشبكية تبرز العصبات والمخاريط من بين ثقبها .

hyaloid m. (= vitreous m.)

الغشاء الزجاجاني

internal limiting m.

الغشاء المُحدّد الداخلي

الطبقة الداخلية للشبكية .

nictating m.

الغشاء الراف

طية جلدية تحت الجهة الإنسية للجفنين مكونة جفناً ثالثاً يتحرك فوق مقدمة العين ويشاهد في الزواحف والعديد من اللبائن .

preretinal m.

غشاء أمام الشبكية

غشاء شبكي يظهر أمام الشبكية في حالات اعتلالها النموي .

pupillary m.

الغشاء الحدقي

طبقة أديم متوسط ملتصقة بالحافة الأمامية للقرحة تتكون خلال التطور الجنيني وقد تبقى أحياناً وتشاهد عند البالغين .

secondary m. غِشَاءٌ ثَانَوِيٌّ

غشاء يتولد بعد استئصال الساد خارج الحفظة .

subretinal neovascular m.

الغِشَاءُ المَوْعَى تحْت الشبكية
غشاء وعائي تحت الشبكية يشاهد
كأنصباغ سنجابي فيها ومن الممكن
معالجته بالليزر .

vitreous m. الغِشَاءُ الرَّجَاجَانِيّ

طبقة رقيقة تغطي الجسم الزجاجي
للعين .

membranectomy اسْتِئْصَالُ الغِشَاءِ

استئصال غشاء يسد البصر (وعادة هو
الغشاء الحدقي) باستعمال ليزر الياك وقد يعني
الأصطلاح أيضاً بضع الحفظة .

membranous conjunctivitis

التهاب الملتحمة الغشائي
انظر (conjunctivitis)

meningeal hydrops اسْتِسْقَاءُ السَّحَايَا

انظر (hydrops)

meningioma, optic nerve

سِحَاءُ ورم العصب البصريّ

ورم سحاي العصب البصري التي تضغط عليه
وتخربه وتولد العمى .

meningioma, orbit سِحَاءُ ورم الحجاج

ورم صلب ووعائي ينمو ببطء من أغشية
الدماغ ويمتد لينخر عظام الجمجمة ويصل إلى
الحجاج فيضغط العين ويلتهاها .

meniscus lens

عَدَسَةٌ هِلَالِيَّةٌ

انظر lens

meshwork, trabecular

الشبكيّة التريبيقيّة

المنطقة بين خط شفالية ومهراز الصلبة ويمر
الخلط المائي من خلال ثقبها إلى قناة سليم .

mesoderm

الأديم المتوسط

الطبقة الوسطية للطبقات المنتشة الثلاث وهي
بين الأديمين الظاهر والباطن .

mesodermal dysgenesis

سوءُ تَشَجُّحِ الأديمِ المتوسط

سوء تشجح الأديم المتوسط الذي يولد عيوباً في
قسم العين الأمامي .

mesoretina

الشبكيّة المتوسطة

طبقة الشبكية المتوسطة .

metaherptic keratitis

التهاب القرنيّة تلو الحلاّ

انظر (keratitis)

metamorphopsia

تَشْوُهُ المَرْتِيَات

اضطراب بصري ترى فيه الأجسام منحرفة
ومشوهة .

metarhodopsin

ميتارودوبسين

مادة كيميائية وسيطة في العين تكون
الرودوبسين وتمتص الضوء وتتحول بعد ذلك
الى أوبسين .

metastasis

١ . انْقِالٍ ٢ . نَقِيلَةٌ (ج : نقائل)

٢ . انتشار الورم الخبيث من موضعه إلى أماكن
أخرى في الجسم ٢ . القطع الورمية التي تنتقل
من الورم الأولي إلى مواقع أخرى في الجسم .

metastatic

نَقِيلِيّ

أفة ذات طبيعة انتقالية .

micro eye movenents

حَرَكَاتٌ عَيْنِيَّةٌ صَغِيرَةٌ

انظر (movement)

microaneurysms

أُمُهَاتُ الدَّمِ الصَّغِيرَةِ

أمهات دم مجهرية تتكون بصورة خاصة في
الفرقية وتُشاهد في العين في اعتلال الشبكية
السكري بواسطة منظار قاع العين .

microblepharon

صِغْرُ الجَفْنِ

شذوذ خلقي شاذ يتصف بقصر أبعاد الجفن
العمودية وصغر مساحته .

microcornea

صِغْرُ القَرْنِيَّةِ

شذوذ خلقي يصيب العينين عادة تكون فيه
القرنية صغيرة جداً بقطر يقل عن ١١ ملم بعد
السنة الأولى من العمر ويتولد ذلك عن توقف

نموها . وينتقل هذا الشذوذ بالوراثة كصفة متنحية عند ارتباطه بالصبغي الجنسي اكس أو ينتقل كصفة جسدية سائدة .

miconystagmus رَأْرَأَةٌ صِغْرِيَّةٌ
حركات عينية صغيرة تظهر طبيعياً في العين السوية .

microperforation ثَقْبٌ صَغِيرٌ
ثقب صغير في القرنية يلتم ذاتياً ويمكن أن يحدث عند بضع القرنية الشعاعي .

microphakia صِغْرُ الْعَدْسَةِ
عيب خلقي تكون فيه عدسة العين صغيرة جداً .

microphthalmia صِغْرُ الْعَيْنِ
عين صغيرة جداً بصورة شاذة .

microphthalmos
(= microphthalmus)

(١) صِغْرُ الْعَيْنِ (٢) صِغْرُ الْعَيْنِ
شخص ذو عين صغيرة .

micropsia إِبْصَارٌ صِغْرِيٌّ
(= micropia)

إبصار شاذ تبصر فيه الأجسام أصغر من حجمها الطبيعي .

microstrabismus (= microtropia)
حَوَلٌ صِغْرِيٌّ

حول أقل من ٥° مع سوء تقارن العينين وغمش نسبي في العين المنحرفة وليس من السهولة دائماً تشخيصه باختبار التغطية .

microsurgery جِرَاحَةٌ مِجْهَرِيَّةٌ
جراحة تجرى باستعمال مجهر تشريحي أو بالاستعانة بالعدسات الجراحية الخاصة .

microtropia حَوَلٌ صِغْرِيٌّ
(= microstrabismus) انظر

milky cataract سَادٌّ حَلِيْبِيٌّ
انظر (cataract)

minus lens عَدْسَةٌ مُقْعَرَةٌ
(= concave lens)

انظر (lens)

miosis تَقْبُضُ الْحَدَقَةِ

تضييق حدقة العين بفعل مصرة الحدقة استجابة للمنعكس الضوئي أو للرؤية القريبة .

irritative m. تَقْبُضُ الْحَدَقَةِ التَّهْيِجِيَّ
تقبض الحدقة بسبب مهبج العين كما يحصل في التهاب القرنية .

paralytic m. تَقْبُضُ الْحَدَقَةِ الشَّلَلِيَّ
تقبض الحدقة بسبب شلل عضلاتها الموسعة .

senile m. تَقْبُضُ الْحَدَقَةِ الشَّيْخُوخِيَّ
تقبض الحدقة الذي يحصل عند الشيوخ .

spastic m. تَقْبُضُ الْحَدَقَةِ التَّنَشُّجِيَّ
تقبض الحدقة بسبب تشنج مصرتها .

spinal m. تَقْبُضُ الْحَدَقَةِ النُّخَاعِيَّ
تقبض الحدقة الذي يحدث في أمراض النخاع الشوكي وذلك بسبب إصابة الأعصاب الودية التي تنبع منه وتغذي العين .

miotic مُقْبِضُ الْحَدَقَةِ
عامل مقبض لحدقة العين .

mode locking طَرِيقَةُ الْإِقْفَالِ
طريقة توليد نبضات ليزر قصيرة الأجل ومتلاحقة بعكس طريقة إعطاء نبضة واحدة طويلة .

monochromat بَصِيرُ اللَّوْنِ الْوَّاحِدِ
المصاب بالرؤية الأحادية اللون .

monochromatism رُؤْيَةٌ أَحَادِيَّةُ اللَّوْنِ
حالة احساس الشخص لرؤية أحد الألوان الأساسية الثلاثة فقط وبذا يكون مصاباً بعمى ألوان شديد .

monocular وَحِيدُ الْعَيْنِ
(١) ذو عين واحدة أو باصابة عين واحدة .
(٢) مجهر ذو عينية واحدة .

monofixated phoria إِخْوَالٌ وَحِيدُ التَّيْبِتِ ، حَوَلٌ صِغْرِيٌّ
انظر (= microtropia)

monovision إِبْصَارٌ مُفْرَدٌ
إبصار يتم بواسطة عدسات لاصقة متباينة للعينين يستعملها المصابون بمد البصر الشيخوخوي وتصنع هذه العدسات بصورة

تسمح للشخص استعمال أحد عينيه للنظر البعيد و الثانية للنظر القريب والقراءة فيستعمل في الحالتين عيناً واحدة فقط .

Morgan's dots نُقْطَاتُ مُورْغَنْ

(= epithelial microcystic edema)

عنايات صغيرة ومحددة تحت ظهارة القرنية تنتج عن لا اوكسيجينيتها .

mouche volantes سَمَادِير

(= muscae volantes) انظر

movement حَرَكَةٌ (ج : حَرَكَات)

cogwheel pursuit m.

حَرَكَةٌ تَتَّبِعِيَّةٌ مُتَقَطِّعَةٌ

حركة العين الارتجاجية المنقطعة بدلاً من حركتها المتواصلة ويحصل ذلك في مرض باركنسون .

conjugate m's حَرَكَاتٌ مُقْتَرِنَةٌ

حركة العينين سوية باتجاه واحد .

converging m's حَرَكَاتٌ تَقَارِبِيَّةٌ

حركة العينين نحو بعضهما وتقاربهما وتم عادة عند تكيف العين للرؤية القريبة .

doll's eye m's حَرَكَاتٌ عَيْنِ الدُّمِيَّةِ

حركة العينين من جهة لأخرى عند دوران الرأس وتحدث عند المرضى الواعين عند تثبيت العينين وعند فاقد الوعي بدون تثبيتهما وهي حركات منفصلة ومحدثة ومن منشأ نووي .

doll's head m's

(= doll's eye m's)

حَرَكَاتٌ رَأْسِ الدُّمِيَّةِ

following m's حَرَكَاتٌ تَتَّبِعِيَّةٌ

حركة العينين التي تتبع حركة الجسم في المجال البصري كحركة كرة التنس من جهة إلى أخرى في الساحة البصرية .

fusional m's حَرَكَاتٌ اِدِّمَاجِيَّةٌ

حركة العينين حركة تقاربية لوضعهما بوضع تتكون عنده الصورتان في العينين في منطقتين متقاربتين وتولدان ادراكاً لصور مندمجة .

lightning eye m.

حَرَكَةٌ عَيْنِيَّةٌ حَاطِفَةٌ

حركة العين مفاجئة عند تعرضها لمنبه طارىء في الساحة البصرية .

micro eye m's حَرَكَاتٌ عَيْنِيَّةٌ دَقِيقَةٌ

حركات عينية صغيرة تحدث في العينين في حالة تثبيتهما وابقائهما بوضع واحد .

nystagmus eye m's رَأْرَأَةٌ

انظر (nystagmus)

ocular m's حَرَكَاتٌ عَيْنِيَّةٌ

حركة مقلة العين في كل الاتجاهات .

pursuit eye m's حَرَكَاتٌ عَيْنِيَّةٌ تَتَّبِعِيَّةٌ

حركات العين التي تتبع حركات جسم متحرك في الساحة البصرية وهي عادة حركات تتبعية بطيئة بسرعة ٣٠ - ٥٠ في الثانية .

rapid eye m.'s (= REM)

حَرَكَاتٌ عَيْنِيَّةٌ سَرِيعَةٌ

حركة العينين السريعة أثناء مرحلة النوم السريع أو التناقضي .

saccadic eye m's

حَرَكَاتٌ عَيْنِيَّةٌ قَفْزِيَّةٌ

حركات العين السريعة من نقطة إلى أخرى مثل حركة العين عند قراءة الكتابة والقفز من آخر السطر الى أول السطر الذي يليه .

vergence m's حَرَكَاتٌ تَجَانُبِيَّةٌ

حركة العينين باتجاهين متعاكسين كما يحصل عند تكيفهما للنظر القريب أو البعيد .

mucocele قَيْلَةٌ مُخَاطِيَّةٌ

قيلة مكونة من كيس مبطن بظهارة وممتلئ بال مخاط ينفتح عادة من أحد الجيوب .

mucopurulent conjunctivitis

اَلتَّيْهَابُ المُلْتَحِمَةِ المَخَاطِيّ القَيْحِيّ

انظر (conjunctivitis)

mucus tear layer طَبَقَةُ الدَّمْعِ المَخَاطِيَّةِ

طبقة الدمع القرنية من سطح القرنية التي

تفرزها الخلايا الكأسية في الملتحمة وتحافظ على رطوبة الدمع .

mural cells خلايا جدارية
انظر (cell)

muscae volitantes سَمَادِير
(= mouche volantes)

ذرات تترأى للعين تشبه الذباب الطائر .

muscle عَصَلَة
عضو قلوبس يولد تقلصه حركة جزء من الجسم أو تنيته .

antagonistic eye m's.

عَصَلَاتُ الْعَيْنِ الْمُتَضَادَّةُ

عصلات العين التي تحركها باتجاهات متضادة .

ciliary m. الْعَصَلَةُ الْهَيْدِيَّةُ

عضلة تتأصل أليافها الطولية عند اتصال القرنية بالصلبة وتتأصل أليافها الدائرية (عضلة موللر) في مصرة الجسم الهدبي وتنغرس كل هذه الألياف في الطبقة الخارجية للتنوعات المشيمية والهدبية ووظيفتها تغيير تحدب العدسة عند تكيف العين . ويغذيها العصب الهدبي القصير .

circular ciliary m.

(= Müller's m.)

العَصَلَةُ الْهَيْدِيَّةُ الدَّائِرِيَّةُ

انظر (ciliary m.)

constrictor pupillae m.

العَصَلَةُ مُضَيِّقَةُ الْحَدَقَةِ ، الْعَصَلَةُ مُصْرَّةُ الْحَدَقَةِ

عضلة ذات ألياف ملساء دائرية متراكزة توجد في قزحية العين وظيفتها تضيق حدقة العين وتغذيها أعصاب لا ودية .

dilator pupillae m.

العَصَلَةُ مُوسِّعَةُ الْحَدَقَةِ

عضلة ملساء ذات ألياف شعاعية تبدأ من حافة الحدقة وتمتد حتى الحافة الهدبية للقزحية وظيفتها توسيع حدقة العين وتغذيها أعصاب ودية .

elevator m. الْعَصَلَةُ الرَّافِعَةُ

العضلة التي ترفع العين إلى الأعلى وتقوم بذلك العضلتان المستقيمة العلوية والمائلة السفلية .

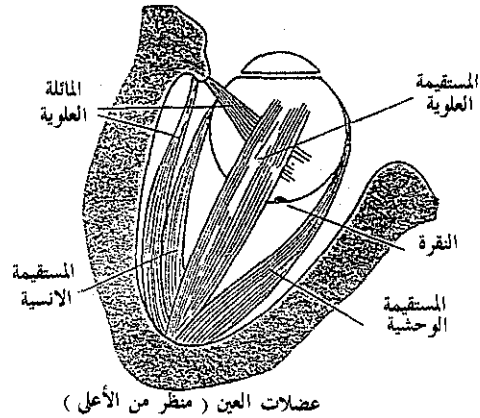
extraocular m. عَصَلَةُ خَارِجِ الْعَيْنِ

أحدى العضلات الست خارج مقلة العين والتي تحركها لمختلف الاتجاهات .

extrinsic eye m.

(= extraocular m.)

عَصَلَةُ خَارِجِ الْعَيْنِ



eyelid m. عَصَلَةُ الْجَفْنِ

عضلة خفيفة تحرك الجفن .

inferior oblique m.

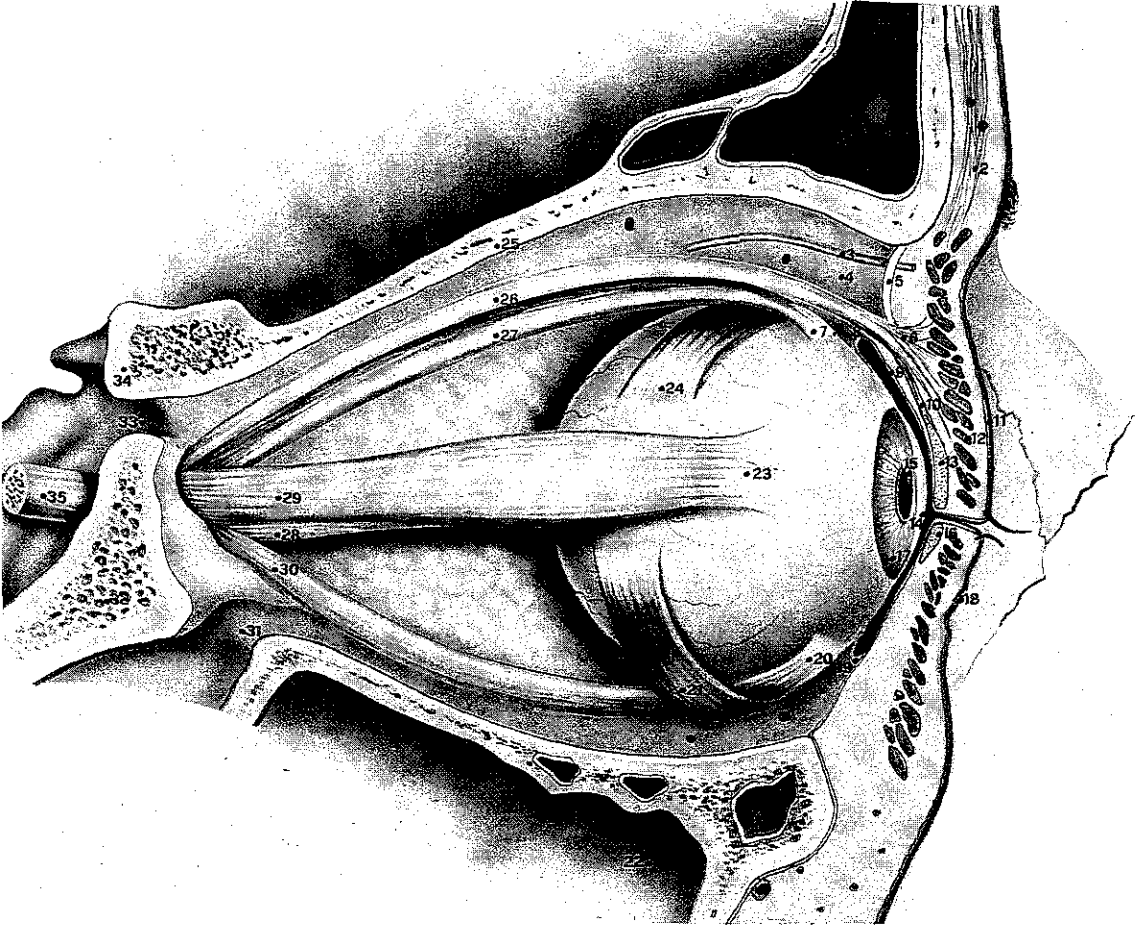
العَصَلَةُ الْمَائِلَةُ السُّفْلِيَّةُ

عضلة خارج العين تتأصل من الصفيحة الحاجية لعظم الفك العلوي وتنغرس في الصلبة ويغذيها العصب محرك العين وهي تدور العين إلى الأعلى وإلى الجهة الوحشية .

inferior rectus m.

العَصَلَةُ الْمُسْتَقِيمَةُ السُّفْلِيَّةُ

عضلة خارج العين تتأصل من حافة الثقب البصرية وتنغرس في الجهة السفلية للصلبة ، يغذيها العصب محرك العين وهي تحرك العين إلى الأسفل وتدورها إلى الأسفل والجهة الأنسية .



عضلات العين

- ١ - الجيب الجبهي - ٢ - الياف العضلة الجبهية - ٣ - العصب فوق الحجاج - ٤ - النسيج الشحمي الحجاجي - ٥ - الحاجز الحجاجي - ٦ - وتر العضلة رافعة الجفن العلوي - ٧ - وتر العضلة المستقيمة العلوية - ٨ - قبو المنحمة العلوي - ٩ - المنحمة - ١٠ - وتر العضلة رافعة الجفن العلوي - ١١ - الجفن العلوي - ١٢ - عضلة الجفن الدويرية - ١٣ - غضروف الجفن العلوي - ١٤ - القرنية - ١٥ - الحدقة - ١٦ - غضروف الجفن السفلي - ١٧ - القرحة - ١٨ - الجفن السفلي - ١٩ - قبو المنحمة السفلي - ٢٠ - وتر العضلة المستقيمة السفلية - ٢١ - العضلة المائلة السفلية - ٢٢ - الجيب الفكي - ٢٣ - وتر العضلة المستقيمة الوحشية - ٢٤ - العضلة المائلة العلوية - ٢٥ - سطح الحجاج - ٢٦ - العضلة رافعة الجفن العلوي - ٢٧ - العضلة المستقيمة العلوية - ٢٨ - العضلة المستقيمة الإنسية - ٢٩ - العضلة المستقيمة الوحشية - ٣٠ - العضلة المستقيمة السفلية - ٣١ - الحفرة الجناحية - ٣٢ - الحنكية - ٣٣ - الجناح الوتدي الكبير - ٣٤ - حافة الشق الوتدي - ٣٥ - الناقء السريري الأمامي - ٣٥ - العصب البصري .

intraocular m. عَضَلَةٌ دَاخِلُ الْعَيْنِ
أحدى العضلات الموجودة داخل العين في
القرنية أو في الجسم الهدلي .

intrinsic eye m.

(= intraocular m.)

عَضَلَةٌ دَاخِلُ الْعَيْنِ

lateral rectus m.

العَضَلَةُ الْمُسْتَقِيمَةُ الْوَحْشِيَّةُ
عضلة خارج العين تتأصل من حافة الثقبية
البصرية الوحشية من حافة الشق
الحجاجي العلوية وتنغرس على جهة
الصلبة الوحشية وتعمل على إبعاد العين
للخارج ويغذيها العصب المبعد .

levator palpebrae

superioris m.

العَضَلَةُ رَافِعَةُ الْجَفْنِ الْعُلْوِيِّ

عضلة تتأصل من الحافة العليا للثقبية العينية
وتنغرس في صفيحة الجفن العلوي وتعمل
على رفع الجفن العلوي للأعلى ويغذيها
العصب محرك العين .

longitudinal ciliary m.

(= Bruck m.)

العَضَلَةُ الْهَدْيِيَّةُ الطُّوْلَانِيَّةُ

انظر (ciliary m.)

medial rectus m.

العَضَلَةُ الْمُسْتَقِيمَةُ الْإِنْسِيَّةُ
عضلة خارج العين تتأصل من حافة الثقبية
البصرية وتنغرس على الجهة الأنسية للصلبة
وتعمل على تقريب العين للدخول ويغذيها
العصب محرك العين .

orbicularis oculi m.

عَضَلَةُ الْعَيْنِ الدَّوِيرِيَّةُ

العضلة مصرة الأجناف والمخيط بها
وتتكون من ثلاثة أقسام يتأصل قسمها
حول الجفني في الحافة الأنسية للحجاج
وينغرس في الموق ويتأصل القسم الجفني
في المحاط وينغرس بالقرب من أصله بعد
دورانه حول الأجناف ويتأصل القسم

الدمعي من العرف الدمعي الخلفي
وينغرس مع القسم الجفني ويغذي
العصب الجفني هذه العضلات التي تعمل
على غلق الجفن وتغضن الجبهة والضغط
على الكيس الدمعي

m. recession انْحِسَارُ الْعَضَلَةِ

انحسار العضلة للخلف .

m. resection قَطْعُ الْعَضَلَةِ

قطع جزء من العضلة لتقصيرها .

sphincter pupillae m.

العَضَلَةُ مُصِرَّةُ الْحَدَقَةِ

العضلة الملساء الضيقة للحدقة وهي ألياف
دائرية في القرنية تعمل على تضيق الحدقة
ويغذيها عصب لا ودي .

superior oblique m.

العَضَلَةُ الْمَائِلَةُ الْعُلْوِيَّةُ

عضلة خارج العين تتأصل من خارج
العظم الوندي الصغير فوق الثقبية البصرية
وتنغرس في الصلبة وتعمل على تدوير العين
للأسفل وللجهة الأنسية و يغذيها العصب
البكري .

superior rectus m.

العَضَلَةُ الْمُسْتَقِيمَةُ الْعُلْوِيَّةُ

عضلة خارج العين تتأصل من الحافة
العلوية للثقبية البصرية وتنغرس على الجهة
العلوية للصلبة وتحرك العين إلى الأعلى
وتدورها إلى الأعلى وإلى الجهة الأنسية
ويغذيها العصب محرك العين .

myasthenia gravis, ocular

وَهْنُ عَضَلَاتِ الْعَيْنِ الْوَيْبِلِ

إصابة عضلات العين في الخلل العضلي
الويبل .

mydriasis

تَوْسُّعُ الْحَدَقَةِ

توسع الحدقة الشديد سواء كان لأسباب
مرضية أو بتأثير العقاقير أو استجابة للرؤية
الظلامية أو بفعل العضلة موسعة الحدقة أو
لأي سبب آخر .

alternating m.

توسُّع الحَدَقَة المُتَنَابِر

توسع متناوب في حدقتي العينين يحدث أولاً في واحدة منهما ليزول ويحدث في الثانية .

bounding m.

(= alternating m.)

توسُّع الحَدَقَة المُتَنَابِر أو القَافِر

paralytic m. توسُّع الحَدَقَة الشَّلَلِي

توسع الحدقة بسبب شلل العصب محرك العين واعصابها اللا ودية .

spasmodic m. (= spastic m.)

توسُّع الحَدَقَة التَشَنُّجِي

توسع الحدقة بسبب تشنج العضلة موسعة الحدقة أو فرط عمل عصبها الودي .

spinal m. توسُّع الحَدَقَة النُخَاعِي

توسع الحدقة بسبب افة المركز النخاعي الهدبي في النخاع الشوكي .

springing m.

(= alternating m.)

توسُّع الحَدَقَة المُتَنَابِر (النابض)

traumatic m.

توسُّع الحَدَقَة الرَضَحِي

تسبب الضربة الشديدة للعين تمزق مصرة القرنية وتؤدي إلى توسع الحدقة الدائم .

mydriatic

مُوسِّعٌ لِلْحَدَقَة

أي عامل أو دواء يوسع حدقة العين .

myectomy

قَطْعُ عَصَلِي

قطع جزء من العضلة كما يجرى في عمليات تصحيح الحول .

myiasis, ocular

لَعْفُ العَيْن

اصابة العين بيرقات الذباب .

myokymia

تَقَلُّصٌ لا إِرَادِي

تقلص العضلة اللاارادي فاذا ما أصاب العضلة المائلة العليا يولد للعين حركات دورانية متقطعة .

myope

حَسِير ، قَصِيرُ البَصَر

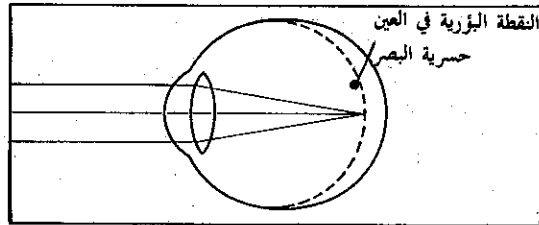
شخص قصير البصر .

myopia (= near sightedness)

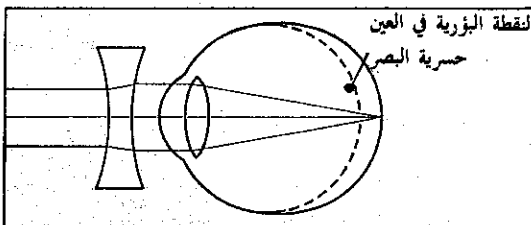
الحَسَر ، قَصَرُ البَصَر

خطأ انكساري تتجمع فيه الأشعة المتوازية

قصر البصر (الحسر)



تكون الشبكية في الحسر بعيدة نسبياً عن النقطة البؤرية ولا تتركز صورة الجسم المرئي عليها بل تتركز أمامها



من الممكن تصحيح الحسر باستعمال عدسة مقعرة لتركيز الصورة على شبكية العين

التي تدخل العين في بؤرة أمام الشبكية وذلك بسبب طول قطر العين الأمامي الخلفي وقد يحصل الحسر نتيجة زيادة انكسارية الأوساط الأنكسارية للعين .

axial m. قَصْرُ البَصْرِ المَحَوْرِيّ

الحسر البصري الناتج عن زيادة الطول المحوري للعين .

biologic m. قَصْرُ بَصْرِ بِيُولُوجِيّ

قصر البصر الطبيعي في بعض الحيوانات .

m. chorioretinal degeneration

تَنكُّسٌ مَشِيمِيّ شَبَكِيّ حَسْرِيّ
تغيرات تنكسية في الشبكية والمشيمية تشاهد عند فحص قعر العين الحسيرة البصر .

chronic m. قَصْرُ البَصْرِ اللُّوْنِيّ

قصور في الرؤية اللونية للأجسام الملونة البعيدة عن العين .

crescent m. قَصْرُ البَصْرِ الهَلَالِيّ

ظهور منطقة هلالية الشكل حول القرص البصري تشاهد الصلبة من خلالها ويحدث ذلك في قصر البصر الشديد .

curvature m. قَصْرُ البَصْرِ الإلْحَنَاتِيّ

قصر البصر الذي يتولد عن سوء تحدب أسطح الأوساط الانكسارية للعين .

degenerative m. قَصْرُ البَصْرِ التَنكُّسِيّ

قصر بصر شديد يترافق بتنكس مشيمي شبكي

index m. قَصْرُ البَصْرِ المُنْسَبِيّ

نوع من قصر البصر الانكساري يتسبب عن شدوذ في أوساط العين الانكسارية .

lenticular m. قَصْرُ البَصْرِ العَدَسِيّ

قصر بصر منسب عن زيادة القدرة الأنكسارية لعدسة العين .

malignant m. قَصْرُ بَصْرِ خَبِيث

(= pernicious m.)

قَصْرُ بَصْرِ خَبِيث

نوع خبيث ومترقي من الحسر يتسبب عن

مرض ويبل في المشيمية ويؤدي إلى انفصال الشبكية والعمى .

night m. قَصْرُ البَصْرِ اللَّيْلِيّ

ازدياد قصر البصر في الظلام بسبب توسع الحدقة .

pernicious m. قَصْرُ البَصْرِ الخَبِيث

(= malignant m.)

prodromal m. قَصْرُ بَصْرِ بَادِرِيّ

عودة قدرة المصاب بقصر البصر على الرؤية القريبة من دون استعمال العيونات ويشاهد ذلك أحياناً في الساد البدئي .

progressive m. قَصْرُ البَصْرِ المُتَرَقِّيّ

قصر بصر يستمر بالأزدياد مع تقدم العمر .

refractive m. قَصْرُ البَصْرِ الإلْكِسَارِيّ

قصر بصر ناتج عن زيادة القدرة الأنكسارية لأوساط العين .

myopic crescent هِلَالٌ حَسْرِيّ

انظر (crescent myopia)

myopic degeneration تَنكُّسٌ حَسْرِيّ

انظر (degeneration)

myopic staphyloma عَيْتَةٌ حَسْرِيَّةٌ

انظر (staphyloma)

myosis انْقِصَاصُ الحَدَقَةِ ، تَضْيِيقُ الحَدَقَةِ

انظر (= miosis)

myotic مُقْبِصُ الحَدَقَةِ

انظر (= miotic)

myotomy قَطْعُ العَضَلَةِ

قطع غير كامل للعضلة لأضعافها ويجرى ذلك في بعض عمليات الحول .

myotonia congenita تَأَثُّرُ العَضَلِ الخَلْقِيّ

حالة عدم انبساط العضلة بعد تقلصها الذي يظهر في الأطفال وقد يصيب عضلات العين .

myotonic dystrophy

myotonic dystrophy

حَدَقَةُ العَضَلِي تَأَثِرِي
(dystrophy) انظر

myotonic pupil

حَدَقَةُ التَأَثِر العَضَلِي
(pupil) انظر

N

nanophthalmos قَرَامَةُ العَيْنِ

صغر كرة العين الشاذ من دون أية تشوهات خلقية أخرى فيها .

narrow angle glaucoma

زَرْقُ ضَيْقِ الزَّاوِيَةِ
(glaucoma) انظر

nasociliary nerve

العَصَبُ الأنْفِيُّ الهَدْبِيُّ
(nerve) انظر

nasolacrimal duct القَنَاةُ الدمْعِيَّةُ الأنْفِيَّةُ

(duct) انظر

near convergence reflex

المُنْتَكِسُ التَّقَارُبِيُّ لِلْقُرْبِ
(reflex) انظر

near point of accommodation

نُقْطَةُ التَّكْيِيفِ القَرِيْبَةِ
(point) انظر

near point of convergence

نُقْطَةُ التَّقَارُبِ القَرِيْبَةِ
(point) انظر

near reaction

الإِسْتِجَابَةُ لِلْقُرْبِ
(reaction) انظر

near reflex

مُنْتَكِسُ القُرْبِ
(reflex) انظر

near sightedness

قِصْرُ البَصَرِ ، الحَسْرَ
(= myopia) انظر

near vision

رُؤْيَةُ القُرْبِ
(vision) انظر

near visual point نُقْطَةُ البَصَرِ القَرِيْبَةِ
(point) انظر

nebula سَحَابَةُ القَرْنِيَّةِ

عتامة قرنية خفيفة أو ندبة القرنية التي تشاهد فيها نقاطاً عند الأنارة المائلة ونادراً ما تتعارض مع البصر .

nebula, corneal سَحَابَةُ القَرْنِيَّةِ
(nebula) انظر

necrosis نَحْرُ

موت الأنسجة ويحدث غالباً بموت خلايا مفردة فيها أو مجموعات منها في مناطق محددة من النسيج .

corneal n. نَحْرُ القَرْنِيَّةِ

تموت جزء من القرنية .

necrotizing nodular scleritis

التهاب الصَّلْبَةِ العَقِيدِيّ التَّخْرِيّ
(scleritis) انظر

necrotizing retinitis

التهاب الشبكيَّة التَّخْرِيّ
(retinitis) انظر

necrotizing scleritis

التهاب الصَّلْبَةِ التَّخْرِيّ
(scleritis) انظر

needle, McIntyre

إِبْرَةٌ مَالِكِ إِنْتَايرِ
إبرة ثنائية المحرين للارواء والرشف تستعمل في عملية استئصال الساد خارج المحفظة .

negative after image

صُورَةٌ تَلْوِيَّةٌ سَلْبِيَّةٌ
(image) انظر

neglect syndrome مُتَلَاذِمَةُ الإِهْمَالِ
انظر (syndrome)

neoplasm (= tumor) وَرْمٌ
أي نمو جديد شاذ مترقي في الجسم لا يمكن السيطرة عليه ويتصف النوع الخبيث منه بالكثم والانتشار وسرعة النمو أما النوع الحميد منه فلا يتصف بأي من ذلك .

neostigmine نيُوسْتِكْمِين
عقار مقلد الودي كوليني الفعل .

neovascular glaucoma زَّرَقُ التَّوَعِيَّةِ المُخَدَّنَةِ
انظر (glaucoma)

neovascular choroidal membrane غِشَاءُ المَشِيمِيَّةِ المُوَعِي
ظهور قنوات وعائية شاذة في التنكس البقعي المتقدم مع نزف تحت الشبكية ونضح شحماني .

neovascularization, iris غِشَاءُ تَحْتَ الشَّبَكِيَّةِ المُوَعِي
غشاء وعائي تحت الشبكية يظهر بلون سنجابي ومن الممكن معالجته بالليزر .

neovascularization, retina تَوَعِيَّةُ القَرَحِيَّةِ المُخَدَّنَتِ
انظر (iris)

neovascularization, retina تَوَعِيَّةُ الشَّبَكِيَّةِ المُخَدَّنَتِ
انظر (retina)

nerve عَصَبٌ
بنية جيلية مكونة من مجموعة من الألياف العصبية خارج الجهاز العصبي المركزي تنقل الدفعات العصبية منه إلى العضلات والغدد والأعضاء واليه من النهايات الحية وأعضاء الحس .

abducent n. العَصَبُ المُنْبِذُ
العصب القحفى السادس الذي توجد نواته في جسر الدماغ وهو عصب حركي

للعضلة المستقيمة الخارجية .

autonomic n. عَصَبٌ ذاتِيّ
أحد الأعصاب الودية أو اللاودية التي تكون الجهاز العصبي الذاتي المحيطي .

corneal n. العَصَبُ القَرْنَوِيّ
فرع من العصب الهدبي الطويل الذي يغذي القرنية بألياف حسية عامة .

facial n. العَصَبُ الوُجْهِيّ
العصب القحفى السابع وهو عصب حركي ينبع من أسفل الجسر ويغذي عضلات الوجه بألياف عصبية حركية .

frontal n. العَصَبُ الجَبْهِيّ
هو فرع من العصب العيني فرع ثلاثي التوائم ويغذي الجبهة بأعصاب حسية عامة .

head of optic n.

رأس العصب البصري
جزء العصب البصري الذي يمكن مشاهدته في قاع العين بمنظار البصر وهو دائري الشكل أحمر اللون وفي وسطه هوة (كُوب العين) .

infraorbital n. عَصَبٌ تَحْتَ الحِجَاجِ
هو امتداد لعصب الفك العلوي يدخل الحجاج خلال الشق الحجاجي السفلي ويخرج منه خلال ثقبية تحت الحجاج ويعطي فروعاً عديدة منها العصب الجفني السفلي وهو عصب حسي عام .

infratrochlear n. عَصَبٌ تَحْتَ البَكْرَةِ
فرع من العصب الأنفي الهدبي الذي يتفرع من العصب العيني ويعطي فروعاً جفنية تغذي الجفن السفلي والملتحمة والقناة الدمعية وجلد جسر الأنف وجذره بألياف حسية عامة .

lacrimal n. العَصَبُ الدَّمْعِيّ
فرع من العصب العيني المتفرع من ثلاثي التوائم يدخل الحجاج خلال الشق

الحجاجي العلوي ويغذي الغدة الدمعية والمتحمة والصور الوحشي للعين وجلد الحجاب العلوي باليااف حسية عامة .

long ciliary n.

العَصَبُ الهَدْيِيُّ الطَوِيلُ

عصب يتفرع من العصب العيني ويغذي العضلة موسعة الحدقة والعيانية والمتحمة ويحوي اليافاً ودية حركية واليافاً حسية عامة .

n. loop, intrascleral

العُرْوَةُ العَصَبِيَّةُ دَاخِلُ الصَّلْبَةِ

نقطة قائمة صغيرة من نسيج العينية تظهر على سطح الصلبة الأمامي ويكون فيها العصب الهدبي الطويل عروة .

nasociliary n.

العَصَبُ الأنْفِيُّ الهَدْيِيُّ

فرع من العصب العيني يتفرع إلى العصبين الغرباليين الأمامي والخلفي والتحت البكري وفرع موصل للعقدة الهدبية ويجهز هذه الفروع بأعصاب حسية عامة .

oculomotor n. العَصَبُ مُحرِّكُ العَيْنِ

العصب القحفي الثالث ينبع من جذع الدماغ ويدخل الحجاج خلف الشق العلوي ويغذي العضلة رافعة الجفن العلوي وكل عضلات العين الخارجية ماعدا العضلتين المستقيمة الخارجية والمائلة العلوية كما أنه يحمل اعصاباً لا ودية للعضلة الهدبية والعضلة مصرة الحدقة وهو عصب حركي .

ophthalmic n. العَصَبُ العَيْنِيُّ

أحد الفروع الرئيسية الثلاثة للعصب القحفي الخامس ثلاثي التوائم ويبدأ من عقده ويتفرع إلى عدة فروع ، منها الدمعي والأنفي الدمعي ، التي تغذي مقلة العين والمتحمة والكيس الدمعي والغدة الدمعية والجفن العلوي باليااف حسية .

optic n. العَصَبُ البَصْرِيُّ

العصب القحفي الثاني وهو عصب البصر ويحوي اليافاً حسية تتكون من محاور الخلايا العقدية الشبكية التي تترك الحجاج من خلال الثقبه البصرية لتصل للتصلب البصري وتكون السبيل البصري .

optic n. tortuosity

تَعْرُجُ العَصَبِ البَصْرِيِّ

الانحناءات التي تحدث في العصب البصري منذ خروجه من المقلة وحتى دخوله الثقبه البصرية .

parasympathetic n.

عَصَبٌ لَأُ وُدِّي

عصب مستقل يغذي العين ويجهز مصرة الحدقة والعضلة الهدبية بأعصاب حركية تعمل على تضيق الحدقة وتكيف العين للنظر القريب .

short ciliary n.

العَصَبُ الهَدْيِيُّ القَصِيرُ

العصب الذي يخرج من العقدة الهدبية ويغذي عضلات العين المساء واغلفتها بأعصاب ودية ولا ودية وحسية عامة .

supraorbital n.

العَصَبُ فَوْقَ الحَجَّاجِيِّ

هو امتداد للعصب الجبهي الذي يتفرع عن العصب العيني ويترك الحجاج خلال الثقبه فوق الحجاجية ويغذي جلد الجفن العلوي والجهة ومقدمة الرأس بأعصاب حسية عامة .

supratrochlear n.

العَصَبُ فَوْقَ البَكْرِيِّ

فرع العصب الجبهي المتفرع عن العصب العيني ويترك الحجاج عند الحافة الإنسية فوق الجببية ويغذي الجفن العلوي والجهة بأعصاب حسية عامة .

sympathetic n. عَصَبٌ وُدِّي

عصب مستقل يغذي العين ويجهز العضلة موسعة الحدقة بأعصاب حركية .

trigeminal n. العَصَبُ الثَّلَاثِيّ التَّوَائِمِ

العصب القحفي الخامس وله ثلاثة فروع رئيسية منها العصب العيني الذي يغذي العين والأجفان وملحقاتها بأعصاب حسية .

trochlear n. العَصَبُ الْبَكْرِيّ

العصب القحفي الرابع الذي يجهز العضلة المائلة العليا بأعصاب حركية .

neuralgia**أَلْمٌ عَصَبِيّ**

الم انتبائي يمتد على طول أحد الأعصاب المصابة وفي المناطق التي يغذيها .

trigeminal n.**أَلْمٌ ثَلَاثِيّ التَّوَائِمِ الْعَصَبِيّ**

الم انتبائي عرضي شديد في مناطق الوجه والعين التي يغذيها العصب القحفي الخامس .

neurectomy**قَطْعُ الْعَصَبِ**

قطع جزء من العصب سواء المحيطي أو المركزي .

neurilemmoma**وَرْمٌ غَمْدُ الْيَلِفِ الْعَصَبِيّ**

ورم حميد محفظ في الأعصاب المحيطية أو المركزية ويصيب الأعصاب الودية ويتكون من خلايا شوان .

neuritis**إِلْتِهَابُ الْعَصَبِ**

التهاب أحد الأعصاب كالعصب البصري .

optic n. إِلْتِهَابُ الْعَصَبِ الْبَصْرِيّ

التهاب العصب الذي قد يصيب جزءه داخل مقلة العين أو في رأسه أو جزءه خلف المقلة .

pseudoptic n.**إِلْتِهَابُ الْعَصَبِ الْبَصْرِيّ الْكَاذِبِ**

احتقان في القرص البصري من دون وجود التهاب فيه وينتج عن عيب خلقي .

retrobulbar n.

(=orbital-optic n.)

إِلْتِهَابُ الْعَصَبِ خَلْفَ الْمُقْلَةِ

التهاب جزء العصب البصري خلف المقلة من دون إصابة القرص البصري .

neuroblastoma, orbital**وَرْمُ الْأُرُومَةِ الْعَصَبِيَّةِ الْحَاجَاجِيَّةِ**

ورم الأرومة العصبية الحجاجية غالباً ما يصيب أعصاب الحجاج الودية .

neuroepithelioma**ظَهَارُومٌ عَصَبِيّ**

ورم الأديم العصبي الظاهر للشبكية وتجمع فيه عادة الخلايا على شكل زهري .

neuroepithelium**الظَهَارَةُ الْعَصَبِيَّةُ**

خلايا الأديم الظاهر الجنينية التي يتولد منها الجهاز العصبي المركزي .

neurofibroma**لَيْفُومٌ عَصَبِيّ**

ورم الأعصاب المحيطية الذي يتسبب عن تكاثر خلايا شوان الشاذ .

neurofibromatosis, orbital**وَرَامٌ لَيْفِيّ عَصَبِيّ حَاجَاجِيّ**

مرض عائلي يتصف بأورام منتشرة في الجسم وقد تكون في الحجاج وهي أورام ليفية وقد تكون منصيغة أحياناً .

neurroma**عَصَبُومٌ ، وَرْمٌ عَصَبِيّ**

ورم عصبي يتكون من خلايا والياف عصبية .

neuromyelitis optica**إِلْتِهَابُ النَّخَاعِ وَالْعَصَبِ الْبَصْرِيّ**

زوال نخاعين العصب البصري والنخاع الشوكي ويتصف بقصور الرؤية وقد يؤدي الى العمى التام .

neuron, neurone**عَصْبُونٌ (ج : عصبونات)**

الخلية العصبية للجهاز العصبي التي تتكون عادة من جسم الخلية ومحاورها وتغصناتها .

neurone, amacrine**عَصْبُونٌ مُتَفَرِّعٌ ، عَصْبُونٌ مَقْرَنِيّ**

خلية شبكية متفرعة تعتبر خلية عصبية محدودة وهي من دون محاور ولكنها توصل الخلايا الشبكية ببعضها .

neuroparalytic corneal ulcer**قَرَحَةُ الْقَرْنِيَّةِ الشَّلَلِيَّةِ الْعَصَبِيَّةِ**

انظر (ulcer)

neuroparalytic keratitis

التهاب القرنية الشللي العصبي
انظر (keratitis)

neuroparalytic keratopathy

إعتلال القرنية الشللي العصبي
انظر (keratopathy)

neuropathic keratitis

التهاب القرنية بالاعتلال العصبي
انظر (keratitis)

neuropapillitis

التهاب العصب البصري
انظر (=optic neuritis)

neuropathies, toxic optic

الإعتلالات السمية البصرية
اضرار العصب البصري الناتجة عن تسممه
ببعض العقاقير السامة .

neuroretinitis

التهاب الشبكية العصبي
التهاب العصب البصري والشبكية .

neuroretinopathy

إعتلال الشبكية العصبي
امراض الشبكية والعصب البصري .

hypertensive n.

اعتلال الشبكية العصبي بارتفاع الضغط
تورم القرص البصري وتكون ترسبات
مصلية وفبرينية في الشبكية يحدث في حالة
ارتفاع ضغط الدم الشديد .

neurotrophic keratitis

التهاب القرنية العصبي التغدوي
انظر (keratitis)

neutral filter

مرشحة رمادية خفيفة تمتص حوالي نصف
أشعة الضوء المرار خلالها من دون تغيير ألوانها .

neutralization

تعاذل
تراكب عدستين ذات قوى متعاكسة بحيث
تعاذل كل منهما الأخرى فتكون محصلة قوتها
صفرًا .

nevi

وَحَمَات (ف : وَحْمَةٌ) ، شامات
تشوهات محددة في الجلد أو في بعض الأغشية
المخاطية من دون سبب خارجي ولذا فإنها تعتبر

وراثية وقد تحدث عن كثرة أو قلة تنسج
الأنسجة الضامة أو الظهارة أو الأنسجة
العصبية أو الوعائية .

Newcastle disease virus

فيروس ذاء نيوكاسيل
فيروس يسبب التهاب الملتحمة الجريبي في
العمال الذين يعملون بتربية الدواجن .

رَفَّ الجَفْن (= nictation)
غمز وطرف العين .

رَافَ الجفن الرفاف .

nictating membrane

العشاء الراف
انظر (membrane)

night blindness

عشاوة ، عشى ، عمى ليلي
انظر (blindness)

night myopia

قصر بصر ليلي
انظر (myopia)

night vision

إبصار ليلي
انظر (vision)

night vision goggles

نظارات الإبصار الليلي
انظر (goggles)

nodal point

النقطة العقديّة
انظر (point)

nodular corneal dystrophy

حَثَلُ قَرْنَوِيّ عَقِيدِيّ
انظر (dystrophy)

nodular degeneration, Salzman's

تَنَكُّسُ سَالزَمَانِ العَقِيدِيّ
انظر (degeneration)

nodular episcleritis

التهاب ظاهر الصلبة العقيدي
انظر (episcleritis)

nodular necrotising scleritis

التهاب الصلبة العقيديّ الناحر
انظر (scleritis)

nodule عُقَيْدَة

حذبة أو عقدة صغيرة تحس بسهولة .

episcleral rheumatic n.

عُقَيْدَة رَثْوِيَّة بِظَاهِر الصَّلْبَة

التهاب رثوي معتم ومعزول في ظاهر الصلبة .

Koepe n. عُقَيْدَة كُوْبَة

تكلس خلايا ظهارية في حواف الحدقة كما

يحصل في التهاب العينية الحبيبيومي .

nonaccommodative esotropia

حَوَلٌ إِنْسِي لَأَكْثِيْفِي

انظر (esotropia)

nonconcomitant strabismus

حَوَلٌ لَّا مُرَافِقٌ

انظر (strabismus)

noncontact tonometry

قِيَاسُ التَّوْتُرِ اللَّاتَمَاسِي

انظر (tonometry)

nongranulomatous uveitis

إِلْتِهَابُ الْعَيْنِيَّةِ اللَّاحِبِيُومِي

انظر (uveitis)

nonparalytic strabismus

حَوَلٌ لَّا شَلْلِي

انظر (strabismus)

nonrhegmatogenous detachment

إِلْفِصَالٌ لَّا تَمَزَّقِي

انظر (detachment)

nonsuppurative uveitis

إِلْتِهَابُ الْعَيْنِيَّةِ اللَّاقِيْحِي

انظر (uveitis)

noradrenaline

(= norepinephrine)

نُور أَدْرِيْنَالِين

(= نور إبينيفرين) هرمون يفرزه لب الكظر

وهو مادة ناقلة كيميائية تفرزها نهايات

الأعصاب الودية ادرينالية الفعل في بعض

تشابكات الجهاز العصبي المركزي .

normal سَوِيٌّ ، نِظَامِيٌّ

متفق مع الأشكال أو الأنواع أو الوظائف

الطبيعية للأجسام في حالة صحتها .

n. retinal correspondence

تَنَاسُبٌ شَبْكَوِيٌّ سَوِيٌّ

انظر (correspondence)

NPA (= near point of

accommodation)

نُقْطَةُ التَّكْيُفِ الْقَرِيْبَة

انظر (point)

NPC (= near point of

convergence)

نُقْطَةُ التَّقَاْرُبِ الْقَرِيْبَة

انظر (point)

nuclear cataract سَادٌ نُوْوِيٌّ

انظر (cataract)

nuclear expression عَصْرٌ نُوْوِيٌّ

آلية عصر نواة العدسة الى خارج العين .

nuclear ocular palsies

شَلْلُ الْعَيْنِ التَّوْوِي

شلل عضلات العين الناتج عن اصابة النوي

العصبية التي تنبع منها اعصابها .

nuclear ophthalmoplegia

شَلْلُ الْعَيْنِ التَّوْوِي

انظر (ophthalmoplegia)

nuclear sclerosis تَصَلَّبٌ نُوْوِيٌّ

تصلب مركز عدسة العين مما يغير لونها الى

الأصفر ثم إلى اللون البني حتى يؤدي الى تولد

الساد فيها وفقدان البصر ويحدث هذا غالباً

عند الشيخوخة .

nucleus, abducent نُوَاةُ الْمُبْعِدِ

نواة العصب المبعد التي تقع في القسم السفلي

من الجسر وتكون الجزء الوحشي لأكيمة

الوجهي في قاع البطين الرابع .

nucleus, Edinger Westphal

(= n. accessorius)

نُوَاةُ أَدِيْنَكَارِ وَيْسْتَفَالِ

مجموعة خلايا عصبية صغيرة تقع في القسم

العلوي لمجموعة نوى العصب محرك العين

وتحوي العصبونات اللاودية التي تصل الى

العقدة والنواة الهديتين اللتين تغذيان العضلة الهدبية ومصرة الحدقة .

nucleus of the lens (= n. lentis)

نواة العدسة

الجزء المركزي الصلب من عدسة العين .

nucleus, oculomotor العين مُحرك العين

نواة عصبية تتوضع في سقيفة الدماغ المتوسط مكونة من مجموعات نويات جسدية تغذي معظم عضلات العين الخارجية ونويات أخرى لا ودية تغذي العين وترتبط نوى الطرفين ارتباطاً وثيقاً فيما بينها .

nucleus, trochlear نواة البكري

نواة العصب البكري التي تقع في المادة السنجابية في القسم السفلي من الدماغ المتوسط .

nummular keratitis

التهاب القرنية القرصي

انظر (keratitis)

nyctalopia (= night blindness)

عمى ليلي

عدم الرؤية في الظلام بالرغم من امكانية الرؤية في الضوء .

nyctophobia رهَاب الظلام

الخوف الشديد من الظلام .

nystagmiform (= nystagmoid)

رأزي الشكل ، رأزي

شبيهة بالرأفة .

nystagmography تخطيط الرأفة

طريقة تخطيط حركات العين الرأفية .

nystagmoid رأزي

شبيهة بالرأفة .

n. jerks نفضات نظيرة الرأفة

حركات عينية سريعة شبيهة بالرأفة .

nystagmus رأفة

حركات عينية سريعة لا ارادية يمكن أن تكون أفقية أو عمودية أو دورانية أو خليط من كل ذلك .

ataxic n. رأفة رنجية

حركة نفضية غير منتظمة في العين .

caloric n. رأفة حرارية

عند ارواء الأذن الخارجية للشخص بماء ساخن تتولد رأفة في عينه لأحد الاتجاهات وإذا ما ارويبت الأذن بماء بارد تتولد رأفة بالاتجاه المعاكس .

Chyne-Stoke's n.

رأفة جابين سوك

رأفة تناوبية السرعة تزداد تدريجياً ثم تتناقص ليزداد مرة أخرى .

directional n. رأفة توجيهية

رأفة تحدث فقط عند توجيه العين إلى جهة معينة .

disjunctive n. رأفة غير مترافقة

رأفة العينين غير المتماثلة بحيث تتجه حركة كل منهما تارة نحو بعضهما وتارة بعيداً عن بعضهما .

down-beat n. رأفة سفلية

رأفة نفضية مكوناتها السريعة للجهة السفلى تحدث عادة في أمراض المنطقة المجاورة للثقب العظمي .

drug induced n.

رأفة مستحثة بالأدوية

رأفة تسببها بعض العقاقير .

end position n. رأفة الوضع النهائي

رأفة تظهر عند الحملقة الشديدة .

gaze evoked n. رأفة الحملقة

رأفة تظهر عند الحملقة الشديدة .

gaze paretic n. رأفة شلل الحملقة

رأفة تظهر عند شلل حملقة العين وعدم قدرتها على تثبيت البصر .

head n. رأفة الرأس

حركة الرأس النظمية اللاارادية من جهة لأخرى والشبيهة بالحركات الرأفية .

jerking n. (= rhythmical n.)

رأفة نفضية

رأفة تتصف بحركة بطيئة في أحد

الاتجاهات تتلوها مباشرة حركة سريعة بالاتجاه المعاكس .

labyrinthine n. رَأْرَأَةٌ دِهْلِيْزِيَّةٌ

(= vestibular n.) انظر

latent n. رَأْرَأَةٌ كَامِنَةٌ

رَأْرَأَةٌ تظهر عند تغطية احدى العينين .

lid n. رَأْرَأَةٌ جَفْنِيَّةٌ

رف الجفن .

miner's n. رَأْرَأَةٌ عُمَالِ الْمَنَاجِمِ

رَأْرَأَةٌ العين التي تظهر عند عمال المناجم وقد يكون سببها قلة الاضاءة أو اضطراب وظيفي .

ocular n. رَأْرَأَةٌ عَيْنِيَّةٌ

رَأْرَأَةٌ تسببها أمراض العين .

optokinetic n. رَأْرَأَةٌ عَيْنِيَّةٌ حَرَكِيَّةٌ

رَأْرَأَةٌ تولد عند النظر الى اجسام ثابتة متتالية من مركبة متحركة كالنظر الى أعمدة التلفون من شبك قطار متحرك .

oscillating n. رَأْرَأَةٌ تَدْبُدْبِيَّةٌ

انظر (= pendular n.)

paretic n. رَأْرَأَةٌ شَلِّيَّةٌ

رَأْرَأَةٌ كاذبة تحصل عند ضعف حركة عضلات العين .

pendular n. رَأْرَأَةٌ نَوَاسِيَّةٌ

رَأْرَأَةٌ تتساوى فيها حركة العين بالاتجاهين .

periodic alternating n.

رَأْرَأَةٌ تَتَاوِيَّةٌ دَوْرِيَّةٌ

رَأْرَأَةٌ تتغير اتجاهاتها تناوبياً .

rail road n. رَأْرَأَةٌ الْقِطَارِ

انظر (= optokinetic n.)

resilient n. رَأْرَأَةٌ اِرْتِدَادِيَّةٌ

انظر (= jerking n.)

retraction n. رَأْرَأَةٌ اِنْسِحَابِيَّةٌ

حركة العين التشنجية الى الخلف عند محاولة تحريكها وتظهر في أمراض الدماغ المتوسط .

rhythmical n. رَأْرَأَةٌ نَظْمِيَّةٌ

انظر (= jerking n.)

rotatory n. رَأْرَأَةٌ ثَلَوِيْرِيَّةٌ

رَأْرَأَةٌ تدور فيها العين حول محورها المركزي .

seesaw n. رَأْرَأَةٌ تَارْجُحِيَّةٌ

رَأْرَأَةٌ تتحرك فيها احدى العينين للأعلى والثانية للأسفل وتشاهد في اصابات التصالب البصري .

undulatory n. رَأْرَأَةٌ تَمَوْجِيَّةٌ

انظر (= pendular n.)

unilateral n. رَأْرَأَةٌ عَيْنٍ وَاحِدَةٍ

رَأْرَأَةٌ باحدى العينين .

up-beat n. رَأْرَأَةٌ عُلْوِيَّةٌ

رَأْرَأَةٌ مكوناتها السريعة للأعلى تحدث في آفات حفرة الدماغ الخلفية .

vertical n. رَأْرَأَةٌ عَمُوْدِيَّةٌ

رَأْرَأَةٌ تتحرك فيها العين للأعلى والأسفل .

vestibular n. (= labyrinthine

n.) رَأْرَأَةٌ دِهْلِيْزِيَّةٌ

رَأْرَأَةٌ تتسبب عن أمراض الدهليز .

vibratory n. رَأْرَأَةٌ اهْتِزَازِيَّةٌ

انظر (= undulatory n.)

visual n. رَأْرَأَةٌ اِبْصَارِيَّةٌ

رَأْرَأَةٌ نواسية منتظمة تحدث عند النظر الى جسم متحرك من جهة لأخرى كحركة كرة المضرب أو كرة الطاولة .

voluntary n. رَأْرَأَةٌ اِرَادِيَّةٌ

رَأْرَأَةٌ يتمكن بعض الأشخاص من القيام بها بصورة ارادية .

O

oblique astigmatism لا بُورِيَّة مَائِلَة
انظر (astigmatism)

oblique illumination إِضَاءَةٌ مَائِلَة
انظر (illumination)

oblique muscle, inferior
العَصَلَةُ المَائِلَة السُّفْلِيَّة
(muscle) انظر

oblique muscle, superior
العَصَلَةُ المَائِلَة العُلْوِيَّة
(muscle) انظر

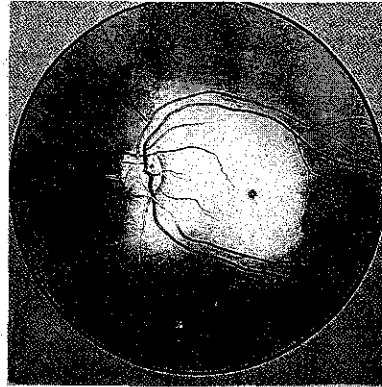
obstruction ١. السِّدَاد ٢. سَدٌّ
o. glaucoma زَّرَقُ السِّدَادِيّ
(glaucoma) انظر

occluder حَاجِجَةٌ
صفِيحَةٌ معتمَةٌ توضعُ أمامَ العينِ لحجبِ
رؤْيَتِهَا .

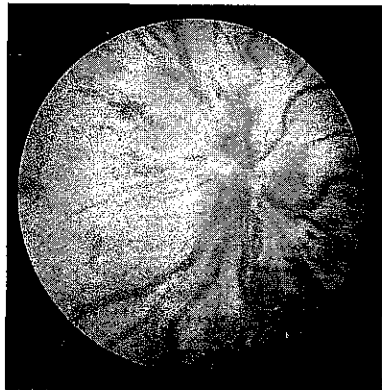
occlusion
١. السِّدَاد ٢. غَلَقٌ ٣. إِجْحَاسٌ
(١) انسداد مجرى أو فتحة أو انبوب
(٢) غلق العين السليمة في الحول لأجبار العين
الحولاء على الرؤية وتنجح هذه الطريقة في
معالجة الحول عند الأطفال دون الخامسة
(٣) إجحاس مادة سائلة أو غازية في أحد
تجاويف الجسم .

branch vein o.
السِّدَادُ الفَرعِ الوَرِيدِيّ
انسداد أحد فروع الوريد الشبكي
المركزي .

pupil o. السِّدَادُ الحَدَقَةُ
انسداد فتحة قزحية العين بسبب تكون
غشاء معتم فيها .



central retinal artery occlusion
إِسْدَادُ الشَّرِيَّانِ الشَّبَكِيّ المَرْكَزِيّ



retinal vein o.

السداد الوريدي الشبكي

انسداد الوريد الشبكي المركزي بسبب الخثار وغالباً ما يحصل في مرض السكري .

o. therapy المعالجة بالغلق

انظر (occlusion) تعريف ٢ .

ocular

١. عيني ٢. العينية

١. نسبة الى العين ٢. العدسة العينية للمجهر .

o. albinism بَرصُ العَيْن

مرض وراثي متعلق بصبغي أ كس يتصف بنقص الميلانين في أنسجة العين ومشميتها وبالرأفة وضعف البصر .

o. apraxia لا أدائية العَيْن

عدم مقدرة العينين على القيام بالحركات المتقرنة ارادياً أو بالتنبه البصري .

o. bobbing اهتزاز المُقلَّة

حركات عينية سريعة للأسفل بصورة متقطعة تعود بعدها العينان لوضعها الطبيعي بصورة بطيئة وتحدث في السبات المسبب عن آفات جسرية سفلية .

o. dominance سيادة عينية

تفضيل استعمال إحدى العينين أكثر من الثانية عند النظر .

o. dysmetria تخلُّلُ قِياسِ العَيْن

تجاوز العين للهدف عند محاولتها تثبيت بصرها عليه ومن ثم تناقص سعة التجاوز تدريجياً حتى يمكنها التثبيت عليه ويحدث ذلك في أمراض المخيخ .

o. extrinsic muscles

عَضَلاتُ العَيْنِ الخَارِجِيَّة

عضلات العين الستة الخارجية التي تحركها الى مختلف الاتجاهات .

o. flutter رَفْرَفَةُ العَيْن

ذبذبات عينية تلقائية ذهاباً وإياباً تحدث بشكل متقطع وبسعة متساوية وهي علامة عينية لأمراض المخيخ .

o. fundus قَاعُ العَيْن

جهة تجويف العين الخلفية المقابلة للقرنية

والتي تحوي القرص البصري والبقعة الصفراء .

o. hypertension ارتفاعُ ضَغطِ العَيْن

ارتفاع ضغط داخل العين من دون فقدان الرؤية في الساحة البصرية أو أي ضرر في العصب البصري .

o. melanocytosis

(= melanosis oculi)

مُلَانُ المُقلَّة

وحمة منتشرة في ملتحمة العين .

o. muscles balance

تَوَازُنُ عَضَلاتِ العَيْن

حالة تتساوى فيها شدة عضلات العين والمسافة بين العينين في اتجاهات الحملقة المختلفة .

o. myasthenia وَهْنُ عَضَلِيّ عَيْنِي

وهن عضلات العين .

o. myopathy إعتلالُ عَضَلِيّ عَيْنِي

اعتلال عضلات العين .

o. nerves

أعصابُ العَيْن

الأعصاب الحسية والحركية العديدة التي تغذي العين والأجفان والحدقة والجسم الهدلي وعضلات العين الخارجية والداخلية .

o. palsy

شَلَلُ عَيْنِي

شلل أي من أعصاب العين أو العضلات التي تغذيها .

o. pals, nuclear شَلَلُ عَيْنِي نَوِيّ

شلل عيني يتسبب عن إصابة إحدى نوى الأعصاب التي تغذي العين .

o. paralysis (=o. palsy)

شَلَلُ عَيْنِي

o. pemphigoid فُطَاعِيَّةُ العَيْن

مرض مزمن يتصف بأبدال النسيج تحت المخاطي بنسيج ضام جديد يتقلص ويولد جفاف القرنية والملتحمة وفقدان غددها المخاطية .

- o. pemphigus** فُحَاغُ الْعَيْنِ
فقاع مخاطي يصيب الملتحمة بصورة خاصة تتولد فيه أنسجة ضامة تنقلص تدريجياً فتتكشم الملتحمة وتولد فقاعات فيها .
- o. proptosis** جُحُوظُ الْعَيْنِ
انظر (= exophthalmos)
- o. pursuit movements**
حَرَكَاتُ الْعَيْنِ التَّبَعِيَّةُ
انظر (movements)
- o. reflexes** مُتَعَكِّسَاتُ الْعَيْنِ
انظر (reflexes)
- o. rigidity** صَمَلُ الْعَيْنِ
مقاومة طبقات العين لأي تمدد فيها أو أي تغيير في شكلها .
- o. saccadic movements**
حَرَكَاتُ الْعَيْنِ القَفْزِيَّةُ
انظر (movements)
- o. smooth pursuit movements**
حَرَكَاتُ الْعَيْنِ التَّبَعِيَّةُ السَّلِسَةُ
انظر (movements)
- o. tonometry** قِيَاسُ تَوَثُرِ الْعَيْنِ
انظر (tonometry)
- o. torticollis** صَعْرُ عَيْنِي
ميلان الرأس غير الطبيعي لموازنة شلل إحدى عضلات العين الخارجية التي تحركها عمودياً .
- o. toxocariasis**
دَاءُ السَّهْمِيَّاتِ الْعَيْنِي
إصابة العين ببرقات السهمية الكلبية والذي يؤدي إلى التهاب العينية .
- o. vergence movements**
حَرَكَاتُ الْعَيْنِ التَّجَاهِيَّةُ
انظر (movements)
- o. vertigo** دَوَّازُ عَيْنِي
انظر (vertigo)
- oculentum** مَرْمَمٌ عَيْنِي
علاج للعين يعطى بشكل مرهم .
- oculist** طَبِيبُ الْعَيُونِ ، كَنَحَالُ
الطبيب الذي يعالج أمراض العيون .
- oculo -** عَيْنِي ، مَقْلِي (سَابِقَةٌ)
- oculocardiac reflex** مُتَعَكِّسٌ عَيْنِي قَلْبِي
انظر (reflex)
- oculocephalic reflex**
مُتَعَكِّسٌ عَيْنِي رَأْسِي
انظر (reflex)
- oculocerebral dystrophy**
حَثَلٌ عَيْنِي مُعْتَي
انظر (dystrophy)
- oculocerebrorenal syndrome**
مُتَلَازِمَةٌ عَيْنِيَّةٌ مُخَيَّةٌ كَلْوِيَّةٌ
انظر (syndrome)
- oculocutaneous albinism**
بَرَصٌ عَيْنِي جِلْدِي
انظر (albinism)
- oculodermal melanocytosis**
المُلَانُ الْعَيْنِي الجِلْدِي
انظر (melanocytosis)
- oculoglandular syndrome**
مُتَلَازِمَةٌ عَيْنِيَّةٌ غُدِّيَّةٌ
انظر (syndrome)
- oculogyration** تَدْوِيرُ المَقْلَةِ
حركة المقلة حول محورها الأمامي الخلفي .
- oculogyric** مَدَوَّرُ المَقْلَةِ
إي عامل يدور المقلة أو يتصف بدورانها .
- oculogyric crisis** نَوْبَةٌ مَقْلِيَّةٌ مَدَوَّرَةٌ
انظر (crisis)
- oculogyric spasm** تَشَنُّجٌ مَقْلِيٌّ تَدْوِيرِيٌّ
انظر (spasm)
- oculomotor nerve**
العَصَبُ مُحْرِكُ الْعَيْنِ
انظر (nerve)
- oculomycosis** فُطَارُ الْعَيْنِ
أي مرض فطري يصيب العين .

oculopharyngeal dystrophy

حَثَلٌ عَيْنِي بُلْعُومِي
انظر (dystrophy)

“old eye” « عَيْنٌ قَدِيمَةٌ »
انظر (eye)

onchocerciasis دَاءُ كَلَابِيَّةِ الدَّنْبِ
داء طفيلي ينتشر في أفريقيا وغالباً ما يسبب العمى .

opacities, cholesterol vitreous
عَتَامَاتُ الزُّجَاجِيِّ الكُولِيسْتَرُولِيَّةِ
عتامات بصرية تتولد عن ترسب الكوليستيرول في الزجاجي .

opacity عَتَامَةٌ ، ظَلَامَةٌ
١. بقعة أو نقطة معتمة ٢. منطقة مشوهة الشفافية أو معدومتها .

Caspar's ring o.
عَتَامَةٌ كَاسْبَارِ الحَلَقِيَّةِ
عتامة حلقية تصيب القرنية وتسبب عن رضاه .

central lenticular o's.
عَتَامَاتُ عَدَسِيَّةٍ مَرَكَزِيَّةِ
ساد يصيب الجزء المركزي من عدسة العين أو من محفظتها .

corneal o's.
عَتَامَاتُ القَرْنِيَّةِ
عتامات بصرية تسببها آفات القرنية .

lens o.
عَتَامَةٌ عَدَسِيَّةِ
انظر (catract)

opalescence ثَلَاثُورٌ ، بَرِيقٌ
تفرح حليبي اللون .

opalescent مُتَلَوِّنٌ ، بَرِاقٌ ، غَمِيمٌ
جسم يظهر تفرحاً حليبي اللون مثل حجر الأوبال .

opaque مُعَمِّمٌ ، ظَلِيلٌ
غير شفاف أو يمنع مرور الأشعة الضوئية أو الموجات الكهرومغناطيسية .

open angle glaucoma زَرْقٌ مَفْتُوحُ الزَاوِيَّةِ
انظر (glaucoma)

operation عَمَلِيَّةٌ جِرَاحِيَّةٌ

تداخل جراحي علاجي .

Blascovic's o. عَمَلِيَّةٌ بِلَاسْكُوفِيكٍ
عملية تجرى خلال المتحممة لتصحيح أطراف الجفن العلوي وذلك بتقصير العضلة رافعة الجفن .

Fox o. عَمَلِيَّةٌ فُوكْسٍ
قطع جزء مثلث من غضروف الجفن وملتحمته لتصلح الشتر الداخلي .

Hammelsheim o. عَمَلِيَّةٌ هَامِلْشَايَمِ
غرس شريحة عضلية محل العضلة المستقيمة الوحشية عند شللها .

one snip o. عَمَلِيَّةُ القَطْعِ الوَاحِدِ
عملية قطع واحد لتوسيع النقطة الدمعية .

three snip o. عَمَلِيَّةُ الثَلَاثِ قَطْعَاتٍ
عملية ثلاث قطعات لتوسيع النقطة والقنية الدمعيتان .

ophthalm – عَيْنِي (سابقة)

ophthalmagra أَلْمُ العَيْنِ المُفَاجِئِ
أي ألم مفاجيء في العين .

ophthalmalgia وَجَعُ العَيْنِ
ألم العين لأي سبب .

ophthalmatrophia ضُمُورُ العَيْنِ
صغر حجم العين وهبوط التوتر داخلها نتيجة ضمور انسجبتها المختلفة .

ophthalmectomy (=enucleation of eye ball)

إِسْتِخْصَالُ العَيْنِ ، قَلْعُ العَيْنِ
عملية ازالة العين .

ophthalmia إلتِهَابُ العَيْنِ
التهاب العين الشديد أو التهاب المتحممة أو بنيات العين العميقة .

actinic o. إلتِهَابُ العَيْنِ السَّافِعِ
انظر (= electric-o.)

catarrhal o. إلتِهَابُ العَيْنِ التَّرْلِيّ
التهاب المتحممة الشديد .

caterpillar o. إلتِهَابُ العَيْنِ العَقْدِ
انظر (= o. nodosa)

communicable o.

التهاب العين الساري
التهاب العين المعدي .

o. eczematosa

التهاب العين الإكزيمي
انظر (= phlyctenosis)

Egyptian o.

الحتر ، التهاب العين المصري
انظر (= trachoma)

electric o.

التهاب العين الكهربائي
التهاب العين الذي يتسبب عن تعرضها
للضوء الكهربائي الشديد وخصوصاً ذلك
الذي تولده أقواس اللحيم .

flash o.

التهاب العين الزمضي
انظر (= electric-o.)

gonorrhoeal o.

التهاب العين السيلاني
التهاب عيني قبحي شديد يسببه الخمج
السيلاني .

granular o.

التهاب العين الحبيبي
التهاب المتحممة الحاد والشديد جداً مع
تولد القمح والحبيبات في المتحممة .

herpetic o.

التهاب العين الخلائي
التهاب العين بالخلأ البسيط .

jequirity o.

التهاب العين الجيكوريتي
التهاب العين بمادة الجيكوريتي وهي بذور
بعض النباتات السامة .

metastatic o.

التهاب العين الثقلي
التهاب المشيمية الذي ينتقل إليها من
الالتهابات الأخرى في الجسم أو في حالة
تقيح الدم .

migratory o.

التهاب العين التعاطفي
انظر (= sympathetic-o.)

mucous o.

التهاب العين النزلي
انظر (= catarrhal-o.)

o. neonatorum

التهاب العين الوليدي
التهاب قبحي حاد وشديد يصيب ملتحمه
عين الوليد خلال الأيام العشرة الأولى بعد
الولادة و يتسبب عن العدوى بالافرازات
الخمجية في مهبل الأم .

neuroparalytic o.

التهاب العين بالشلل القصي
التهاب القرنية بسبب آفة تصيب العصب
القحفي الخامس أو عقدة كاسير .

o. nivialis

التهاب العين الجليدي
انظر (= snow blindness)

o. nodosa

التهاب العين العقيد
التهاب المتحممة المتسبب عن شعيرات
اليسروع (يرقانة الفراشة) ويتصف
بتكون تورم عقدي دائري في منطقة كل
شعيرة مسببة للالتهاب .

phlyctenular o.

التهاب العين النفاطي
انظر (= keratoconjunctivitis)

purulent o.

التهاب العين القيحي
التهاب العين مع اخراج قبحي وعادة
ما يكون سيلاني .

scrofulous o.

التهاب العين التدرني
التهاب القرنية والمتحممة بسبب اصابتهما
بالتدرن .

spring o.

التهاب المتحممة الربيعي
انظر (= vernal conjunctivitis)

strumous o.

التهاب المتحممة والقرنية النفاطي
انظر (= phlyctenular
keratoconjunctivitis)

sympathetic o.

التهاب العين التعاطفي
التهاب حبيبي في سبيل عينية العين غير
المصابة (العين المتعاطفة) بعد عدة أسابيع
من اصابة سبيل عينية العين الثانية (العين

المهيجَة) بجرح مما يؤدي الى اصابة كلا العينين بالتهاب العينية .

transferred o.

التهابُ العينِ التعاطُفي

(= sympathetic-o.) انظر

ultraviolet o. (= electric-o.)

التهابُ العينِ بالأشعة فوق البنفسجية

varicose o. التهابُ العينِ بالدوالي

التهاب العين الذي يترافق مع تدلي أوردة الملتهمة .

ophthalmic

عيني

متعلق بالعين أو منسوب إليها .

o. artery

الشريانُ العيني

انظر (artery)

o. cup

كأسُ العين

(= caliculus ophthalmicus) انظر

o. nerve

العصبُ العيني

انظر (nerve)

o. reaction

استجابةُ العين

انظر (reaction)

o. vein

الوريدُ العيني

انظر (vein)

ophthalmiac

مُتهبُ العين

شخص مصاب بالتهاب في عينه .

ophthalmiatrics

مُعالجةُ العيون

معالجة العيون سواء بالأدوية أو بالجراحة .

ophthalmic

عيني

متعلق بالعين .

ophthalmitis

التهابُ العين

انظر (= ophthalmia)

sympathetic o.

التهابُ العينِ التعاطُفي

انظر (= sympathetic

ophthalmia)

ophthalgo- , ophthalm-

عيني (سابقة)

ophthalmoblenorrhoea

السيلانُ العيني

التهاب العين السيلاني أو القيحي .

ophthalmocele

جُحوظُ العين

انظر (= exophthalmos)

ophthalmocopia

وهنُ البصر

انظر (= asthenopia)

ophthalmodesmitis التهابُ أوتار العين

ophthalmodiaphanoscope

منظارٌ خلف العين

منظار لتظهير شبكية العين بأنارتها غير المباشرة عن طريق تحجوف الفم وهو أداة تشخيصية تاريخية .

ophthalmodiastimeter

مقياسُ بُعد العدسات

مقياس لتقدير البعد المناسب بين العدسات التي توضع للعين .

ophthalmodonesis

إرتعاشُ العين

حركات ارتعاشية في العينين .

ophthalmodynamometer

مقياسُ ضغط شرايين العين

(١) جهاز لقياس ضغط الدم في الشرايين الشبكية (٢) جهاز لقياس نقطة التقارب للنظر القريب .

ophthalmodynamometry

قياسُ ضغط شرايين العين

قياس الضغطين الدمويين الانبساطي والانقباضي في شرايين العين والشبكية .

ophthalmodynia

(= ophthalmalgia)

وجعُ العين

ophthalmocikonometer

مقياسُ صور العين

جهاز لقياس انكسارية أوساط العين وحجم وشكل الصور المكونة على شبكيتها .

ophthalmofundoscope

مِنظَارُ قَاعِ الْعَيْنِ
جهاز لتظهير الشبكية والعصب البصري بتكبير
١٥ مرة .

ophthalmofundoscopy

تَظْهِيرُ قَاعِ الْعَيْنِ
تظهير الشبكية والعصب البصري بمنظار قاع
العين .

ophthalmograph

آلةُ تَصْوِيرِ الْعَيْنِ

آلة لتصوير حركات العين أثناء القراءة .

ophthalmography

وَصْفُ الْعَيْنِ

وصف شكل العينين وموقعهما وحركتهما .

ophthalmogyric

مُدَوِّرُ الْمُقَلَّةِ

انظر (=oculogyric)

ophthalmoleukoscope

مِقْيَاسُ إِبْصَارِ الْأَلْوَانِ

آلة لقياس إبصار الألوان باستعمال ألوان
مستقطبة .

ophthalmolith

حَصَاةُ الْعَيْنِ

(= lacrimal calculus)

حصاة دمعية .

ophthalmological

عَيْنِي

ذات علاقة أو منسوب للعين .

ophthalmologist

كَحَّالُ الْعَيُونِ ، كَطِيبُ الْعَيُونِ

الطبيب المختص بفحص العيون ومعالجتها .

ophthalmology

طِبُّ الْعَيُونِ

فرع الطب الذي يعنى بفحص العيون
ومعالجتها وجراحاتها .

ophthalmomalacia

تَلْيُنُ الْعَيْنِ

تلين العين الشاذ .

ophthalmometer

مِقْيَاسُ الْعَيْنِ

مقياس انحناء القرنية ويقاس أيضاً قدراتها
وعيوبها الانكسارية .

ophthalmometroscope

مِنظَارُ الْعَيْنِ الْقِيَاسِي

منظار للعين يجوي آلة ملحقة به تقيس
انكساريتها .

ophthalmometry

قِيَاسُ الْعَيْنِ

قياس انحناء القرنية وانكسارية العين وعيوبها .

ophthalmomycosis

فُطَارُ الْعَيْنِ

أي مرض عيني تسببه الفطور .

ophthalmomyiasis

تَعَفُّ الْعَيْنِ

خمج العين بيرقات الذباب .

ophthalmomyitis

إِلْتِهَابُ عَضَلَاتِ الْعَيْنِ

التهاب العضلات المحركة للعين .

ophthalmomyositis

إِلْتِهَابُ عَضَلَاتِ الْعَيْنِ

التهاب عضلات العين .

ophthalmomyotomy

بَضْعُ عَضَلَاتِ الْعَيْنِ

قطع عضلات العين أو واحدة منها جراحياً .

ophthalmoneuritis

إِلْتِهَابُ الْعَصَبِ الْعَيْنِيِّ

التهاب العصب البصري .

ophthalmoneuromyelitis

(= neuro-optic myelitis)

إِلْتِهَابُ النُّخَاعِ وَالْعَصَبِ الْبَصْرِيِّ

ophthalmopathy

إِعْتِلَالُ الْعَيْنِ

أي مرض يصيب العين .

external o.

إِعْتِلَالُ ظَاهِرِ الْعَيْنِ

أي مرض يصيب الأجفان أو القرنية أو
الملتحمة أو عضلات العين الخارجية .

internal o.

إِعْتِلَالُ بَاطِنِ الْعَيْنِ

أي مرض يصيب الأجزاء الداخلية للعين .

ophthalmophacometer

مِقْيَاسُ عَدْسَةِ الْعَيْنِ

مقياس عيني يقيس انكسارية عدسة العين .

ophthalmophantom

نَمُودَجُ الْعَيْنِ

نموذج صناعي يستعمل لتوضيح تشريح العين
ووظائفها .

ophthalmophlebotomy

فَصْدُ الْعَيْنِ

فصد العين لتقليل ضغط أوردة الملتحمة .

ophthalmophthisis

تَلْيُنُ الْعَيْنِ

انظر (=ophthalmomalacia)

ophthalmoplasty رَأْبُ الْعَيْنِ

جراحة تقويم العين أو ملحقاتها .

ophthalmoplegia شَلَلُ الْعَيْنِ

تحدد حركة العين لجهة أو أكثر .

amyloidosis o. شَلَلُ الْعَيْنِ التَّشَوَانِي .

شلل العين بالداء النشواني .

basal o. شَلَلُ الْعَيْنِ الْقَاعِيَّ

شلل العين بسبب آفة في قاع الدماغ .

cavernous sinus

thrombosis o.

شَلَلُ الْعَيْنِ بِخُثَارِ الْجَنْبِ الْكَهْفِيِّ

congenital o. شَلَلُ الْعَيْنِ الْخَلْقِيَّ

شلل العين الولادي .

dermatomyositis o.

شَلَلُ الْعَيْنِ بِالنَّهَابِ الْجِلْدِ وَالْعَضَلِ

شلل العين المولد في التهاب الجلد

والعضل .

diabetic o. شَلَلُ الْعَيْنِ السُّكْرِيِّ

شلل العين الذي يحدث في الداء

السكري .

encephalitis o.

شَلَلُ الْعَيْنِ بِالنَّهَابِ الدِّمَاغِ

شلل العين الذي يرافق التهاب الدماغ .

exophthalmic o.

شَلَلُ الْعَيْنِ الْجُحُوطِيِّ

شلل العين مع جحوظها .

o. externa شَلَلُ الْعَيْنِ الْخَارِجِيِّ

شلل عضلات العين الخارجية .

fascicular o. شَلَلُ الْعَيْنِ الْحَزْمُونِيِّ

شلل العين بسبب آفة في جسر الدماغ .

infectious o.

(= encephalitis lethargica)

شَلَلُ الْعَيْنِ الْحَمَمِيِّ (التهاب الدماغ

الوسني)

شلل العين بالتهاب الدماغ الوسني .

infraclinoïd aneurysm o.

شَلَلُ الْعَيْنِ بِأَمِّ الدَّمِ دُونَ السَّرِيَّةِ

o. interna شَلَلُ الْعَيْنِ الدَّاخِلِيِّ

شلل عضلات العين الداخلية .

internuclear o. شَلَلُ الْعَيْنِ بَيْنَ التَّوَيِّ

شلل العين بسبب آفة بين نوى الأعصاب

الحركية للعين .

leukemic o.

شَلَلُ الْعَيْنِ بِاَبْيَضَاضِ الدَّمِ

شلل العين الذي يرافق ابيضاض الدم .

lupus erythematosus o.

شَلَلُ الْعَيْنِ الذَّائِمِ الْحُمَامِيِّ

شلل العين الذي يرافق الذائي الحمامي .

migraine o. شَلَلُ الْعَيْنِ الشَّقِيْقِيِّ

شلل العين الذي يرافق داء الشقيقة .

myasthenia gravis o.

شَلَلُ الْعَيْنِ بِالْوَهْنِ الْعَضَلِيِّ التَّوَيْلِ

شلل العين الذي يسببه الوهن العضلي

الوَيْلِ .

myotonic o. شَلَلُ الْعَيْنِ التَّائِرِيِّ

شلل العين مع تأثر عضلاتها .

nuclear o. شَلَلُ الْعَيْنِ التَّوَوِيِّ

شلل العين بسبب آفة في نوى الأعصاب

الحركية للعين .

nuclear progressive o.

شَلَلُ الْعَيْنِ التَّوَوِيِّ الْمُتَرَقِّمِيِّ

شلل كل عضلات العين والأجفان بسبب

آفة نوى الأعصاب الحركية للعين .

orbital o. شَلَلُ الْعَيْنِ الْحَجَاجِيِّ

شلل العين بسبب آفة في الحجاج .

painful o. شَلَلُ الْعَيْنِ الْمُؤَلِمِ

شلل في العين يترافق مع ألمها أثناء محاولة

تحريكها .

Parinaud's o.

شَلَلُ الْعَيْنِ الْبَارِيئُوَيْدِيِّ

شلل الحركات العينية المترافقة للأعلى من

دون شلل حركات تقارب العينين

ويتسبب عن آفة تصيب الدماغ المتوسط

مثل ورم الجسم الصنوبري .

o. partialis شَلَلُ الْعَيْنِ الْجُزْئِيّ
شلل يصيب احدى عضلات العين أو كليهما لحيد جزئي .

progressive o. شَلَلُ الْعَيْنِ الْمُتَرَقِّيّ
شلل تدريجي يصيب أولاً احدى العينين ومن ثم يصيب العين الثانية .

progressive external o. شَلَلُ الْعَيْنِ الْمُتَرَقِّيّ الْخَارِجِيّ
شلل مترقى يصيب عضلات العين الخارجية .

supranuclear o. شَلَلُ الْعَيْنِ فَوْقِ التَّوْرِيّ
شلل العين بسبب أفة عصبية تصيب المناطق العصبية فوق نوى الأعصاب الحركية للعين .

sympathetic o. شَلَلُ الْعَيْنِ التَّعَاظُفِيّ
شلل احدى العينين التالي لشلل العين الأخرى وبالتعاطف معها .

thyroid diseases o. شَلَلُ الْعَيْنِ بِأَمْرَاضِ الدَّرَقِيَّةِ
شلل العين الذي يرافق أمراض الدرقية .

o. totalis شَلَلُ الْعَيْنِ التَّامِ
شلل يصيب كل عضلات العين الداخلية منها والخارجية .

ophthalmoplegic شَلَلِيّ عَيْنِيّ
نسبة لشلل العين .

ophthalmoptosis جُحُوظ (تدلي العين)
انظر (= exophthalmos)

ophthalmorrhagia نَزْفُ عَيْنِيّ
نزف دموي في العين .

ophthalmorrhoea تَرُّعَيْنِيّ
نضح دموي من العين .

ophthalmorrhexis تَمْرُقُ الْمُقْلَةِ
تمرق كرة العين .

ophthalmoscope مِنتَظَرُ الْعَيْنِ
آلة تحتوي على مرآة مثقوبة وعدسات لتنظير داخل العين .

binocular o. مِنتَظَرُ الْعَيْنِ بِالْعَيْنَيْنِ
منظار لرؤية داخل العين رؤية مجسمة .

direct o. مِنتَظَرُ الْعَيْنِ الْمُبَاشِرِ
منظار يولد صورة قائمة لداخل العين غير معكوسة وعادة ما تكون مكبرة ١٥ مرة .

indirect o. مِنتَظَرُ الْعَيْنِ غَيْرِ الْمُبَاشِرِ
منظار يولد صورة معكوسة ومكبرة مرتين الى خمس مرات حسب الشدة الانكسارية المستعملة فيه .

ophthalmoscopy تَنْظِيرُ الْعَيْنِ
تنظير داخل العين بالمنظار .

direct o. تَنْظِيرُ الْعَيْنِ الْمُبَاشِرِ
تنظير داخل العين بالمنظار المباشر .

indirect o. تَنْظِيرُ الْعَيْنِ اللَّامُّبَاشِرِ
تنظير داخل العين بالمنظار غير المباشر .

medical o. تَنْظِيرُ الْعَيْنِ الطَّبِيّ
تنظير العين لأغراض تشخيص بعض الأمراض غير العينية .

metric o. تَنْظِيرُ الْعَيْنِ الْقِيَاسِيّ
تنظير العين لقياس درجة انكسارها .

ophthalmostasis تَثْبِيثُ الْعَيْنِ
تثبيت العين بثبت العين .

ophthalmostat مُثَبِّثُ الْعَيْنِ
آلة لتثبيت العين أثناء العمليات الجراحية التي تجرى على العين .

ophthalmostatometer مِقْيَاسُ جُحُوظِ الْعَيْنِ
آلة تستعمل لقياس درجة جحوظ العين .

ophthmosteresis عَوَرٌ
فقدان احدى العينين .

ophthalmosynchysis انْصِبَابُ عَيْنِيّ
انصباب الى داخل العين .

ophthalmothermometer مِقْيَاسُ حَرَارَةِ الْعَيْنِ
آلة تقيس درجة حرارة العين .

ophthalmotomy شَقُّ الْعَيْنِ
عملية شق العين جراحياً .

ophthalmotonometry

(= tonometry)

مِقْيَاسُ ضَمَطِ الْعَيْنِ

قياس ضغط داخل العين .

ophthalmotonus

تَوَثُّرُ الْعَيْنِ

ارتفاع ضغط داخل العين .

ophthalmotoxin

ذَيْفَانُ الْعَيْنِ

(١) ذيفان يتولد عن زرق مستحلب الجسم

الهدلي (٢) ذيفان يؤثر على العين .

ophthalmotrope

عَيْنٌ صُنْعِيَّةٌ حَرَكَتِيَّةٌ

عين صناعية تتحرك بصورة تشابه حركات

العين تستعمل لتوضيح عمل عضلات العين .

ophthalmotropometer

مِقْيَاسُ حَرَكَاتِ الْعَيْنِ

جهاز يستعمل لفحص حركات العين .

ophthalmoxerosis

جَفَافُ الْعَيْنِ

انظر (= xerophthalmia)

ophthalmoxyster

مِكْشَاطُ الْعَيْنِ

آلة لكشط ملتحمة العين .

opsin

أُوبِسِين

بروتين عصيات شبكية العين (سكوتوبسين ،

اوبسين الظلام) ومخاريط الشبكية

(فوتوبسين ، أوبسين الضوء) ويكون

الصيغة البصرية . وهناك أنواع مختلفة منه

تسمى حسب اللون الأساسي الذي تبصره

العين .

opsiometer

مِقْيَاسُ الْبَصَرِ

انظر (= optometer)

opsoclonia, opsoclonus

رَمَعُ الْعَيْنِ

ذبذبات عينية غير منتظمة ولا ارادية أفقية

وعمودية تحدث في اصابات جذع الدماغ أو

الخيخ .

optesthesia

حِسُّ بَصَرِيٍّ

القدرة على ادراك المنبهات البصرية .

optic

عَيْنِي ، بَصَرِيٍّ

النسبة للعين أو للبصر .

o. atrophy

ضُمُورٌ بَصَرِيٍّ

ضمور القرص البصري الذي يتولد عن

تنكس الياف العصب البصري والسبيل

البصري .

o. atrophy, arteriosclerotic

ضُمُورٌ بَصَرِيٍّ بِتَصَلُّبِ الشَّرَايِينِ

ضمور بصري يتسبب عن تصلب شرايين

العين .

o. atrophy, cavernous

ضُمُورٌ بَصَرِيٍّ كَهْفِيٍّ

ضمور العصب البصري المترافق مع تفرع

شديد في الحليمة .

o. atrophy, degenerative

ضُمُورٌ بَصَرِيٍّ تَنَكُّسِيٍّ

(١) ضمور العصب البصري مع تنكسه .

(٢) الضمور البصري الذي يرافق

الأمراض التنكسية .

o. atrophy, diabetic

ضُمُورٌ بَصَرِيٍّ سَكْرِيٍّ

ضمور العصب البصري الذي ينتج عن

داء السكري .

o. atrophy, familial

ضُمُورٌ بَصَرِيٍّ عَائِلِيٍّ

ضمور العصب البصري الذي يصيب

عدة أعضاء من عائلة واحدة .

o. atrophy hereditary

ضُمُورٌ بَصَرِيٍّ وِرْاثِيٍّ

ضمور العصب البصري لأسباب وراثية .

o. atrophy, postneuritis

ضُمُورٌ بَصَرِيٍّ تَالِيِ الْإِثْبَابِ الْأَعْصَابِ

ضمور تالي لالتهاب اعصاب العين .

o. atrophy, primary

ضُمُورٌ بَصَرِيٍّ أَوْلِيٍّ

ضمور يتصف بحافات حادة الوضوح

للقراص البصري مع شحوبه وايضا ضاه

وقد يحدث ذلك بعد تناول الكحول المثلي

أو الكئين أو الارغوت أو بعد التهاب

العصب خلف المقلة .

o. atrophy, secondary

ضُمُورٌ بَصْرِيٌّ ثَانَوِيٌّ

ضمور يتصف بخافات غير واضحة للقرص البصري مع ضعف الرؤية ووجود نسيج دقيقي على سطحه وعلى طول الأوعية الدموية الشبكية .

o. atrophy, syphilitic

ضُمُورٌ بَصْرِيٌّ إِفْرَنْجِيٌّ

ضمور العصب البصري الذي يتسبب عن داء الأفرنجي .

o. atrophy, tabetic

ضُمُورٌ بَصْرِيٌّ تَابِئِيٌّ

ضمور العصب البصري في داء التابيس .

o. atrophy, toxic

ضُمُورٌ بَصْرِيٌّ سُمِّيٌّ

ضمور العصب البصري الذي تولده بعض السموم .

o. atrophy, traumatic

ضُمُورٌ بَصْرِيٌّ رَضْحِيٌّ

ضمور بصري يتولد عن رضح العين .

o. axis

المِحْوَرُ البَصْرِيٌّ

(١) الخط الوهمي المستقيم الذي يمتد من مركزي تحذب العدسة الأمامي والخلفي ولا تنحرف الأشعة الضوئية المارة بصورة متطابقة مع هذا الخط (٢) خط وهمي يمر من مركز الساحة البصرية الى النقرة المركزية للبقعة .

o. canal

القَنَاةُ البَصْرِيَّةُ

انظر (canal)

o. chiasma

التَصَالِبُ البَصْرِيٌّ

(=chiasma opticum)

انظر (chiasma)

o. cortex

القِشْرَةُ البَصْرِيَّةُ

المناطق البصرية في قشرة المخ .

o. cup

الكَأْسُ البَصْرِيٌّ

(= caliculus

-ophthalmicus)

o. disc

القُرْصُ البَصْرِيٌّ

انظر (disc)

o. disc conus

مَحْرُوطُ القُرْصِ البَصْرِيِّ

انظر (conus)

o. disc cupping

تَقَعْرُ القُرْصِ البَصْرِيِّ

انظر (cupping)

o. foramen (=o. canal)

الثَّقْبَةُ البَصْرِيَّةُ

انظر (canal)

o. fundus

قَاعُ العَيْنِ

داخل العين الذي يمكن رؤيته بمنظار قعر العين ويشمل الشبكية والبقعة والعصب البصري والأوعية الدموية الشبكية .

o. glioma

دِبْقُومٌ بَصْرِيٌّ

دبقوم العصب أو التصالب البصري وهو ورم بطيء النمو يبدأ بفقدان البصر مع حول ثانوي ثم خحوظ العين وشلل حركتها .

o. lobes

القُصُوصُ البَصْرِيَّةُ

(= corpora quadrigemina)

o. nerve

العَصَبُ البَصْرِيٌّ

انظر (nerve)

o. nerve aplasia

لَا تَنْسُجُ العَصَبِ البَصْرِيِّ

انظر (aplasia)

o. nerve atrophy

ضُمُورُ العَصَبِ البَصْرِيِّ

انظر (atrophy)

o. nerve coloboma

ثَلَامَةُ القُرْصِ البَصْرِيِّ

انظر (coloboma)

o. nerve edema

وَدَمَةٌ العَصَبِ البَصْرِيِّ

انظر (edema)

o. nerve glioma

ذَبَقُومُ الْعَصَبِ الْبَصَرِيِّ
انظر (glioma)

o. nerve head

رَأْسُ الْعَصَبِ الْبَصَرِيِّ
هو جزء العصب البصري الذي يمكن مشاهدته بمنظار العين في قاع العين وهو وردي اللون دائري الشكل تتوسطه حفرة (الكأس) .

o. nerve meningioma

سِحَاءُوْمُ الْعَصَبِ الْبَصَرِيِّ
انظر (meningioma)

o. neuritis التهاب العصب البصري الذي يمكن أن يصيب جزءه الموجود داخل العين (التهاب القرص البصري) أو جزءه الموجود خارج العين (التهاب العصب خلف المقلة) .

o. neuritis, retrobulbar

التهاب العصب البصري خلف المقلة
التهاب جزء العصب البصري خارج مقلة العين .

o. neuritis, viral

التهاب العصب البصري الفيروسي

o. papilla الحليمة البصرية
انظر (= disci nervi-opticus, optic disc)

o. pathways السبل البصرية

الطرق العصبية البصرية ابتداء من العصب البصري حتى القشرة البصرية في المخ .

o. pit وهدة بصرية

حفرة دائرية أو مثلثة صغيرة تظهر في وسط القرص البصري وقطرها حوالي ثلث قطر القرص وقد تترافق مع وذمة البقعة .

o. primodium البداة البصرية

التكوين الأولي في التطور الجنيني الذي تولد منه العين .

o. pseudoneuritis

التهاب عصبي بصري كاذب
حالة تبيغ القرص البصري التي تحصل غالباً كعيب خلقي .

o. radiation الشع البصري
انظر (radiations)

o. recess الرذب البصري
انظر (recess)

o. tectum السقف البصري
القسم الظهري من المخ المتوسط والمؤلف من الأكيماوات التوأمية العلوية والسفلية و الصفيحة السقفية .

o. thalamus المهاد البصري
(= corpus geniculatum lateralis)
(= lateral geniculate body)

بروز في المهاد التالي تولده النواة الركبية الوحشية وهي محطة الترحيل الرئيسية للسبل البصري التي تمر عبرها الدفعات العصبية في طريقها للقشرة الخية .

o. tract السبل البصري
جزء من الطريق البصري يصل بين التصلب البصري والجسم الركبي الوحشي .

o. vesicle الحويصلة البصرية
اندلاق يتطور على طرفي الدماغ الأمامي للجنين الأولى تتولد منه العين .

optical بصري

نسبة الى البصر .

o. bench المنصة البصرية

قضيب تركيب عليه عدسات أو اضاءة أو مرايا أو لوحات تنزلق عليه يستعمل لتوضيح الوظائف البصرية للمرايا والعدسات .

o. center of lens

المركز البصري للعدسة

هي نقطة العدسة التي لا ينكسر الضوء المار منها وهي أرق منطقة في العدسات

المقرة واسمك منطقة في العدسات
الحدبة .

o. centring instrument

آلة التركيز البصري
آلة تستعمل لتعيين مركز المحور البصري .

o. zone markers

واسمات المنطقة البصرية
واسمات مختلفة الحجم تستعمل لتحديد
المنطقة البصرية للقرنية .

optician نظاراتي ، عوبتاتي

الخبير في مهنة قراءة وصفات النظارات
وتطبيقها عملياً بعمل نظارات مطابقة لها .

opticianary فن التصريات

فن التطبيق العملي للبصريات واستخدامه في
الوصفات والنظارات الطبية .

opticianist تحبير البصريات

الخبير في علوم البصريات .

opticomyelitis

إلتهاب العصب البصري والنخاع
التهاب العصب البصري بالتهبتين مع التهاب
النخاع المستعرض .

optimetrist إحصاصي قياس البصر

الاختصاصي بقياس حدة البصر وعيوبه .

optics البصريات

العلم الذي يعني بالبصر والضوء والعدسات .

optokinetic drum

الأسطوانة مُحركّة العين

انظر (drum)

optokinetic nystagmus رَأَاة حَرَكَية

انظر (nystagmus)

optokinetic tape شريط مُحرك العين

انظر (tape)

optometry علم قياس البصر

علم قياس قوة البصر واصلاح عيوبه باستعمال
المناشير والعدسات وغيرها ماعدا الأدوية .

ora serrata الحاشية المُشرشرة

o.s. retinae

الحاشية المُشرشرة للشبكية
الحافة الأمامية غير المنتظمة للشبكية والتي تقع
الى الداخل والخلف قليلاً من موضع اتصال
الشميعة بالجسم الهدبي .

orbicularis ciliaris الهدبي اللويوي

القسم الرقيق من الجسم الهدبي والممتد بين
تاجه والحاشية المُشرشرة للشبكية .

orbicularis oculi اللويوية العينية

انظر (muscle)

orbicularis palpebrum

اللويوية الخفيفة

انظر (= orbicularis oculi)

orbit, orbita الحجاج

التجويف العظمي الذي يحوي مقلة العين
وتوابعها من عضلات وأوعية وأعصاب
ويتكون من العظام الأسفينية والغريالية
والأفقية والدمعية والفكية العلوية .

o. blow-out fracture

كسر الحجاج الانفجاري
كسر قاع الحجاج نحو جيب الفك
العلوي مع اندلاق محتوياته الى الغار .

o. cellulitis التهاب الهلل الحجاجي

التهاب الأنسجة المحيطة بالعين .

o. decompression

إزالة الضغط الحجاج
تخفيف ضغط داخل الحجاج بالجراحة أو
بالأدوية .

o. emphysema نفخ الحجاج

انظر (emphysema)

o. encephalocele

انفتاق دماغي حجاجي

انفتاق محتويات القحف كالسحايا
والدماغ الى الحجاج من خلال عيب في
عظامه .

o. evisceration ثَقْف الحجاج

عملية ازالة مقدمة العين وتوابعها من
الحجاج .

o. exenteration إفراغ الحجاج

عملية ازالة كامل محتويات الحجاج بما فيها العين والأجفان والعضلات وتجري في أورام الحجاج الخبيثة .

o. fascia لِفَافَةُ الحجاج

نسيج ليفي يحيط القسم الخلفي من المقلة ويسند ويربط بنيات داخل الحجاج .

o. fissure, superior

الشَّقُّ الحجاجي العلوي

شق طولاني بين الجناحين الكبير والصغير للعظم الوتدي ويمر والعديد من الأعصاب والأوعية الدموية .

o. venography

تصويرُ أوردة الحجاج

التصوير الشعاعي لأوردة الحجاج لتحري الآفات الحجاجية التي يمكن أن تضغط على أورده .

orbital

حجاجي

متعلق بالحجاج أو منسوب اليه .

o. cavity (= orbit)

تجويف الحجاج

التجويف العظمي الذي يحتوي العين وملحقاتها العضلات الخارجية للعين والأعصاب والأوعية ويتكون من العظام الغربالي والجبهي والدمعي والأقعي والحنكي والوتدي والوجني والفكي العلوي .

o. fissure شق الحجاج

شق في الجدار السفلي الوحشي للحجاج يحده الجناح الكبير للعظم الوتدي والتوء الحجاجي لعظم الفك العلوي ويمرر العصب تحت الحجاج والعصب الوجني والأعيرة تحت الحجاجية .

o. miosis تضيق الحجاج

عدم نمو الحجاج وتضيق سعته خلقياً .

o. periostitis

التهاب سُمحاق الحجاج

التهاب سمحاق عظام الحجاج .

o. pseudotumor

وَرَمٌ حجاجي كاذب

التهاب في الحجاج يؤدي الى جمحوظ العين وله كل علامات الورم الحجاجي .

o. septum حاجز الحجاج

غشاء ليفي يتركز على طول الحافة الخارجية للحجاج ويمتد الى العضلة رافعة الجفن العلوي أو الى صفيحة غضروف الجفن السفلي .

orbitalis حجاجي

متعلق بالحجاج .

orbitonasal حجاجي أنفي

متعلق بالحجاج والأنف .

orbitometer مقياس الحجاج

مقياس يقيس مدى انزياح العين الى داخل الحجاج عند الضغط على وجهها الأمامي .

orbitostat مقياس محور الحجاج

آلة لقياس محور الحجاج .

orbitotomy بضع الحجاج

عملية فتح الحجاج من خلال شق في حافته لأزالة ورم فيه أو لأخذ عينة منه .

orthokeratology عملية تسطیح القرنية

عملية تسطیح القرنية عند تصليح اخطائها الأنكسارية حيث تستعمل عند ذاك عدسات أقل تقوساً .

orthophoria سواء وضع العين

سواء وضع العينين وبقاء محوريهما متوازيين بعد ازالة المنبهات المدجة كلياً أو جزئياً .

asthenic o. وهن عضلات العين

ضعف عام في عضلات العين .

orthopia تصحيح الحول

تصحيح أو منع حدوث الحول .

orthoptic تقويم محور البصر

تصحيح محور بصر العين أو العينين .

orthoptics تمارين تقويم البصر

تمارين لمعالجة الحول وتصحيح محوري بصر العينين اللذان لايتناسقان عند الرؤية بالعينين .

orthoptist مُقَوِّمُ البَصَرِ

اختصاصي تمارين تقويم البصر .

oscillation تَدْبُدْبُدٌ ، دَبْدَبَةٌ

حركات أمامية خلفية أو جانبية نواسية .

ocular o's

دَبْدَبَةُ العَيْنِ ، تَدْبُدْبُدُ العَيْنِ

حركات عينية لا ارادية مثل الرأرأة .

oscillopsia انْبِصَارٌ تَدْبُدْبُدِيٌّ

حالة تدبذب بصري تظهر فيه الأجسام المرئية

تتحرك الى الأمام والخلف أو تتراقص أو تتلوى

وتحدث في مرض التصلب المنتثر .

osteogenesis imperfecta

تَكَوُّنُ العَظْمِ الناقِصِ

مرض وراثي سائد يصيب النسيج الضام

يتصف بهشاشة العظام وكسورها والصمم

وبصلبة زرقاء .

osteoma عَظْمُومٌ ، ورمٌ عَظْمِيٌّ

ورم العظام الذي نادراً ما يصيب عظام

الحجاج .

outflow تَدْفُقٌ

عادة ما يطلق على نزع الخلط المائي من العين .

aqueous o. تَدْفُقُ الخِلْطِ المَائِي

نزع الخلط المائي من العين .

overcorrection فَرْطُ التَّصْحِيحِ

(١) تصحيح انحراف العين أو حولها أكثر من

الحد المطلوب مما يؤدي الى انحرافها الى الجهة

المعاكسة .

(٢) فرط التصحيح الأنكساري في عملية

وضع القرنية الشعاعي .

overwearing syndrome

مُتَلَازِمَةُ فَرْطِ الإِسْتِعْمَالِ

ألم مع احتقان القرنية والملتحمة والأجفان

لكثرة استعمال العدسات اللاصقة وخصوصاً

الأنواع الصلبة منها .

oxycephaly تَسْتُمُّ الرَّأْسِ

التحام الدروز القحفية الوجهية المبكر مما يولد

اطالة الرأس عمودياً .

P

pachometer مقياسُ البُخْن

آلة لقياس سمك القرنية وعمق الغرفة الأمامية .

palinopsia رُؤيةٌ مُكرّرة

عيب ابصاري يولد عند المصاب به رؤية الشيء المنظور مرة ثانية في زمن تالي .

pallor, optic disc

شُحوبُ القرصِ البَصْرِيِّ

شحوب في القرص مما يدل على ضموره وقد يحدث بعد التهاب العصب البصري أو بعد إقفاره أو فقدان بعض أنسجته أو إصابته بالتصلب .

palpebra جفن

الطية الجلدية المتحركة التي تحمي سطح العين الأمامي .

inferior p. الجفن السفلي

الطية الجلدية المتحركة التي تغطي الجزء السفلي من العين .

superior p. الجفن العلوي

الطية الجلدية المتحركة التي تغطي الجزء العلوي من العين .

palpebrae الأُجفان

الجفنان العلوي والسفلي .

palpebral جفني

نسبة الى الجفن أو ما يتعلق به .

p. conjunctiva مُلتحمةُ الجفن

جزء الملتحمة الذي يطن السطح الداخلي للجفن .

p. fascia (= orbital septum)

حاجزُ الحجاج

(septum) انظر

p. fissure (= rima palpebrum)

مَشَقُّ الأُجفان

الفتحة المنظورة والأفقية بين الجفنين العلوي والسفلي .

p. furrow, superior

أُخدودُ الجفن العلوي

الطية التي تظهر في الجفن العلوي عند فتح العين .

p. ligament, lateral

الرباطُ الوحشي للجفن

الرباط الذي يربط النهايات الوحشية للصفحتين العضويتين للجفنين العلوي والسفلي بحافة الحجاج .

p. ligament, medial

الرباطُ الإنسي للجفن

حزم ليفية تربط النهايات الأنسية لعضاريف الجفنين بعظام الحجاج ، وتمر حزمة منها أمام الكيس الدمعي وتتصل بالتواء الجبهي لعظم الفك العلوي كما تمر حزمة أخرى خلف الكيس وتتصل بالعرف الخلفي للعظم الدمعي .

p. smooth muscle

(= Muller's muscle)

عَصَلاتُ الجفنِ الملساء

الجزء العضلي الأملس من العضلة رافعة

الجنف العلوي والذي يغذيه العصب الودي .

palpebralis

جَفْنِيّ

نسبة الى الجنف أو متعلق به .

palpebrate

١. يَمُزُّ ٢. ذُو أَجْفَانٍ

١. حركة الأجفان التلقائية .

٢. كائن تغطي عينه الأجفان .

palpebration

١. العَمَزُ ٢. كَثْرَةُ العَمَزِ

كثرة العمز التلقائي كما يحصل عند تبيح العين أو في بعض الأمراض العصبية .

palpebritis

إِثْبَابُ الجَفْنِ

انظر (= blepharitis)

palsy

شَلَلٌ

انظر (= paralysis)

cerebral p.

شَلَلٌ دِمَاحِي

شلل ينتج عن إصابة الدماغ وقد يكون ذلك أثناء الحياة الجنينية أو عند الولادة أو عن الأصابة بعد ذلك .

nuclear p.

شَلَلٌ نَوَوِيّ

شلل ينتج عن إصابة احدى نوى الأعصاب المغذية للعين وعادة مايكون في عضلة واحدة أو أكثر وفي عين واحدة .

supranuclear p.

شَلَلٌ فَوْقَ النَوَوِيّ

شلل ينتج عن إصابة السبل العصبية البصرية فوق مستوى نوى الأعصاب ويصيب عادة أكثر من عضلة واحدة وفي العينين .

pannus

سَيْلٌ

توعي سطح القرنية مع ارتشاح نسيجي جيبى فيها .

allergic p.

سَيْلٌ أَرْجِيّ

سيل القرنية الأرجي .

p. carnosus

سَيْلٌ مُعْتَم

سيل القرنية مع عتامة شديدة فيها .

p. crasus

سَيْلٌ مُعْتَم

(= p. carnosus)

degenerative p. سَيْلٌ تَهْكَسِيّ

نمو أنسجة ليفية بين الطبقة الظهارية للقرنية وغشاء باومن .

glaucomatous p. سَيْلٌ زَرَقِيّ

تنكس وتوسف ظهارة القرنية الناتج عن ودمتها في حالات الزرق المتقدم .

inflammatory p. سَيْلٌ إِثْبَابِيّ

سيل مجوي خلايا التهابية تحل محل غشاء باومن .

leprotic p. سَيْلٌ جَدَامِيّ

سيل يرافق مرضى الجذام عندما يصيب العين .

phlyctenular p. سَيْلٌ نَفَاطِيّ

سيل يترافق مع التهاب القرنية النفاطي وينتشر فيه التوعي حول محيط الحوف ويمتد الى مركز القرنية .

siccus p. سَيْلٌ جَافٌ

سيل يتصف بجفاف القرنية والملتحمة .

tenuis p. سَيْلٌ خَفِيفُ العَتَامَةِ

سيل القرنية مع عتامة خفيفة .

trachomatous p. سَيْلٌ حَثْرِيّ

سيل ثانوي للحثر تظهر فيه أوعية متفرعة صغيرة في الحوف العلوي وتمتد تحت الظهارة الى القرنية .

panophthalmia

إِثْبَابُ العَيْنِ الشَّامِلِ

(= panophthalmitis)

panophthalmitis

إِثْبَابُ العَيْنِ الشَّامِلِ

التهاب كل بنات العين وانسجتها وأغشيتها والقرنية والصلبة .

panoptic

مَوْضِحٌ

عامل يساعد على توضيح الأشياء وإظهارها ويقال عن الصيغة التي تميز كل انسخة النموذج وتجعلها مرئية للفاحص .

panretinal photocoagulation

تَحْطِيزُ الشَّبَكِيَّةِ الضَّوئِيّ الشَّامِلِ

معالجة كل الشبكية ماعدا قسمها المركزي

بليزر الأرغون في علاج اورامها أو توعيبها الشاذ أو في اعتلالها السكري .

panuveitis التهاب العينية الشامل
التهاب كل السبيل العيني .

papilla حَلِيمَة
بروز صغير حلقي الشكل ويطلق على رأس العصب البصري .

Bergmeister's p. حَلِيمَة بِيرغمايستر
كتلة صغيرة من الخلايا الدبقية في الجنين تحيط بالشريان الزجاجاني في وسط العصب البصري يدوم أحياناً في عين بعض البالغين .

lacrimal p. الحَلِيمَة الذمعية
حليمية في الملتحمة بالقرب من زاوية العين الإنسية .

optic p. الحَلِيمَة البصرية
(= discus nervi optica)
القرص البصري ، جزء العصب البصري الذي يوجد داخل العين والمكون من الألياف العصبية الواردة من الشبكية ويظهر عادة بلون وردي أو أبيض .

papillary حُلَيْمِي
نسبة إلى الحليمية أو يشبهها .

p. conjunctivitis التهاب الملتحمة الحُلَيْمِي
انظر (conjunctivitis)

p. hypertrophy, giant ضَخَامَة حُلَيْمِيَة
حطاطات مرتفعة في ملتحمة الجفن تشاهد أحياناً عند استعمال العدسات اللاصقة اللينة أو أي نوع آخر منها وتسبب عن المناعة الذاتية للمريض وقد تظهر أحياناً في التهاب الملتحمة الربيعي .

papilledema وَذَمَة الحَلِيمَة البصرية
تورم في رأس العصب البصري ينتج عن زيادة الضغط داخل القحف .

papillitis (= optic neuritis) التهاب الحليمية
التهاب الحليمية أو القرص البصري .

papilloma حَلِيمُوم
ورم ظهاري حميد يمكن أن يكون متفرعاً أو مفصصاً .

pedunculated p. حَلِيمُوم مُسَوِّق
حليموم متصل بسويق .

sessile p. حَلِيمُوم لَأطِيء
حليموم متصل بقاعدة عريضة .

papillomacular bundle الحزمة الحَلِيمِيَة البُحْمِيَة
نظر (bundle)

papillopathy اعتلال الحَلِيمَة
إصابة الحليمية بأي مرض .

ischemic p. اعتلال الحَلِيمَة الإقفاري
اعتلال الحليمية بسبب إقفارها لانسداد أو تضيق أو تصلب أحد أوعيتها .

papilloretinitis التهاب الحليمية والشبكية
التهاب الحليمية البصرية الذي يمتد إلى الشبكية .

papules حَطَاطَات
تورمات سطحية صغيرة صلبة ومحددة تظهر في الجلد وسطوح بعض الأعضاء وتظهر في الملتحمة مع وجود أوعية دموية في وسطها وخصوصاً في ملتحمة الجفن العلوي وهي غالباً ما تظهر في التهاب الملتحمة الربيعي .

paracentesis بَزْل
بزل جراحي لجوف لرشف السائل منه .

anterior chamber p. بَزْل العُرْفَة الأمامية
رشف الخلط المائي لتخفيف ضغط داخل العين في حالات الزرق .

aqueous p. (keratocentesis) بَزْل الخَلْط المائي
ثقب القرنية وبزل الخلط المائي منها ويجرى ذلك في بعض عمليات العيون .

paracentral scotoma

عُتْمَةٌ جُيْبِ المَرَكَزِ
انظر (scotoma)

parachromatopsia

(= color blindness)

انظر (blindness)

parallax

إِخْتِلَافُ المَنْظَرِ

اختلاف منظر الأجسام المرئية وعلاقتها ببعضها عند حركة العينين أو عند النظر إليها بأحدى العينين بالتناوب مع العين الثانية .

paralysis

شَلَلٌ

فقدان حركة عضو أو جزء بسبب آفة عصبية أو عضلية .

abducent p.

شَلَلُ المُبْعِدِ

شلل العضلة الوحشية المستقيمة للعين بسبب آفة العصب البعيد مما يسبب الحول والرؤية المزدوجة .

accommodation p.

شَلَلُ التَّكْيِيفِ

شلل تكيف العين بسبب إصابة عضلاتها الهدبية .

amaurotic pupillary p.

شَلَلُ الحَدَقَةِ الكَمَنِيِّ

شلل حدقة العين العمياء بسبب إصابة شبكيتها أو عصبها البصري فهي لا تستجيب عند تنبيهها تنبيهاً مباشراً ولكنها تستجيب عند تنبيه حدقة العين الثانية السليمة .

bulbar p.

شَلَلُ بَصَلِيّ

شلل في العين بسبب آفة أو مرض في المراكز الحركية للنخاع المستطيل .

conjugate p.

شَلَلُ الإِقْتِرَانِ

فقدان العين لقدرتها على القيام ببعض الحركات الاقترانية للعينين .

convergence p.

شَلَلُ التَّقَارُبِ

فقدان العين لوظيفة القيام بحركات تقارب العينين .

divergence p.

شَلَلُ التَّبَاعُدِ

فقدان العين لوظيفة القيام بحركات تباعد العينين .

facial p.

شَلَلُ الوَجْهِيِّ

شلل يصيب العصب الوجهي القحفي السابع كما يحصل في شلل بيل .

gaze p.

شَلَلُ الحَمَلَقَةِ

شلل يتسبب عن إصابة المراكز فوق النووي للأعصاب المحركة للعين أو سبلها المركزية فتؤدي الى عدم المقدرة على الحملقة العمودية أو الأفقية .

paralytic ptosis ، الإِطْرَاقُ

إِطْرَاقُ العَيْنِ ، الإِطْرَاقُ

إطراق العين بسبب شلل عضلاتها .

paralytic squint

حَوَلٌ شَلَلِيّ

انظر (squint)

paralytic strabismus

حَوَلٌ شَلَلِيّ

انظر (strabismus)

parasympathetic nerve

عَصَبٌ لا وُدِّيّ

انظر (nerve)

parasympathomimetic agent

عَامِلٌ مُحَاكِي اللّاوُدِيِّ

عامل كيميائي يعمل بنفس اتجاه العصب اللاودي ويؤدي استعماله الى تضيق الحدقة كالأسيتيل كولين والبيلوكاربين وكلوريد الميتاكوولين .

paresis

حَزَلٌ

شلل جزئي أو غير كامل .

parietal lobe field defects

عُيُوبُ السَّاحَةِ البَصْرِيَّةِ الجِدَارِيَّةِ

عيوب الساحة البصرية باصابات الفص الجداري وهي متائلة ومتناظرة وتبدأ في الربع السفلي لكل من العينين على الجهة المعاكسة للأصابة .

Parinaud's gaze syndrome

مُتَلَاوِمَةٌ بَارِنُو لِلمَحَلَقَةِ

انظر (syndrome)

Parinaud's oculoglandular syndrome

مُتلازِمَةٌ بَارِينَوُ الْعَيْنِيَّةِ الْغُدِّيَّةُ
انظر (syndrome)

Parinaud oculomotor syndrome

مُتلازِمَةٌ بَارِينَوُ مُحَرَكَةِ الْعَيْنِ
انظر (syndrome)

pars plana corporis ciliaris

الْجُزْءُ الْأَمْلَسُ لِلْجِسْمِ الْهَيْدِيّ
انظر (= orbiculus ciliaris)

pars plana vitrectomy

إِسْتِصْصَالُ الزُّجَاجِيّ بِطَرِيقِ الْجُزْءِ الْأَمْلَسِ
ازالة الزجاجي عن طريق الجزء المستوي .

pars planitis

الْتِهَابُ الْجُزْءِ الْأَمْلَسِ
التهاب عيني حوفي في اطراف الشبكية وقاعدة
الجسم الزجاجي .

pars plicata corporis ciliaris

الْجُزْءُ الْمَتَمِّيّ لِلْجِسْمِ الْهَيْدِيّ
انظر (= corona ciliaris)

partially sighted ضَعِيفُ الْبَصَرِ

شخص لا يتمكن من الإبصار السوي ودرجة
ابصاره لا تتعدى 6/60 وهي دون العمى
الكامل

past pointing test

إِحْتِبَارُ تَجَاوُزِ التَّأْشِيرِ
اختبار التأشير بالسبابة على نقطة ثابتة بعد
الدوران في حالات أمراض الأذن الداخلية
حيث يصعب على المصاب التأشير على النقطة
بدايتها بل يُوْشِرُ على نقطة اخرى حوالها .

patching in amblyopia

تَغْطِيطُ الْعَيْنِ فِي الْقَمَشِ
تغطية العين السليمة لحث النظر بالعين الضعيفة
المصابة بالغمش .

pathologic myopia

قِصْرُ الْبَصَرِ الْمَرَضِيّ
انظر (myopia)

pathways, visual السُّبُلُ الْبَصَرِيَّةُ

الطرق العصبية البصرية التي تمتد عبرها
الألياف العصبية البصرية ابتداء من الشبكية
حتى المناطق البصرية في قشرة المخ .

pedicle flap سِدِيْلَةٌ سُوقِيَّةٌ

قطعة من الجلد تبقى قاعدتها متصلة بموضعها
الأصلي وتنقل جراحياً لتغرس في منطقة
الحاجب لتقويمه .

pedunculated papilloma

حُلَيْمُومٌ مُسَوَّقٌ
انظر (papilloma)

pear shaped pupil

حَدَقَةٌ كَمَثْرِيَّةِ الشَّكْلِ
تشوه في شكل الحدقة يأخذ شكل الكمثرى .

pectinate ligament الرِّبَاطُ الْمَشْطَوِيّ

انظر (ligamentum)

pediculosis قُمَّالٌ

الاحتشاش بالقمل .

peeling, membrane تَقْشِيرُ الْعِشَاءِ

ازالة الأنسجة الشاذة من سطح الشبكية لأزالة
تجعدها وتقليل شدتها .

pemphigoid, conjunctival

فُقَاعَايِيَّةُ الْمُلتَحِمَةِ

التهاب شبه فقاعي يصيب الملتحمة .

pemphigoid, ocular فُقَاعَايِيَّةُ الْعَيْنِ

التهاب شبه فقاعي يصيب الملتحمة والقرنية .

pemphigus فُقَاعٌ

مجموعة من الأمراض الجلدية تتصف بظهور
مجموعات متتالية من الفقاعات .

penalization إِعْاقَةٌ

طريقة لمعالجة الغمش بأجبار المصاب على
استعمال احدى عينيهِ للنظر الطويل سواء
بواسطة العلاج أو بأحدى الطرق البصرية
الأخرى .

pendular nystagmus رَأْرَأَةٌ نَوَاسِيَّةٌ

انظر (nystagmus)

penetrating injury إِصَابَةٌ نَافِذَةٌ

إصابة تصيب كل طبقات النسيج وتنفذ
خلاله .

penetrating keratoplasty

رَأْبُ الْقَرْنِيَّةِ الْفَاقِبِ
انظر (keratoplasty)

perception

إِدْرَاكٌ
التعرف العقلي الواعي للمنبهات الحسية .

color p. إِدْرَاكُ اللَّوْنِ
التعرف على لون المنبهات الضوئية .

depth p. إِدْرَاكُ الْمَسَافَاتِ
تعرف الشخص على الأبعاد النسبية لمختلف الأجسام المنتشرة في الساحة البصرية مع القدرة على تعيين مواقعها بالنسبة إليه وبعد كل منها عن الأخرى .

light p. إِدْرَاكُ الضَّوْءِ
القدرة على التفريق بين الضوء والظلام .

visual p. الإِدْرَاكُ البَصْرِيُّ
القدرة على ادراك المنبهات البصرية ودلالاتها .

perfusion, retinal capillary

تَرْوِيَةٌ شَعِيرَاتِ الشَّبَكِيَّةِ
تروية الشبكية على مستوى شعيراتها الدموية .

periblepharitis

التَّيْهَابُ حَوَافِ الأَجْفَانِ
التهاب الجلد والأنسجة حول الأجناف .

peribulbar injection زَرْقٌ حَوْلَ الْمُقْلَةِ
ادخال الأدوية بزرقها حول مقلة العين .

pericorneal plexus

الضَّفِيرَةُ حَوْلَ الْقَرْنِيَّةِ
انظر (plexus)

perimeter

مِقْيَاسُ سَاحَةِ البَصْرِ ، مَحَوَاطٌ
جهاز يعين حدود الساحة البصرية المحيطة .

automated p.

مِقْيَاسُ سَاحَةِ البَصْرِ التَّلْقَائِي
مقياس مبرمج لجال البصر يعمل تلقائياً .

bed p. مِقْيَاسُ سَاحَةِ البَصْرِ السَّرِيرِيِّ
جهاز يستعمل لقياس مجال بصر المرضى المستلقين في أسرتهم .

Goldman's p.

مِقْيَاسُ كُولْدَمَانِ لِسَاحَةِ البَصْرِ
مقياس نصف دائري يقيس مجال البصر المركزي والمحيطي والحركي والسكوني ويستعمل خاصة في الزرق والاصابات العصبية .

perimetry

مِقْيَاسُ سَاحَةِ البَصْرِ
قياس الساحة البصرية باستعمال مقياسها .

arc p. مِقْيَاسُ سَاحَةِ البَصْرِ القَوْسِيِّ
قياس الساحة البصرية على سطح مقوس .

confrontational p.

مِقْيَاسُ سَاحَةِ البَصْرِ بِالمُجَابَهَةِ
قياس الساحة البصرية بشكل تقريبي وذلك بمقارنة الساحة البصرية للمريض مع مثلها عند الطبيب الفاحص .

kinetic p. مِقْيَاسُ سَاحَةِ البَصْرِ الحَرَكَيِّ
قياس مجال البصر بتحريك الهدف من منطقة غير مرئية الى المنطقة المرئية .

mechanical p.

مِقْيَاسُ سَاحَةِ البَصْرِ الآلِيِّ
قياس الساحة البصرية بواسطة الحاسب الآلي .

spherical p.

مِقْيَاسُ سَاحَةِ البَصْرِ الكُرْوِيِّ
قياس الساحة البصرية على سطح نصف كروي .

static p. مِقْيَاسُ سَاحَةِ البَصْرِ السُّكُونِيِّ
قياس مجال البصر بتغيير شدة ائارة الهدف .

periocular حَوْلَ العَيْنِ
المنطقة المحيطة بالعين تشريحياً في داخل الحجاج .

periorbita بَطَانَةُ الحَجَّاجِ
نسيج رابط رخو يطن داخل الحجاج .

periorbital cellulitis

التَّيْهَابُ هَلَلِ حَوْلِ الحَجَّاجِ
انظر (cellulitis)

periosteum, orbital سِمْحَاقُ الْحِجَاجِ

السمحاق المغطى لعظام الحجاج .

peripheral مُحِيطِي ، طَرْفِي

يُوجَدُ فِي الْحَيْطِ أَوْ بَعِيدٍ عَنِ الْمَرْكَزِ .

p. anterior synechia

التَّصَاقُ الْقَرْحِيَّةُ الْمُحِيطِيَّةُ الْأَمَامِيَّةُ

انظر (synechia)

p. iridectomy

قَطْعُ الْقَرْحِيَّةِ الْمُحِيطِيَّةِ

انظر (iridectomy)

p. isopter

مُنْحَنِي تَسَاوِي الْبَصَرِ الْمُحِيطِيَّةِ

انظر (isopter)

p. pits وَهْدَاتٌ مُحِيطِيَّةٌ

انظر (pits)

p. retina الشَّبَكِيَّةُ الْمُحِيطِيَّةُ

انظر (retina)

p. vision الْبَصَرُ الْمُحِيطِيَّةُ

انظر (vision)

peritomy قَطْعُ الْمَلْتَحِمَةِ حَوْلَ الْقَرْنِيَّةِ

قَطْعُ الْمَلْتَحِمَةِ جَرَاخِيًّا حَوْلَ كُلِّ مِحِيطِ الْقَرْنِيَّةِ

وَيَجْرَى ذَلِكَ كَجِزءٍ مِنْ عَمَلِيَّةِ اسْتِئْصَالِ الْعَيْنِ

أَوْ مِنْ عَمَلِيَّةِ انْفِصَالِ الشَّبَكِيَّةِ .

permeability تَقْوِذِيَّةٌ

قَابِلِيَّةٌ أَوْ حَالَةٌ نَفَازِ الْمَوَادِّ عِبْرَ الْأَعْشِيَّةِ أَوْ

الْأَنْسِجَةِ .

contact lens oxygen p.

تَقْوِذِيَّةُ الْعَدْسَةِ الْلاصِقَةِ لِلْأَكْسِجِينِ

دَرَجَةُ سِمَاحِ الْعَدْسَةِ الْلاصِقَةِ لِنَفْوُذِ

الْأَكْسِجِينِ عِبْرَهَا وَهِيَ تَعْتَمِدُ عَلَى الْمَادَّةِ

الْمَصْنُوعَةِ مِنْهَا وَعَلَى دَرَجَةِ احْتِرَاقِهَا عَلَى

الْمَاءِ وَعَلَى سِمَكِهَا .

corneal p. تَقْوِذِيَّةُ الْقَرْنِيَّةِ

قَابِلِيَّةُ الْقَرْنِيَّةِ عَلَى انْفِازِ الْمَوَادِّ السَّائِلَةِ خِلَالِهَا

وَخَاصَّةً الْعَقَاقِيرَ مِنْهَا .

persistant hyaloid artery

شَرِيَانٌ رُجَاجِيٌّ بَاقِيٌّ

عَيْبٌ خَلْقِيٌّ يَبْقَى فِيهِ الشَّرِيَانُ الرَّجَاجِيُّ الَّذِي

يَضْمُرُ فِي الْحَالَاتِ الطَّبِيعِيَّةِ .

persistant hyperplastic vitreous

رُجَاجِيٌّ بَاقِيٌّ مُفْرَطُ التَّنَسُّجِ

عَيْبٌ خَلْقِيٌّ يَبْقَى فِيهِ جِزءٌ مِنَ الْجِسْمِ

الرُّجَاجِيِّ خَلْفَ عَدْسَةِ الْعَيْنِ وَهُوَ يَضْمُرُ فِي

الْحَالَاتِ الطَّبِيعِيَّةِ .

persistant pupillary fibres

أَلْيَافٌ خَدَقِيَّةٌ بَاقِيَّةٌ

انظر (= p.p. membrane)

persistant pupillary membrane

غِشَاءٌ خَدَقِيٌّ بَاقِيٌّ

عَيْبٌ خَلْقِيٌّ يَبْقَى فِيهِ غِشَاءٌ كَامِلٌ أَوْ جِزءٌ مِنْهُ

فِي مَنطِقَةِ الْخَدَقَةِ وَهُوَ يَضْمُرُ عَادَةً فِي الْحَالَاتِ

الطَّبِيعِيَّةِ .

Peter's anomaly شُدُوذٌ بِيْتَرٌ

انظر (anomaly)

PCG مَرَكِّزُ الْحَمَلَقَةِ الْجَسْرِيَّةِ

انظر (= pontine gaze centre)

phaco - عَدْسِيٌّ (سَابِقَةٌ)

phacoanaphylaxis تَأَقِيٌّ عَدْسِيٌّ

الْتِهَابٌ حَبِيبِيٌّ يَنْسَبُ عَنِ فَرْطِ الْحَسَاسِيَّةِ

لِبَرَوْتِينَ عَدْسَةِ الْعَيْنِ .

phacocoele قَيْلَةُ الْعَدْسَةِ

خَلْعُ عَدْسَةِ الْعَيْنِ مِنْ مَحَلِّهَا الطَّبِيعِيِّ ، تَفْتَقُ

عَدْسَةُ الْعَيْنِ .

phacocyst (= capsula lentis)

مِحْفَظَةُ الْعَدْسَةِ

انظر (capsula)

phacocystectomy قَطْعُ مِحْفَظَةِ الْعَدْسَةِ

قَطْعُ جِزءٍ مِنْ مِحْفَظَةِ الْعَدْسَةِ لِعِلَاجِ السَّادِ .

phacocystitis الْتِهَابٌ مِحْفَظَةُ الْعَدْسَةِ

الْتِهَابٌ حَوْلَ مِحْفَظَةِ الْعَدْسَةِ .

phacoemulsification

اسْتِحْلَابُ الْعَدْسَةِ

طَرِيقَةٌ لِاسْتِخْرَاجِ السَّادِ مِنَ الْعَيْنِ بِوَسْطَةِ

الْمَوْجَاتِ فَوْقِ الصَّوْتِيَّةِ الَّتِي تَحْوِلُ مَادَّةَ الْعَدْسَةِ

والجلد والدماغ .

phacomatous choristoma

وَرَمٌ عَدَسِيٌّ جَدْعِيٌّ مُتَبَدِّ

انظر (choristoma)

phacometachoresis اِنْرِياَحُ العَدَسَةِ

تحرك العدسة وانزياحها عن موضعها .

phacometecesis اِنْرِياَحُ العَدَسَةِ

(= phacometachoresis)

phacometer مِقْياسُ العَدَسَةِ

آلة تستعمل لقياس القوة الانكسارية للعدسة .

phacopalingenesis

إِعَادَةُ تَكْوِينِ العَدَسَةِ

إعادة تكوين عدسة للعين بعد عملياتها في الساد .

phacoplanesis تَحْرَاكُ العَدَسَةِ

حركة العدسة المفرطة غير الطبيعية .

phacosclerosis تَصَلُّبُ العَدَسَةِ

ساد صلب .

phacoscope مِنتَظَرُ العَدَسَةِ

جهاز يستعمل لتنظير تغيرات العدسة .

phacoscopy تَنْظِيرُ العَدَسَةِ

فحص العين بمنظار العدسة .

phacoscotasmus عَمَامَةُ العَدَسَةِ

عتامة عدسة العين .

phacotherapy (= heliotherapy)

المُعَالَجَةُ بِالِإِسْتِشْمَاسِ

المعالجة بالتعرض للشمس .

phacotoxic سَامٌ لِلعَدَسَةِ

مادة تؤدي الى تأثير ضار بالعدسة .

phacozymase إِطْيِمُ عَدَسِيٌّ

انزيم يستحصل من مستخلص مائي للعدسة .

phakia العَدَسِيَّةُ

اصطلاح يدل على وجود عدسة العين في محلها

الطبيعي .

phakic عَدَسِيَّةُ

عين فيها عدسة طبيعية .

الى مستحلب يتم رشفه بعد ذلك بواسطة

قنيات خاصة تدخل الى غرفة العين الأمامية .

phacoerysis (= lens aspiration)

رَشْفُ العَدَسَةِ

إزالة عدسة الساد بالصاقها بألة تدعى ملقط

العدسة .

phacogenic glaucoma

زَّرَقٌ عَدَسِيٌّ المُنَشَأُ

انظر (glaucoma)

phacoglaucoma زَّرَقٌ عَدَسِيٌّ

التغيرات البنيوية التي يحدثها الزرق في

العدسة .

phacoid, phakoid عَدَسَانِيٌّ

جسم بشكل العدسة ، عدسي الشكل .

p. disc قُرْصٌ عَدَسَانِيٌّ

تغير في القرص البصري يحوله الى شكل

عدسي يحدث عادة في اللابؤرية .

phacoiditis اِلْتِهَابُ العَدَسَةِ

انظر (= phakitis)

phacoidoscope مِنتَظَرُ العَدَسَةِ

انظر (= phacoscope)

phacolysin حَاَلُ العَدَسَةِ

اليومين يستحصل من عدسة العين ويستعمل

في معالجة الساد في مراحله الأولى .

phacolysis تَحْرِيرُ العَدَسَةِ

تشریط عدسة العين قبل ازلتها في عملية

الساد .

phacolytic حَاَلُ العَدَسَةِ

مايولد انحلال العدسة .

p. glaucoma زَّرَقٌ بِالْحَلَالِ العَدَسَةِ

انظر (glaucoma)

phacoma وَرَمٌ عَدَسِيٌّ

انظر (= phakoma)

phacomalacia تَلْيُنُ العَدَسَةِ

تلين العدسة أو ساد لين .

phacomatosis وَرَامٌ عَدَسِيٌّ

مصطلح يستعمل للدلالة على أربعة متلازمات

ورمية وراثية عدسية الشكل تصيب العين

p. cystoid macular edema

وَدَمَةٌ كَيْسَانِيَّةٌ بُقْعِيَّةٌ عَدَسِيَّةٌ
حالة تتكون عن إصابة الشعيرات البقعية
بمرض التهاى شبكي مسد للأوعية فيولد
وذمة كيسانية في البقعة والعدسة .

phako -

(سابقة)

phakoma

وَرَمٌ عَدَسِيٌّ

ورم اسفنجي أبيض صغير يظهر في الشبكية في
داء التصلب الدرني ويرى مجهرياً .

وَرَمٌ عَدَسِيٌّ شَبَكِيٌّ

ورم شبكي يظهر في داء التصلب الدرني .

phakomatosis (= phacomatosis)

وَرَمٌ عَدَسِيٌّ

مجموعة من أربعة متلازمات وراثية وهي :
الورام الليفى العصبي ، التصلب الدرني ،
الورام الوعائى الدماغى الثلاثى التوائم والورام
الوعائى الخي الشبكي .

pharyngoconjunctival fever

الْحُمَّى البُلْعُومِيَّة المُلْتَحِمِيَّة

انظر (fever)

phengophobia

رُهَابُ الضَّوءِ

(= photophobia) انظر

phenomena, entopic

ظَوَاهِرُ بَاطِنِ العَيْنِ

حس موضعي في داخل العين يتسبب عن
وجود مواد تطوف في داخلها تتكون فيها عند
رضها أو عند انفصال شبكيتها .

phenomenon, Bell's

ظَاهِرَةُ بِلِّ

زيغان العين للأعلى والخارج أثناء النوم أو عند
غلق الأجفان قسراً .

phenomenon, Fick's

ظَاهِرَةُ فِكِّ

تغميم البصر مع ظهور هالات حول الضوء
المرئي وتحصل عند الأشخاص الذين يرتدون
عدسات لاصقة .

phlebitis, retinal

الْتِهَابُ أوردَةِ الشَّبَكِيَّةِ

التهاب أوردة الشبكية الذي يتصف بارتشاح
في جدرانها وتكوين خثرات فيها .

phlebography, orbital

تَصْوِيرُ الأوردَةِ الحِجَاجِيَّةِ

تصوير أوردة الحجاج باستعمال وسط
تبايني .

phlyctena, conjunctival

نُقَاطَةُ المُلْتَحِمَةِ

حويصلة صغيرة تحوي مادة لمفية تظهر على
سطح الملتحمة في بعض الأمراض .

phlyctenula (= phlyctenule)

حويصلة صغيرة أو عقيدة متقرحة تظهر في
القرنية أو الملتحمة .

phlyctenular keratitis

الْتِهَابُ القَرْنِيَّةِ النُقَاطِيّ

انظر (keratitis)

phlyctenular conjunctivitis

الْتِهَابُ المُلْتَحِمَةِ النُقَاطِيّ

انظر (conjunctivitis)

phlyctenular**keratoconjunctivitis**

الْتِهَابُ المُلْتَحِمَةِ والقَرْنِيَّةِ النُقَاطِيّ

انظر (keratoconjunctivitis)

phlyctenular pannus

سَبَلٌ نُقِيطِيّ

انظر (pannus)

phlyctenular ulcer

قَرْحَةٌ نُقِيطِيَّةٌ

انظر (ulcer)

phlyctenosis

نُقَاطٌ

حالات مرضية تتولد فيها النقطيات في الجزء
المصاب ومنها الأكرمية العينية .

allergic p.

نُقَاطٌ أَرَجِيّ

تولد النقطيات في الملتحمة بسبب أرجي .

tuberculous p.

نُقَاطِيّ تَدْرُئِيّ

تولد النقطيات بسبب الأرجية التدرنية .

phoria

إِخْوَالٌ

أي انحراف للعين عن اتجاهها الطبيعي عند
غياب المنهيات الأندماجية أو عند حجب هذه
المنهيات عنها . وهو حول كامن أو حول
خفي .

phoriascope مِظَارُ الإِخْوَالَاتِ

جهاز ذو منشور انكساري يستعمل في تمارين تقويم الاحوال .

phoropter دُولَابُ العَدَسَاتِ

مجموعة كاملة من العدسات مركبة على دولاب دائري يمكن تدويره لوضع أي من عدساته أمام عين المريض .

phosphene وَمَصْنَأُنُ الشَّبَكِيَّةِ

الحس بأبصار ومضات ضوئية عند غلق العين من دون أي منه ضوئي لها .

photo sun lens عَدَسَةٌ ضَوْيَّةٌ شَمْسِيَّةٌ

عدسة تعتم عند تعرضها للشمس فتقل قابليتها على امرار الضوء خلالها من ٦٥٪ الى ٢٠٪ .

photochemical visual pigment

صِبَاغٌ ضَوْيٌّ كِيمِيَائِيٌّ بَصْرِيٌّ

صباغ كيميائي حساس للضوء .

photochemistry of vision

الكيمياء الضوئية للعين

العمليات الكيميائية التي تتم في العين في عملية الابصار أو عند تعرضها للنور أو الظلمة .

photochromatic lenses

عَدَسَاتٌ ضَوْيَّةٌ التَّلَوُّنِ

انظر (lense)

photocoagulation

تَحْخِيْرٌ ضَوْيٌّ

معالجة انسجة العين المريضة والتي تعتمد على امتصاص الأنسجة الصباغية للضوء وتحويل الطاقة الضوئية فيها الى طاقة حرارية .

laser p. تَحْخِيْرٌ ضَوْيٌّ بِاللِيزَرِ

التخثير الضوئي بالليزر ويستعمل بصورة خاصة في اعتلالات الشبكية السكرية .

macular p. التَحْخِيْرُ الضَوْيُّ لِلْبُقْعَةِ

تخثير منطقة البقعة ضوئياً في وذمتها أو في ظهور أوعية دموية شاذة تحت الشبكية .

panretinal p.

تَحْخِيْرٌ ضَوْيٌّ شَبَكَوِيٌّ عَامٌ

تخثير كل الشبكية ضوئياً ماعدا منطقتها المركزية والبقعة لمنع انتشار الأورام أو التوعي فيها .

photokeratoscope آلَةٌ تَصْوِيرُ القَرْنِيَّةِ

آلة لتصوير حلقات القرنية الدائرية في سطحها وأية الخناعات فيها لغرض عمل عدسات لاصقة مناسبة لها ويستعمل الحاسوب عادة لتنسيق هذه العملية .

photometer مِقْيَاسُ الضَّوْءِ

جهاز لقياس شدة الضوء .

photon فُوتُونٌ

كمية من الطاقة الضوئية .

photo-ophthalmia

(= photophthalmia)

التِيهَابُ العَيْنِ الضَّوْيِيُّ

التهاب العين المسبب عن تعرضها للضوء الشديد كضوء قوس اللحام أو الضوء المنعكس من الجليد .

flash p. التِيهَابُ العَيْنِ الوُضْعِيّ

التهاب العين المولد عن التعرض لضوء قوس اللحام .

photopathy إِعْتِلَالٌ ضَوْيٌّ

ظواهر مرضية تنسب عن التعرض للضوء .

photophobia رُهَابُ الضَّوْءِ

عدم تحمل العين الشاذ لرؤية الضوء .

photopia رُؤْيَةٌ نَهَارِيَّةٌ

انظر (= day vision)

photopic ضَوْيٌّ

نسبة للرؤية الضوئية ويستعمل غالباً للإشارة للعين المكيفة للرؤية الضوئية .

p. vision رُؤْيَةٌ نَهَارِيَّةٌ

انظر (= day vision)

photopigment صِبَاغٌ ضَوْيٌّ

الصباغات الحساسة للضوء والموجودة في المستقبلات الحسية ، المخاريط والعصيات ، في شبكية العين .

photopsia (= photopsy)

تَوَائِي الأَضْوَاءِ

رؤية ومضات ضوئية بسبب تهيج الشبكية .

photopsin فُوتُونَسِينٌ

اوبسين ضوئي ، الجزء البروتيني في مخاريط

الشبيكية الذي يتحد مع الرتينال ليكون الصبغة الضوئية .

photopsy تَرَائِي الأَضْوَاء

انظر (= photopsia)

photoreception اسْتِقْبَال ضَوْئِي

حس ضوئي ابصاري للطاقة الأشعاعية الضوئية التي تتراوح اطوالها بين ٣٩٠٠ - ٧٧٠٠ انكسرتروم .

p. duplicity theory

نَظَرِيَّة الحِسِّ الضَّوئِيِّ المَزْدَوِج

النظرية التي تنص على وجود نوعين من المستقبلات الضوئية في العين وهي العصيات والمخاريط اللتان تولدان الرؤيتين الليلية والنهارية على التوالي .

photoreceptor مُسْتَقْبَلَةٌ ضَوْئِيَّة

مستقبلة أو نهاية عصبية حساسة للضوء وهناك نوعان منها وهي المخاريط والعصيات والتي تستقبل المنبهات الضوئية وتحولها بعمليات كيميائية الى منبهات تولد الدفعات العصبية .

cones p.

المُسْتَقْبَلَاتُ الضَّوئِيَّة المَخْرُوطِيَّة

المستقبلات المخروطية الحساسة للضوء والموجودة في شبكية العين وخاصة في منطقتها المركزية والبقعة الصفراء وهي المسؤولة عن الرؤية النهارية واللونية .

rods p. المُسْتَقْبَلَاتُ الضَّوئِيَّة العَصَوِيَّة

المستقبلات العصوية الشكل الحساسة جداً للضوء والموجودة خاصة في مناطق الشبيكية المحيطية وهي مسؤولة عن الرؤية الليلية (الظلامية) .

photoretinitis التهابُ الشبكيَّة الضَّوئِي

التهاب شبكية العين نتيجة تعرضها للضوء وقد يؤدي إلى عتمة مركزية عابرة .

photosensitive حَسَّاسٌ لِلضَّوئِ

(١) شخص مفرط الحساسية لضوء الشمس بصورة شاذة .
(٢) مادة حساسة للضوء .

photosensitivity تَحَسُّسٌ ضَوْئِي

تحسس الجلد واستجابته الشاذة لضوء الشمس .

phthiriasis palpebrum قُمَالُ الجَفْنِ

احتشار الجفن بالقمل .

phthisis bulbi ضَمُورُ المُقَلَّة

ضمور وتقلص كرة العين .

phthisis cornea نَدْبَةُ القَرْنِيَّة

ندبة متقلصة في قرنية العين .

physiologic anisocoria

تَبَايُنُ الحَدَاقَتَيْنِ الفيزيولوجي

انظر (anisocoria)

physiologic cup الكَأْسُ الفيزيولوجي

انخفاض في مركز القرص البصري في ما لا يزيد عن ٣٠٪ من مساحته .

physostigmine (= eserine)

فيزوستيجمين

كلواني أبيض اللون يستعمل كمشبط للكولينيسستيراز .

pigment dispersion syndrome

مُتَلَازِمَةٌ تَبَعَثُ الصبَاغ

انظر (syndrome)

pigment epithelium ظَهَارَةُ صِبَاغِيَّة

طبقة ظهارية تحتوي على ملانين توجد خلف الشبيكية والقرحية وتبطن الجسم الهدبي .

pigment, visual صِبَاغٌ بَصْرِي

صباغ حساس للنور يوجد في المستقبلات الضوئية للشبيكية ويتأثر بالنور فيولد دفعات عصبية تنقل الحس الضوئي للدماغ .

pigmentation الصبَاغُ ، تَصْبِغٌ

(١) ترسب مادة صبغية في نسيج أو عضو ما .

(٢) تلون غير طبيعي بزيادة ترسب الملانين في

النسيج .

pigmentary glaucoma زَرَقٌ صِبَاغِي

انظر (glaucoma)

pilocarpine بيلوكاربين
قلواني تستعمل أملاحه كإداة كولينية الفعل في بعض أمراض العيون .

pinealoma ورمُ الغدة الصنوبرية ، صنوبروم
ورم الغدة الصنوبرية الذي قد يولد انكماش الجفن. وشلل الحملقة العلوية .

pinguecula (= pinguicula) شحيمة ، أزيزة
نقطة صفراء يسببها تكاثر خلوي في ملتحمه العين قرب الاتصال القرني الصلبوي وغالباً ما تكون على الجهة الأنفية وتشاهد عادة في الشيوخ .

pinhole, disc قرصُ ثقبِ الإبرة
انظر (disc)

pinhole test (= pinhole vision)
فحصُ النظر بثقبِ الإبرة
انظر (test)

pit, optic الوهدة البصرية
مرحلة في تطور العين الجنينية تملأ تكون البنية البدئية للعين .

pitch جلاء زفتي
رواسب زفتية يؤدي التعرض الطويل لها إلى انصبغ العين والملتحمه والقرنية بلونها .

pits, Herbert's peripheral وهداث هيربرت المحيطية
ندبات صغيرة منخفضة بالقرب من الخوف تشاهد بالضوء الشقي في المرضى المصابين بالحتر .

pits, optic disc وهداث القرص البصري
انظر (= physiological cup)

Placido's disc لوحة بلاسيدو
لوحة تحتوي دوائر متراكزة لفحص القرنية المخروطية .

placode, lens صفيحة العدسة
منطقة أديمية سمكية في الجنين تتولد منها عدسة العين .

placoid, optic nerve القرصُ البصري
انظر (= optic disc)

plano lens عدسة مُستوية
انظر (lens)

plasma بلازما
يستعمل الاصطلاح هنا للدلالة على الذرات والغازات التشاردية التي تتولد عند تهشم الأنسجة بليزريك . وتعتبر البلازما بأنها الحالة الرابعة للمادة .

plastic diffuse iritis التهابُ القرحة اللدبيّ المُنتشر
انظر (iritis)

plastic lens عدسة لدينة
انظر (lens)

plate لوحة ، صفيحة
لوحة إشيهارا
انظر (Ishihara)

pseudoisochromatic p's لوحات إسوية الألوان الكاذبة
لوحات تشبه لوحة إشيهارا لفحص الرؤية اللونية .

tarsal p. صفيحة الجفن ، غضروف الجفن
الأنسجة الضامة التي تعطي الجفن شكله الطبيعي وتسمى الغضروف الهدبي أيضاً .

pleoptics تقويم الغمش
تمارين عينية لتقويم الغمش وتنشيط الرؤية بالعينين .

pleoptophore مقوم الغمش
جهاز لتقويم الغمش وتنشيط الرؤية بالعينين .

plexus, pericorneal صفيحة حول القرنية
فروع تماغرية للشريان المتلحمي الأمامي توجد في طبقة الملتحمه السطحية وفي طبقة ظاهرة الصلبة العميقة حول القرنية .

plica semilunaris الثنية الهلالية
ثنية مقوسة تربط القوسين الحنكي اللساني

والخنكي البعومي مكونة الحافة العليا للنقرة اللوزية العليا .

plicae iridis الثَنِيَّاتُ القُرْحِيَّةُ
النبات العديدة الموجودة على سطح القرحة الخلفي .

plombage تَرْصِيسُ
وضع مادة خاملة على سطح الصلبة لعلاج انفصال الشبكية .

pneumatic tonometry
قياسُ توترِ العَيْنِ الهَوَائِيِّ
انظر (tonometry)

point نُقْطَةٌ
corresponding p's

نقاطٌ مُتَّسِيبَةٌ
نقاط متناظرة على شبكيتي العينين يولد تبيها المتزامن إدراكاً برؤية موحدة للجسم المنظور .

corresponding retinal p's
نقاطُ شَبَكِيَّةٍ مُتَّسِيبَةٍ

focal p. النُقْطَةُ البُورِيَّةُ
النقطة التي تتراكم فيها كل الإشعاعات الضوئية المتوازية المنعكسة أو المنكسرة .

near p. of accommodation
نُقْطَةُ التَكْيُفِ القَرِيْبَةِ
أقرب نقطة ترى العين منها الحروف الصغيرة بوضوح .

near p. of convergence
نُقْطَةُ التَقَارُبِ القَرِيْبَةِ
أقرب نقطة يستطيع الشخص منها أن يحافظ على منعكس الدمج ويرى من أمامها رؤية مزدوجة .

near visual p.
نُقْطَةُ الإبْصَارِ القَرِيْبَةِ
نقطة العدسة التي ينظر خلالها الشخص عند القراءة وهي عادة حوالي ٨ ملم إلى الأسفل و ٢ ملم إلى الجهة الأنفية من مركز العدسة البصري للنظر البعيد .

nodal p. نُقْطَةُ عُقْدِيَّةٍ

إحدى نقطتين توجدان على محور نظام بصري إذا مر شعاع ضوئي من أحدهما ثم مر بالثانية فإنه ينفذ منها موازياً للمحور .

retinal corresponding p's
نقاطُ التَّاسِبِ الشَبَكِيِّ
نقاط على الشبكيتين متناظرتين تتكون عليهما صورة الجسم المنظور .

polarimeter مِقْيَاسُ الإِسْتِقْطَابِ
جهاز لقياس استقطاب الضوء .

polarimetry قِيَاسُ الإِسْتِقْطَابِ
قياس استقطاب الضوء باستعمال مقياس الاستقطاب .

polariscope مِظَارُ الإِسْتِقْطَابِ
جهاز لقياس استقطاب الضوء .

polarized مُسْتَقْطَبٌ
صفحة أو عدسة مستقطبة تستعمل لحجب وهج الضوء عن العين .

pole, posterior eye القُطْبُ الخَلْفِيُّ لِلْعَيْنِ
مركز منحنى الوجه الخلفي للعين .

poliosis الشَيْبُ المُبَكِّرُ ، الوَضَحُ
ابيضاض الشعر المبكر . وقد يصيب أهداب العين وقد يحدث ذلك في التهاب العين المتعاطفي أو في التهاب العينية الأفرنجي .

polycoria تَعَدُّدُ الحَدَقَاتِ
وجود أكثر من فتحة حدقية واحدة في قرحة العين .

p. spuria تَنْقُبُ القُرْحِيَّةِ
تكون عدة فتحات أو ثقوب في القرحة .

p. vera تَعَدُّدُ الحَدَقَاتِ
وجود عدة حدقات في العين لكل منها مضيقها الخاصة بها .

polymorphous dystrophy, posterior
خَثَلٌ خَلْفِيٌّ مُتَعَدِّدُ الأشْكَالِ
انظر (dystrophy)

polyopia (= polyopsia) تَعَدُّدُ الرُّؤْيَةِ

الحالة التي يتضاعف فيها منظر الجسم المرئي إذ تبصره العين أكثر من جسم واحد .

binocular p. تَعَدُّدُ الرُّؤْيَةِ بِالْعَيْنَيْنِ
(= diplopia) انظر

p. monophthalmica تَعَدُّدُ الرُّؤْيَةِ بِعَيْنٍ وَاحِدَةٍ

تعدد الرؤىة عند النظر بعين واحدة فقط .

uniocular p. تَعَدُّدُ الرُّؤْيَةِ بِعَيْنٍ وَاحِدَةٍ

رؤية أكثر من صورة واحدة للجسم عند النظر إليه بعين واحدة فقط .

polyopsia (= polyopia) تَعَدُّدُ الرُّؤْيَةِ

pontine gaze center

مَرَكُزُ الحَمَلَمَلَقَةِ الجِسْرِيِّ
(center) انظر

position, primary الوَضْعُ الأوَّلِي

وضع العينين عند النظر البعيد والمستقيم وهو الوضع السوي للعين المرتخية .

posterior capsulotomy

بَضْعُ المِخْفَظَةِ الخَلْفِيَّةِ
(capsulotomy) انظر

posterior chamber العُرْقَةُ الخَلْفِيَّةِ
(chamber) انظر

posterior ciliary arteries

الشَّرَائِينُ الهِدْيِيَّةُ الخَلْفِيَّةِ
(artery) انظر

posterior conjunctival artery

الشَّرِيانُ المُلتَحِمِي الخَلْفِي
(artery) انظر

posterior cortical cataract

سَادُّ قِشْرِي خَلْفِي
(cataract) انظر

posterior dislocation خَلْعٌ عَظْمِي
(dislocation) انظر

posterior embryotoxon

ظَلِيلَةٌ قَرْنِيَّةٌ خَلْفِيَّةٌ
(embryotoxon) انظر

posterior granulomatous uveitis

التهَابُ العَيْنِيَّةُ الخَلْفِيَّةُ الخَيْبِي
(uveitis) انظر

posterior lenticonus

عَدَسَةٌ مَخْرُوطِيَّةٌ خَلْفِيَّةٌ
(lenticonus) انظر

posterior sclerotomy

بَضْعُ الصَّلْبَةِ الخَلْفِيَّةِ
(sclerotomy) انظر

posterior synechia

الْبِصَاقُ القَرْحِيَّةُ الخَلْفِيَّةُ
(synechia) انظر

posterior vitrectomy

قَطْعُ الرُّجَاجِي الخَلْفِي
(vitrectomy) انظر

post-trachomatous deposits

تَرَسِبَاتٌ بَعْدَ الحَثْرِيَّةِ
ترسبات كلسية وغيرها تظهر في الإصابات الحثرية المزمنة في الأجناف .

potential ١. جُهْدٌ ٢. كَامِنٌ

(١) ضغط كهربائي له القدرة على التأثير على الأجسام التي لها حالة كهربائية معاكسة .

(٢) طاقة مخزنة لها القدرة على العمل ولكنها غير فعالة حالياً .

action p. جُهْدُ الفِعْلِ

الفعالية الكهربائية التي تتولد في العضلة أو الخلية العصبية أثناء فعاليتها .

resting p. جُهْدُ الرِّاحَةِ

فرق الجهد الموجود عبر غشاء الخلية آتسوية أثناء راحتها وهو فرق الجهد بين داخل الخلية وخارجها .

visual p. إمكَانِيَّةُ البَصَرِ

قوة البصر المخزنة في العين عند وجود مرض فيها والتي يمكن استعادتها بالعلاج .

power, resolving قُدْرَةُ المَيِّزِ

قدرة الوسيط الانكساري للعين على تركيز صورة الجسم المرئي على الشبكية كي تميز بين خطوطه ونقاطه بوضوح .

precipitates, keratic رُسَابَةٌ قَرْنِيَّةٌ
ترسبات النهائية على السطح الخلفي للقرنية
تشاهد عادة بعد التهاب القرنية .

precorneal tear film فِلْمُ الدَّمْعِ أَمَامَ القَرْنِيَّةِ
فلم رقيق من الدمع يغطي سطح القرنية
بصورة دائمة .

premature retinopathy إعتيَالُ الشَّبَكِيَّةِ الجَدِيحِيّ
(retinopathy) انظر

preretinal fibrosis تَلَيُّفٌ أَمَامَ الشَّبَكِيَّةِ
نسيج دقيقي يتولد أمام الشبكية في بعض
أمراضها كالتهاب الشبكية المشيمي .

preretinal hemorrhage نَزْفٌ أَمَامَ الشَّبَكِيَّةِ
نزف يحدث أمام الشبكية وخلف الزجاجي .

preretinal membrane غِشَاءٌ أَمَامَ الشَّبَكِيَّةِ
(= preretinal fibrosis)
انظر (membrane)

presbyopia قَدَحٌ ، مَدَّ البَصَرِ الشَّيْخُوخِيّ
مد البصر وضعفه عند الشيخوخة لضعف
قدرة العين على التكيف لقلة مرونة العدسة
فتبتعد النقطة القريبة للعين بعيداً عنها .

presbyope مَدِيدُ البَصَرِ الشَّيْخُوخِيّ
شخص مصاب بالقدح أو بمد البصر
الشيخوخي .

presbytia قَدَحٌ ، مَدَّ البَصَرِ الشَّيْخُوخِيّ
انظر (= presbyopia)

pressure, intraocular ضَغْطٌ دَاخِلُ المَقْلَةِ
ضغط سوائل العين على جدرانها ويبقى ثابتاً
بسبب تجدد سوائل داخل العين المستمر . وقد
يتغير في بعض الحالات المرضية كالزرق ومن
الممكن قياسه بطرق عديدة .

primary angle closure glaucoma زَّرَقٌ غَلَقُ الزَّاوِيَةِ الأوَّلِيّ
انظر (glaucoma)

primary deviation حَوَالٌ أوَّلِيّ
انظر (deviation)

primary glaucoma زَّرَقٌ أوَّلِيّ
انظر (glaucoma)

primary lens implant عُرْسَةٌ عَدَسَةٌ أوَّلِيَّةٌ
انظر (implant)

primary optic nerve atrophy ضَمُورُ العَصَبِ البَصَرِيّ الأوَّلِيّ
انظر (atrophy)

primary optic vesicle حُويصَلَةٌ العَيْنِ الأوَّلِيَّةُ
انظر (vesicle)

primary persistent vitreous الزُّجَاجِيّ الأوَّلِيّ البَاقِي
انظر (vitreous)

primary position الوَضْعُ الأوَّلِيّ
انظر (position)

primordium (= anlage, rudiment) البِنْيَةُ البَدَائِيَّةُ
البنية الأولية للعضو التي تظهر خلال التطور
الجنيني .

optic p. البِنْيَةُ البَصَرِيَّةُ البَدَائِيَّةُ
البنية الأولية للعين التي تظهر في الجنين .

prism مَوْشُورٌ ، مَنَشُورٌ
جسم ذو مقطع مثلث أو متعدد الأضلاع .

p. ballast lens عَدَسَةٌ مَوْشُورَةٌ مُثَقَّلَةٌ
انظر (lens)

p. cover test اِحْتِبَازُ التَّغْطِيَةِ المَنَشُورِيّ
انظر (test)

probe, lacrimal مِسْبَازٌ دَمْعِيّ
مسبار يستعمل لسبر الممرات الدمعية .

probing, lacrimal passages

سَبْرُ الْمَسَالِكِ الدَّمْعِيَّةِ

امرار مسبار خلال الفتحة والأقنية الدمعية لفتح ممر القناة الدمعية الأنفية .

procaine

بروكائين

مادة كيميائية تستعمل كمخدر موضعي .

processus ciliaries

التواتيء الهدبية

حوالي ٧٠ ناقء تبرز من الحافة التاجية للجسم الهدبي مرتبة بطريقة فردانية وتولد الخلط المائي وتتصل بها النطيقات .

profile perimetry

قياس مجال البصر السكوني

انظر (static perimetry)

progressive myopia

قيصر بصر متري

انظر (myopia)

projection, cortex macular

الإسقاط البقعي القشري

انظر (cortex)

prolapse

تدلي

هطول أو سقوط حشو أو جزء منه .

ciliary body p..

تدلي الجسم الهدبي

هطول الجسم الهدبي الذي قد يسبب بعض حالات الزرق .

iris p.

انفتاق القرنية

بروز القرنية خلال جرح في القرنية .

vitreous p.

انفتاق الزجاجي

بروز الجسم الزجاجي خلال الحدقة أثناء عمليات الساد أو خلال جرح في القرنية أو الصلبة في إصابات العين الرضحية .

proliferative diabetic**retinopathy**

اغتيال الشبكية السكري التكاثري

انظر (retinopathy)

propelling

إثقال

دوران العدسة في الغرفة الأمامية للعين بسبب صغر حجمها بالنسبة لحجم الغرفة .

proprioception

حس الوضع

حس وضع الجسم أو أجزاء منه وهناك شك في وجود مثل هذه الحاسة في عضلات العين .

proptosis

جُحُوط

انزياح أو بروز العين للأمام .

prostigmine

بروستيغمين

انظر (= neostigmine)

protanomalia

ضعف رؤية الأحمر والأخضر

ضعف في رؤية اللونين الأحمر والأخضر وقد يحتاج المصاب إلى منبه شديد ليتمكن من التفريق بينهما .

protanomaly

(= protamanalopia)

ضعف رؤية الأحمر والأخضر

عمى الأحمر والأخضر

عدم رؤية اللونين الأحمر والأخضر مع احتفاظ المصاب لرؤيته للونين الأصفر والأزرق .

protanopsia (= protanopia)

عمى الأحمر والأخضر

protargol

بروتارغول

أحد مركبات الفضة البروتينية يستعمل في علاج بعض أمراض العين كالخثر .

pseudocyst

كيس كاذب

توسع شاذ شبيه بالكيس ولكنه غير مبطن بنسيج بطاني كما هو الحال في الأكياس .

pseudoexfoliation, lens capsule

تقشر محفظة العدسة الكاذب

حالة شبيهة بالتقشر تتسبب عن ترسب مواد رمادية اللون في محفظة عدسة العين وقد تترافق بالزرق القشري .

pseudoglaucoma

زرق كاذب

ضمور بصري وتقرع شبيه بالزرق يتولد عن تحزيب وعائي بدلاً من ارتفاع ضغط داخل العين .

pseudoglioma

دبقوم كاذب

حالة تشبه الدبقوم يتولد فيها غشاء على خلف العدسة يتسبب عن قصور في غمد أوعيتها

الخلفية ويؤدي إلى ضمورها وتعيضها بنسيج ضام .

pseudoisochromatic plates
(= Ishihara plates)

لوحات إيشيهارا
انظر (Ishihara)

pseudomembrane غشاء كاذب
مجموعة من الخلايا تتجمع على الملتحمة مكونة غشاء يمكن نزعها بسهولة من دون إصابة ظهارنها .

pseudomembraneous conjunctivitis

التهاب الملتحمة الغشائي الكاذب
انظر (conjunctivitis)

pseudopsia هلَسٌ بصري
انظر (= visual hallucination)

pseudopapilledema
وذمة الحليمة الكاذبة
ارتفاع القرص البصري الشاذ مع وذمة من دون ارتفاع ضغط داخل الدماغ .

pseudopapillitis
التهاب الحليمة الكاذب
اعتام حواف القرص البصري اللا امراضي الذي يشاهد في مد البصر وفي براريق العصب البصري من دون أية زيادة في ضغط داخل العين أو أي التهاب في رأس العصب البصري .

pseudoparalysis, lateral rectus
شلل المستقيمة الوحشية الكاذب
شلل كاذب مع فقدان القدرة الحركية الظاهري للعضلة المستقيمة الوحشية مع عدم وجود شلل حقيقي فيها ويتسبب ذلك غالباً عن ألم شديد فيها .

pseudophakia عدسة كاذبة
وجود عدسة صناعية في داخل العين بدلاً عن عدستها الطبيعية .

psendophakic detachment
انفصال ثالي غرس العدسة
انظر (detachment)

pseudophakos عدسة كاذبة
عدسة صناعية كتلك التي تفرس في العين .

pseudopolycoria
تعدُّد الحدقات الكاذبة
ثقوب في القرنية من دون وجود عضلات مقبضة حولها .

pseudopterygium ظفرة كاذبة
ندبة في الملتحمة ملتصقة بالقرنية وتشبه سطحياً الظفرة الحقيقية ولكنها غير ملتصقة التصاقاً وثيقاً بالأنسجة التي تحتها .

pseudoptic neuritis
التهاب القصب البصري الكاذب
انظر (neuritis)

pseudoptosis إطرأق كاذب
صغر سعة الفتحة الجفنية للعين وانخفاض موقع الجفن العلوي بسبب تقلص عضلة العين الدويرية أو إعاقة حركتها آلياً .

pseudostrabismus حوَلٌ كاذب
حول ظاهري بسبب طية متدلّية تحجز جزء الصلبة المرئي بالجهة الأنسية من القرنية .

pseudotumor ورم كاذب
مرض غير ورمي يولد أعراضاً ورمية كما يحدث في الدماغ أو الحنجار أو الغدة الدرقية .

p. cerebri ورمٌ مُخي كاذب
ارتفاع الضغط داخل القحف مع وذمة حليلة العصب البصري دون وجود ورم دماغي .

lacrimal gland p.
ورم الغدة الدمعية الكاذب
ضخامة التهابية في الغدة الدمعية تولد أعراضاً ورمية .

orbital p. ورم الحجاج الكاذب
التهاب مزمن في أنسجة العين بسبب غير معروف ويولد أعراضاً ورمية كحجوز

العين واحتقان الجفن وتورمه وقد يؤدي إلى تحديد حركة العين وعادة ما يصيب العينين معاً .

psychic reflex, pupil

مُنْعَكَسَ الحَدَقَةِ التَّفْسِيّ
انظر (reflex)

pterygium

ظَفْرَةٌ

طية غشائية مثلثة شاذة تظهر في المشق بين الجفنين وتمتد من الملتحمة إلى القرنية وتلتصق بها عند قمته كما تلتصق أقسامها الأخرى بالصلبة وتمتد قاعدتها إلى الملتحمة وتحدث عادة في الأشخاص الذين يتعرضون للغبار والرياح الشديدة لفترات طويلة .

ptosis

١ . تَدَلِّي ٢ . إِطْرَاق

(١) تدلي عضو أو جزء منه .
(٢) تدلي الجفن العلوي بسبب شلل العصب القحفي الثالث أو العصب الودي .

p. adiposa (= false p.)

إِطْرَاقٌ شَحْمِيّ

تدلي العين الظاهري الذي يتسبب عن طية جلدية وشحم متدلي تحت حافة الجفن .

congenital p.

إِطْرَاقٌ خَلْقِيّ

تدلي الجفن العلوي الخلقي بسبب ضعف العضلة رافعة الجفن العلوي .

p. crutch spectacle

نَظَّارَاتُ إِسْتَادِ الإِطْرَاقِ

نظارات بإطار يحمل نابضاً سلكياً صغيراً على جهته الأنفية لرفع الجفن العلوي المتدلي .

false p.

إِطْرَاقٌ كَاذِبٌ

انظر (= adipose p.)

Horner's p.

إِطْرَاقٌ هُورنر

تدلي معتدل لإحدى العينين مع انحسارها وتضيق حدقتها واحتقان نصف الوجه المصاب بسبب آفة في العصب الودي الرقبي .

lipomatosis p.

إِطْرَاقُ الرُّوَامِ الشَّحْمِيّ

إطراق يسببه ورام الجفن الشحمي .
إِطْرَاقٌ صَبَاحِيّ
إطراق مؤقت يظهر عند الاستيقاظ من النوم .

mechanical p.

إِطْرَاقٌ آليّ

تدلي الجفن العلوي بسبب ثقل وزنه كما يحدث في أمراضه الالتهابية أو الورمية .

neurogenic p.

إِطْرَاقٌ عَصَبِيّ

تدلي الجفن العلوي بسبب آفات العصب محرك العين أو العصب الودي الرقبي .

sympathetic p.

إِطْرَاقٌ وُدِّيّ

انظر (= Horner's p.)

trachomatous p.

إِطْرَاقٌ حَثْرِيّ

تدلي الجفن العلوي عند إصابته بالحثر .

traumatic p.

إِطْرَاقٌ رَضَمِيّ

تدلي الجفن العلوي بسبب رضح العضلة رافعة الجفن العلوي .

waking p.

إِطْرَاقٌ الإِسْتِيقَاطِ

انظر (= morning p.)

pulsation, venous

تَبْضَانٌ وَرِيدِيّ

التبضان الطبيعي للوريد الشبكي المركزي الذي يترافق مع ضربات القلب ويشاهد بمنظار العين .

pump, tear

المضخة الدمعية

الجهاز الفرضي المكون من عضلات الجفن والقنيتات الدمعية والكيس الدمعي التي تعمل على نزح الدمع من العين وضخه إلى القناة الأنفية الدمعية .

punctate keratitis

إِثْبَابُ القَرْنِيَّةِ المُنْقَطِ

انظر (keratitis)

punctate keratitis, superficial

إِثْبَابُ القَرْنِيَّةِ السُّطْحِيّ المُنْقَطِ

انظر (keratitis)

punctum

نُقْطَةٌ

p. lacrimale

(= lacrimal point)

النُقْطَةُ الدَّمْعِيَّةُ

الفتحة الصغيرة للحليمة الدمعية في الجفن السفلي للعين بالقرب من زاويتها الأنسية ينزح خلالها الدمع من العين إلى الأفتية الدمعية .

pupil**الْحَدَقَةُ ، البُؤْبُؤُ**

الفتحة الصغيرة في وسط القرنية التي تتحكم فيها العضلتان موسعة الحدقة ومضيقتها لتنظما شدة الضوء الداخل للعين وتساعد على تكيفها .

Adie's p. حَدَقَةٌ مُتَأَتِّرَةٌ ، حَدَقَةٌ أَدِي

(= myotonic p.) انظر

amaurotic p.**حَدَقَةٌ كُتْمِيَّةٌ**

حدقة عين عمياء لا تستجيب للمنبه الضوئي المباشر ولكنها تحتفظ بمنعكس الضوء الإتفاقي .

Argyl Robertson p.**حَدَقَةٌ أَرْجَائِيل رُوبَرْتْسُون**

حدقة منقبضة وغير منتظمة تستجيب بالإنتقباض للتكيف ولكنها لا تنقبض للمنبه الضوئي .

artificial pupil**حَدَقَةٌ صُنْعِيَّةٌ**

حدقة تصنع بعملية قطع القرنية .

Behr's p.**حَدَقَةٌ بَيْرِيَّةٌ**

توسع حدقة العين المعاكسة بسبب آفة السيل العصبي البصري للعين الثانية .

p. block**إِحْصَارٌ حَدَقِي**

احصار الخلط المائي وعدم إمكانه المرور خلال الحدقة بسبب الالتصاق القرني العدسي ويحصل ذلك في الزرق الحاد .

bounding p.**حَدَقَةٌ مُتَغَيِّرَةٌ**

حدقة تتوسع وتنقبض من دون سبب ظاهر .

Bumke's p.**حَدَقَةٌ بَوْمَكَةُ**

حدقة تتوسع عند أي منبه نفسي ولا يحدث ذلك في الفصام .

cat's eye p.**حَدَقَةٌ عَيْنُ القِطْ**

حدقة ذات فتحة عمودية ضيقة .

p. constriction**تَضْيِيقُ الحَدَقَةِ**

صغر فتحة الحدقة الناتج عن تنبيه العصب اللاودي أو عند تكيفها الضوئي أو التكيفي .

cornpickers p.**حَدَقَةٌ جَامِعِي الذَّرَّةِ**

توسع حدقات عيون جامعي الذرة لتعرضهم لغبارها في حقولها والذي يحتوي على السترامونيوم الموسع للحدقة .

p. cysts**أَكْيَاسُ الحَدَقَةِ**

تكوينات كيسية في الحدقة بسبب آفة مرضية في العين أو باستعمال بعض العقاقير .

p. dilatation**تَوْسُعُ الحَدَقَةِ**

كبر فتحة الحدقة الناتج عن تنبيه العصب الودي .

D-shaped p.**حَدَقَةٌ بِشَكْلِ D**

تشوه في شكل الحدقة يأخذ شكل حرف D .

fixed p.**حَدَقَةٌ ثَابِتَةٌ**

حدقة لا تستجيب للضوء أو التكيف عند تقارب العينين .

p. frill**كَشْكَشَةُ الحَدَقَةِ**

استطالة من الظهارة الصبغية للقرنية تظهر بشكل دائري على حافة الحدقة .

Gunn p.**حَدَقَةٌ غُون**

حدقة تستجيب استجابة اتفاقية ومباشرة ولكن انقباضها لا يدوم بالرغم من شدة المنبه الضوئي المستمر لها . وعودة توسعها المرضي هذا يكون أسرع كثيراً من عودة توسع الحدقة السليمة بعد تكيف شبكية العين للتنبه الضوئي .

Horner's p.**حَدَقَةٌ هُورْنَر**

حدقة أصغر من الحدقة السوية سواء في الضياء أو الظلام ولا تستجيب للمنبهات الضوئية بسبب آفة في العصب الودي المحيطي .

Hutchinson's p. حَدَقَةٌ هَيْشَنَسُنْ

حالة تكون فيها إحدى الحدقتين متوسعة بينما تكون الحدقة الثانية غير متوسعة .

keyhole p. (= iris coloboma)

ثَلَامَةٌ الْحَدَقَةُ ، حَدَقَةٌ ثُقْبُ الْمِفْتَاحِ
حدقة فيها ثلامة أو قطع قسم من قزحيتها على جهة واحدة من حافتها .

p. membrane غِشَاءُ الْحَدَقَةِ

طبقة اديم متوسطاً ملتصقة بحافة القزحية الأمامية خلال الأدوار الجنينية وقد تبقى في بعض الحالات لدى الأحداث .

miotic p. حَدَقَةٌ مُنْقِصَةٌ

حدقة منقصة لاستجابتها الضوئية أو التكميفية أو لتنبيه عصبها اللاودي أو تثبيط عصبها الودي .

myotonic p. (= Adie's p.)

حَدَقَةٌ التَّأَثُّرِ الْعَضَلِيِّ

حدقة لا تستجيب للمنبهات الضوئية ولكنها تستجيب للمنبهات التكميفية بالانقباض الطبيعي .

pinhole p. حَدَقَةٌ ثُقْبَةُ الْإِبْرَةِ

حدقة شديدة التقيض .

p. reflexes مُتَعَكِّسَاتُ الْحَدَقَةِ

استجابات الحدقة للتوسع أو الانقباض للتنبهات الضوئية والتكميفية والنفسية .

secluded p. حَدَقَةٌ تَامَّةُ الْإِلْتِصَاقِ

حدقة تلتصق كامل حوافها بالعدسة البلورية خلفها .

skew p. حَدَقَةٌ مُجَانِبَةٌ

حالة ينحرف فيها محور إحدى العينين إلى الأسفل بينما ينحرف محور العين الثانية للأعلى .

square shaped p. حَدَقَةٌ مُرَبَّعَةٌ

حدقة بشكل مربع ناتجة عن وجود عدسة مغروسة داخل العين مثبتة بالقزحية .

stiff p. حَدَقَةٌ مُتَبَيِّسَةٌ

انظر (= Argyl Robertson's p.)

syphilitic pupil حَدَقَةُ الْإِفْرَنْجِيِّ

انظر (= Argyl Robertson's p.)

tonic p. حَدَقَةٌ مُتَوَتِّرَةٌ

حالة تصيب إحدى العينين تكون فيها حدقة العين المصابة أكبر من السليمة وتستجيب للتكيف والتقارب ببطء وبعد تأخر غير قليل ولا تستجيب للضوء أو الظلام إلا بعد مرور وقت طويل على التنبيه المستمر .

white p. (= leukocoria)

حَدَقَةٌ بِيضَاءُ

حدقة تبدو بيضاء بسبب وجود ورم أرومة الشبكية في داخل العين أو بسبب عتامات العدسة والمنطقة الواقعة خلفها .

pupilla (= the pupil) الْحَدَقَةُ

فتحة دائرية في مركز الحدقة يمر منها النور الداخل إلى العين .

pupillary حَدَقِيّ

نسبة إلى الحدقة .

p. accommodation reflex

مُعَكِّسُ الْحَدَقَةِ التَّكْيِيفِيِّ

انظر (reflex)

p. aperture فَتْحَةُ الْحَدَقَةِ

الفتحة الدائرية في مركز الحدقة .

p. atherosclerosis كَنْعٌ حَدَقِيّ

انظر (= hipus)

p. axis مِحْوَرُ الْحَدَقَةِ

الخط العمودي على القرنية الذي يمر من مركز الحدقة .

p. block glaucoma

رَزَقٌ بِالسَّدَادِ الْحَدَقَةِ

انظر (glaucoma)

p. capture أَسْرٌ حَدَقِيّ

حالة يكون فيها كل أو جزء من القزحية محبوساً أمام أو خلف العدسة المغروسة وفي موضع لم يقصد منه ذلك .

p. constrictor muscle

العضلة مُضَيِّقَةُ الحَدَقَةِ
(muscle) انظر

p. dilator muscle

العضلة مُوسِّعَةُ الحَدَقَةِ
(muscle) انظر

p. entrapment

أَسْرُ حَدَقَتِي
(= p. capture) انظر

p. lens

عدسة حدقية
عدسة مفروسة تثبتها وتركزها الحدقة في موضعها المناسب .

p. light reflex

مُنْعَكِسُ الحَدَقَةِ الضَّوئِيّ
(reflex) انظر

p. membrane

غِشَاءُ الحَدَقَةِ
(pupil membrane) انظر

p. miosis

تَضْيِيقُ الحَدَقَةِ
(miosis) انظر

p. mydriasis

تَوْسِيعُ الحَدَقَةِ
(mydriasis) انظر

p. paralysis, amaurotic

حَدَقَةٌ كَمِيَّةٌ
(= amaurotic p.) انظر

p. reactions

اسْتِجَابَاتُ الحَدَقَةِ
استجابات حدقة العين بالتكيف للرؤية القريبة أو للضوء والظلام .

p. sphincter

مَصْرَّةُ الحَدَقَةِ
(= p. constrictor muscle) انظر

pupillatonia

وَتَى الحَدَقَةِ
عدم استجابة الحدقة للمنبهات الضوئية .

pupillograph

مِحْطَاطُ الحَدَقَةِ
جهاز يسجل استجابات حدقة العين للمنبهات .

pupillometer

مِقْيَاسُ الحَدَقَةِ
آلة لقياس وسع أو قطر الحدقة .

pupillometer, reflex

مِقْيَاسُ بُعْدِ الحَدَقَتَيْنِ الإِنْعَاسِيّ
آلة لقياس البعد بين المحاور البصرية للعينين .

pupilloplegia

شَلْلُ الحَدَقَةِ
(= pupilloatonia) انظر

pupilloscope

مِنْظَارُ الحَدَقَةِ
آلة لقياس استجابات الحدقة للمنبهات المختلفة .

pupilloscopy

تَنْظِيرُ الحَدَقَةِ ، تَنْظِيرُ الشَّبَكِيَّةِ
(= retinoscopy) انظر

pupillostatometer

مِقْيَاسُ بُعْدِ الحَدَقَتَيْنِ
آلة لقياس البعد بين حدقتي العينين .

pupils inequality

تَبَايُنُ الحَدَقَتَيْنِ
عدم تساوي فتحتي حدقتي العينين .

pupils, fixed dilated

حَدَقَاتٌ مُتَوَسِّعَةٌ ثَابِتَةٌ
حدقات متوسعة لا تستجيب للضوء أو للتكيف وتشاهد في الزرق الحاد وفي ضمور العصب البصري .

Purkinjie images

صُورٌ بَرْكِنجِيّ
(image) انظر

Purkinjie shift

زِيحَانُ بَرْكِنجِيّ
(shift) انظر

pursuit eye movements

حَرَكَاتُ العَيْنِ التَّبَعِيَّةِ
(movement) انظر

purulent conjunctivitis

إِلْتِهَابُ المُلْتَحِمَةِ التَّيْحِيّ
(conjunctivitis) انظر

pyocyanal ulcers

قَرَحَاتُ القَيْحِ الأَزْرَقِ
(ulcer) انظر

Q

quadrantanopia

عَمَى رُبْعِيّ

عَمَى أَوْ عَيْبٌ بَصْرِيٌّ فِي رِبْعِ السَّاحَةِ الْبَصْرِيَّةِ
وَالْمَحْدَدَةِ بِقَطْرٍ عَمُودِيٍّ وَأَخْرَافِيٍّ .

homonymous q.

عَمَى رُبْعِيّ مُمَائِلٌ

عَمَى رِبْعِيٌّ مِمَائِلٌ فِي الْعَيْنَيْنِ .

quadrantanopsia

عَمَى رُبْعِيّ

(= quadrantanopia)

quadrigemina, corpora

الْأَجْسَامُ التَّوَامِيَّةُ الرَّبَاعِيَّةُ

انظُر (corpus)

R

radial keratotomy

بَضْعُ الْقَرْنِيَّةِ الشَّعَاعِيّ
انظر (keratotomy)

radiation, geniculocalcarine

الشَّعْءُ الرَّكْبِيّ الْمِهْمَازِيّ
سبيل عصبي بصري يبدأ من الجسم الركبي
الوحيثي ويمر خلال النهاية الخلفية للمحفظة
الداخلية وتمر اليافة لتصل التلفيف المِهْمَازي في
قشرة الفص القذالي للمخ وتنتهي حواله .

radiation, optic الشَّعْءُ الْبَصْرِيّ
انظر (= geniculocalcarine
radiation)

radiation cataract سَادُّ اشْعَاعِيّ
انظر (cataract)

radiography, orbital

تَصْوِيرُ الْحِجَاجِ الشَّعَاعِيّ

تصوير الحجاج بالأشعة السينية .

radioscope مِئْطَارٌ قُطْرِيّ
آلة تستخدم لتظير وفحص العدسات اللاصقة
ومطابقتها للقرنية وتغيير انحناءها وزيفانها .

range of accommodation

مَدَى التَّكْيُفِ

المدى الذي تتكيف له العين مفاساً
بالسنيمترات من نقطة التكيف القريبة إلى
أبعد نقطة تركز عليها العين .

rapid eye movements (REM)

حَرَكَاتُ الْعَيْنِ السَّرِيعَةِ
انظر (movements)

ratio, AC/A (= accommodation convergence ratio)

نِسْبَةُ التَّقَارُبِ التَّكْيُفِيّ / لِلتَّكْيُفِ

هي النسبة بين التقارب التكيفي مقاسة
بالكسيرات المنشورية مقسومة على التكيف
مقاساً بالديوبتر أيضاً ويمكن أن يكون التقارب
التكيفي انكسارياً أو غير ذلك .

ratio, cup-disc نِسْبَةُ الثَّقْرَةِ لِلْقُرْصِ

هي النسبة بين حجم القرص الفيزيولوجي إلى
حجم القرص البصري وكلما كبرت هذه
النسبة كلما دلت على احتمال ظهور الزرق .

ray شُعَاع

axial r. الشَّعَاعُ الْمِحْوَرِيّ
الشعاع الذي يمر عمودياً من مركز
العدسة .

emergent r. الشَّعَاعُ النَّافِذُ
الشعاع الذي يخرج الوسط الانكساري .

incident r. الشَّعَاعُ السَّاقِطُ
الشعاع الذي يسقط على الوسط
الانكساري .

infrared r. الْأَشْعَةُ تَحْتَ الْحَمْرَاءِ
موجات تحت الأشعة الحمراء تتراوح
أطوالها بين ٧٧٠٠-٥٠٠٠٠٠ انكستروم
ولا ترى بالعين .

principal r. الشَّعَاعُ الرَّئِيسِيّ
انظر (= axial r.)

ultraviolet r.

الأشعة فوق البنفسجية

موجات لا ترى بالعين وتراوح أطوالها بين ٢٠٠٠-٤٠٠٠ انكستروم .

reaction, near point الإستجابة للقرب

تقبض حدقة العين عند النظر للأجسام القريبة مع زيادة تحدب العدسة المولد بتقلص العضلة الهدبية ومع تقارب العينين .

reaction, ophthalmic إستجابة العين

استجابة موضعية للمتحمة عند إدخال ذيفان الحمى التيفية أو السل إلى العين وقد تكون الاستجابة شديدة جداً عند المصابين بهذه الأمراض .

reaction, pupillary إستجابة الحدقة

استجابة الحدقة للمنبهات الضوئية أو للتكيف للرؤية القريبة .

reader, bar حاجز القراءة

قضيب شريطي معدني معتم يوضع بين عين المريض والصفحة المكتوبة لحجب جزء منها عن العين فالشخص السليم ذو الإبصار بالعينين يتمكن من رؤية الكتابة بوضوح أما المصاب بإحدى العينين فلن يتمكن من رؤية الكتابة المحجوبة بالسلك وتستعمل هذه الوسيلة لتشخيص أو ترمين الإبصار بالعينين .

reading aids أعوان القراءة

وسائل بصرية تساعد المصاب بعيوب القراءة وتدربه عليها .

reading card, Snellen's

بطاقة سنيلين للقراءة

بطاقة فيها كتابات مختلفة الحجم لفحص الرؤية القريبة .

reading chart, Lebonson

بطاقة لينسين للقراءة

بطاقة تحوي كتابات ورسوماً مختلفة الحجم لفحص الرؤية القريبة .

reading defects عيوب القراءة

عدم استطاعة المصاب على قراءة الحروف الصغيرة أقرب من ٣٥ سم بسبب مد البصر

الشيخوخي أو أمراض البقعة .

reading rectangle مُربّع القراءة

عون فيه فتحة مربعة صغيرة تظهر بضعة أسطر من الكتابة المقروءة تساعد ضعاف البصر على الرؤية القريبة .

receptors, color vision

مُستقبِلات رؤية الألوان

مستقبلات الخاريط الشبكية التي تستقبل منبهات الألوان الضوئية وهناك ثلاثة أنواع أساسية منها وهي مستقبلات الألوان الأحمر والأخضر والأزرق .

receptors, light مُستقبِلات الضوء

مستقبلات الضوء في الشبكية وهي العصبيات والخاريط .

receptors, visual

(= light receptors)

المُستقبِلات البصرية

recess, optic الرُذْبُ البصري

منخفض في قاع البطين الثالث للدماغ يحده النصب البصري من الخلف والصفحة الانتهائية من الأمام .

recession عملية الإزتداد

عملية قطع مغرز إحدى عضلات العين وغرزها في موقع خلف موقعها الأصلي بهدف إرخاء العضلة في علاج الحول .

reciprocal innervation

تُعصِيبُ مُتبادِل

تعصيب العضلات حول المفاصل أو على جهتي العين بصورة متعكسة تنظمها مراكز أعصابها الحركية بحيث يولد تقلص إحداها انبساط العضلة المعاكسة لها .

reconstruction, socket

إِعَادَةُ بِنَاءِ الوَقْب

تصليح فقرة العين المنكشمة التي لا تتسع لعين صناعية تفرز فيها .

rectangle, reading مُربّع القراءة

انظر (reading)

rectus muscle, inferior

العَضَلَةُ المُسْتَقِيمَةُ السُّفْلِيَّةُ
(muscle) انظر

rectus muscle, lateral

العَضَلَةُ المُسْتَقِيمَةُ الوَحْشِيَّةُ
(muscle) انظر

rectus muscle, medial

العَضَلَةُ المُسْتَقِيمَةُ الإِنْسِيَّةُ
(muscle) انظر

rectus muscle, superior

العَضَلَةُ المُسْتَقِيمَةُ العُلْوِيَّةُ
(muscle) انظر

recurrent corneal erosion

تَأْكُلُ القَرْنِيَّةِ المُعَاوِدُ
(erosion) انظر

red cherry spot النُّقْطَةُ الكَرزِيَّةُ الحَمراء
(spot) انظر

red eye عَيْنٌ حَمراء
(eye) انظر

red filters مِرْشَحَةُ الأَحْمَرِ
اصطلاح يستعمل لوصف صباغ الملاين في العين الذي يمتص الأشعة الحمراء .

red green color blindness

عَمَى الأَحْمَرِ والأَخْضَرِ
(blindness) انظر

redeepening إِعَادَةُ التَّعْمِيقِ
عملية تعميق الشقوق الشعاعية المعمولة في القرنية بعملية يضع القرنية الشعاعي لزيادة تسطحها .

reflection إِعْكَاسُ
ارتداد النور من سطح عاكس .

reflex مُنْعَكِسٌ ، إِعْكَاسُ

accommodation r.

مُنْعَكِسُ التَّكْيُفِ
التغيرات المتناسقة التي تتم عندما تتكيف العين للرؤية القريبة وهي تقبض الحدقة وتقارب العينين وزيادة تحدب العدسة .

blinking r. مُنْعَكِسُ الطَّرْفِ

غلق العين انعكاسياً استجابة لحركات الأجسام المفاجئة في ساحتها البصرية أو عند تعرضها للضوء الشديد .

ciliary r. مُنْعَكِسُ الهَيْدِيَّيِّ

حركة الحدقة وتقلصها عند التكيف أو توسعها عند تعرضها للظلام .

ciliospinal r.

المُنْعَكِسُ الهَيْدِيَّيِّ الشُّوكِيَّ
توسع الحدقة عند تنبيه المؤلم لجلد الرقبة .

conjunctival r. مُنْعَكِسُ المُتَلَحِّمَةِ

غلق الأجفان عند لمس المتحمة .

consensual r. مُنْعَكِسُ الإِتِّفَاقِيَّ

(= crossed r.) انظر

consensual light r.

مُنْعَكِسُ الضَّوِّ الإِتِّفَاقِيَّ
تقبض حدقة إحدى العينين عند تنبيه العين الثانية بالضوء .

contralateral r.

مُنْعَكِسُ الجَانِبِ المُقَابِلِ
منعكس في أحد الجانبين عند تنبيه الجانب المعاكس له .

convergence r. مُنْعَكِسُ التَّقَاوُبِ

تقارب المحاور البصرية للعينين عند الرؤية القريبة .

corneal r. مُنْعَكِسُ القَرْنِيَّةِ

انطباق الجفنين عند لمس القرنية أو تهيجها .

corneal blink r.

مُنْعَكِسُ الطَّرْفِ القَرْنَوِيَّ
غلق العين انعكاسياً عند لمس القرنية .

corneomandibular r.

المُنْعَكِسُ القَرْنَوِيَّ الفَكِّيَّ السُّفْلِيَّ
حركة الفك الأسفل إلى الجهة المعاكسة عند لمس قرنية إحدى العينين مع انفتاح الفم .

crossed r. **المُنْعَكْسُ التَّصَالِيّ**

استجابة إحدى العينين عند تنبيه الثانية
الثانية التي تستجيب بدورها للمنبه .

cutaneous pupillary r.

(= ciliospinal r.)

مُنْعَكْسٌ جِلْدِيٌّ حَدَقِيٌّ

توسع حدقة العين عند تنبيه جلد الخد أو
الرقبة .

direct light r.

مُنْعَكْسُ الضَّوِّ الْمُبَاشِرِ

انقباض حدقة العين المباشر عند توجيه
ضوء شديد إلى حدقة العين وشبكيتها .

doll's head r. **مُنْعَكْسُ رَأْسِ الدُّمِيَّةِ**

حركة العينين من جهة لأخرى عند
دوران الرأس وتحدث عند المريض الواعي
عند تثبيت عينيه كما تحدث عند الشخص
فاقد الوعي من دون تثبيت عينيه وهي
حركات منفعة ومحدثة ومن منشأ نووي .

eye compression r.

(= oculocardiac r.)

مُنْعَكْسُ إِضْطِعَاطِ الْعَيْنِ

الضغط على كرة العين يبطئ ضربات
القلب انعكاسياً عن طريق العصب المبهم .

eyelid r. **مُنْعَكْسُ الْحَفْنِ**

انغلاق الجفنين عند لمس الملتحمة أو
القرنية .

fixation r. **مُنْعَكْسُ التَّثْبِيتِ**

تثبيت العين انعكاسياً على الجسم المنظور
في الساحة البصرية .

foveolar r. **الْمِعْكَاسُ ثَقْرِيٌّ**

انعكاس الأشعة الضوئية لمنظار العين الذي
يشاهد على شكل نقاط عند النقرة .

Gunn's pupillary r

مُنْعَكْسُ الْحَدَقَةِ الْعَيْنِيّ

توسع متناقض للحدقة المصابة عند سحب
الضوء المنبه للعين السليمة وتوجيه للعين
المصابة .

hemianopic pupillary r.

مُنْعَكْسُ الْحَدَقَةِ فِي الْعَمَى الْبَصْفِيّ

عدم تقبض الحدقة عند سقوط النور على
منطقة العمى التصفي ولكنها تتقبض عند
سقوطها على المنطقة السليمة .

indirect light pupillary r.

مُنْعَكْسُ الْحَدَقَةِ لِلضَّوِّ غَيْرِ الْمُبَاشِرِ

انظر (= crossed r.)

lacrimal r. **الْمُنْعَكْسُ الدَّمْعِيّ**

إفراز الدمع عند لمس الملتحمة أو القرنية .

light r. **الْمُنْعَكْسُ الضَّوِّيّ**

(١) انقباض الحدقة عند سقوط الضوء
على العين .

(٢) نقطة ضوئية تنعكس من الشبكية
عند إضاءتها بضوء منظار العين .

light pupillary r.

مُنْعَكْسُ الْحَدَقَةِ الضَّوِّيّ

تقبض حدقة العين عند سقوط الضوء على
العين .

near r. **مُنْعَكْسُ الْقُرْبِ**

انظر (= accommodation r.)

near convergence r.

الْمُنْعَكْسُ التَّضَارِبِيّ لِلْقُرْبِ

تقارب العينين عند النظر إلى جسم
قريب .

ocular r's **مُنْعَكْسَاتُ الْعَيْنِ**

مجموعة المنعكسات التي تحدث في العين
عند تنبيهها أو تكيفها للضوء أو للرؤية
القريبة .

ocular fixation r.

مُنْعَكْسُ تَثْبِيتِ الْعَيْنِ

انظر (= fixation r.)

الْمُنْعَكْسُ الْعَيْنِيّ الْقَلْبِيّ

oculocardiac r.

بطء ضربات القلب عند الضغط على
العين .

oculocephalic r.

الْمُنْعَكْسُ الْعَيْنِيُّ الرَّأْسِيُّ
(= oculocephalogyric r.) انظر

oculocephalogyric r.

الْمُنْعَكْسُ مُحَرِّكُ الْعَيْنِ وَالرَّأْسِ
توجيه العين والرأس انعكاسياً نحو الجسم المنظور .

oculopharyngeal r.

الْمُنْعَكْسُ الْعَيْنِيُّ الْبَلْعُومِيُّ
منعكس البلع السريع مع غلق العينين .

oculopupillary r.

الْمُنْعَكْسُ الْعَيْنِيُّ الْحَدَقِيُّ
(= trigeminal r.) انظر

oculosensory cell r.

الْمُنْعَكْسُ الْعَيْنِيُّ الْحِسِّيَّ
(= trigeminal r.) انظر

oculovagal r.

الْمُنْعَكْسُ الْعَيْنِيُّ الْمُهَيِّمِيُّ
بطء سرعة ضربات القلب ونظمه الأذيني عند الضغط على العينين .

oculovestibular r.

الْمُنْعَكْسُ الْعَيْنِيُّ الْدِهْلِيْزِيِّ
حلبوث رأرة نفضية في العين عند تنبيه الدهليز بالحرارة أو البرودة أو كهربائياً .

opticofacial winking r.

الْمُنْعَكْسُ الطَّرْفِيُّ الْعَيْنِيُّ الْوَجْهِيُّ
غلق الجفنين عند مرور جسم بصورة مفاجئة في ساحتها البصرية .

orbicular ocular r.

مُنْعَكْسُ الْعَيْنِ الدَّوِيرِيَّةِ
تقلص عضلة العين الدويرية وانغلاق الجفنين عند نقر الحافة الوحشية للحرف فوق الحاجبي أو حول حافة الحاجاج .

orbicularis r.

(= Westphal's pupillary r.)

مُنْعَكْسُ الدَّوِيرِيَّةِ
تضيق الحدقة عند غلق الجفنين أو عند محاولة غلقهما .

paradoxical pupillary r.

مُنْعَكْسُ الْحَدَقَةِ الْمُتَنَاقِضِ
توسع حدقة العين انعكاسياً عند تعرضها للضوء .

pupli psychic r.

مُنْعَكْسُ الْحَدَقَةِ التَّفْسِيِّ
منعكس حدقي سواء بتوسع الحدقة أو انقباضها عند تذكر الشخص لمنه بصري سابق ولد توسع الحدقة أو تقبضها .

pupillary r.

مُنْعَكْسُ حَدَقِيَّ
أحد المنعكسات الحدقية الضوئية أو التكييفية .

pupillary accommodation r.

مُنْعَكْسُ الْحَدَقَةِ التَّكْيِيفِيِّ
تقبض الحدقة عند تكيف العين للبصر القريب .

pupillary light r.

مُنْعَكْسُ الْحَدَقَةِ الضَّوئِيِّ
تقبض الحدقة عند تعرضها للضوء وتوسعها في الظلام .

r. pupillometer

مِقْيَاسُ بُعْدِ الْحَدَقَتَيْنِ الْإِنْعِكَاسِيِّ
انظر (pupillometer)

red r.

إِنْعِكَاسُ أَحْمَرٍ
انعكاس لمعي أحمر يشاهد على شبكية العين .

red fundus r.

إِنْعِكَاسُ الْقَاعِ
انعكاس لمعي أحمر يشاهد على شبكية قاع العين .

r. tear secretion

إِفْرَازُ الدَّمْعِ الْإِنْعِكَاسِيِّ
إفراز الدمع المائي انعكاسياً عند تهيج العين بالمواد المهيجة أو عند الإنفعالات العاطفية .

trigeminal r. (= r. trigeminus)

مُنْعَكْسُ ثَلَاثِيِّ التَّرْوَامِ
توسع حدقة العين عند تنبيه قرنيتهما أو جفنها كما تتوسع حدقة العين الثانية في

نفس الوقت وتنتقل الإشارات الحسية لهذا المنعكس خلال العصب ثلاثي التوائم .

vestibulo-ocular r.

المُنْعَكْسُ الدِهليزي العيني

انظر (= oculovestibular r.)

Westphal's pupillary r.

مُنْعَكْسُ ويستفال الحدقي

انظر (orbicularis r.)

refraction الإنكسار

انحراف الضوء المائل عند مروره من وسط لآخر ذات كثافة مختلفة عنه . ويحدث هذا الإنكسار عند التقاء سطحي الوسطين .

corneal r. الإنكسار قرني

انكسار الضوء المار للعين عند سطح القرنية .

lens r. الإنكسار عدسي

انكسار الضوء عند مروره خلال سطح العدسة .

refractive إنكساري

r. error خطأ إنكساري

انظر (error)

r. index معامل الإنكسار

نسبة شدة إنكسار الوسط إلى شدة إنكسار الهواء التي تعتبر واحداً (1) .

r. index, absolute

معامل الإنكسار المطلق

النسبة بين سرعة الضوء في الهواء إلى سرعته في وسط معين آخر .

r. index, relative

معامل الإنكسار النسبي

النسبة بين معاملي الإنكسار المطلقين لمادتين كثيفتين .

r. keratoplasty

رَأْبُ القرنية الإنكساري

انظر (keratoplasty)

r. lenses عدسات إنكسارية

انظر (lens)

r. surface سطح إنكساري

السطح الفاصل بين وسطين ذوي معاملين انكساريين مختلفين .

refractometry قياس الإنكسارية

مجموعة العمليات التي تجري لقياس انكسارية العين واختيار العدسات المناسبة لتقومها .

refractor, automatic

مقياس الإنكسارية التلقائي

جهاز لقياس انكسارية العين وأخطائها يعمل ذاتياً .

objective a.r.

مقياس الإنكسارية التلقائي الموضوعي

جهاز لقياس انكسارية العين وأخطائها يعمل ذاتياً دون الحاجة إلى استجابة المريض .

subjective a.r.

مقياس الإنكسارية التلقائي الشخصي

جهاز لقياس انكسارية العين وأخطائها يعمل ذاتياً ولكنه يعتمد على استجابات المريض نفسه .

regular astigmatism

لا بُورِيَّة مُنْتَظِمَة

انظر (astigmatism)

relaxing incision شق مُرخِج

انظر (incision)

REM sleep نوم حركات العين السريعة

انظر (sleep)

removal, eye استئصال العين

انظر (= eye enucleation)

renal retinopathy إعتلال عيني كلوي

انظر (retinopathy)

repositioning إعادة الوضع

إعادة وضع عدسة داخل العين المنحرفة عن موقعها إلى وضع مناسب صحيح .

repositor, iris مُعيد القرنية

آلة جراحية تستعمل لإعادة القرنية المنحرفة إلى موقعها الصحيح .

resection قَطْع

عملية جراحية تجرى لتقوية إحدى عضلات

العين الخارجية باستئصال جزء منها وإبقائها في مغزها الطبيعي وذلك لإصلاح الحول أو الأطراق .

levator r. for ptosis
قَطْعُ الرَّافِعَةِ فِي الإِطْرَاقِ

عملية قطع رافعة الجفن العلوي لمعالجة الأطراق .

wedge r. قَطْعُ إِسْفِينِي

قطع إسفيني في أنسجة القرنية إما كامل سمكها أو جزء منه وذلك لتصليح لا بؤرية العين .

residual astigmatism لا بؤرية ثَمَالِيَّة (astigmatiem) انظر

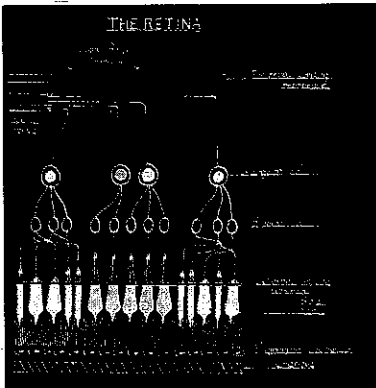
resolution, visual مَيْزٌ بَصْرِيٌّ
أقل مسافة بين نقطتين يمكن أن تراهما العين منفصلتين عن بعضهما .

resolving power قُدْرَةُ المَيْزِ
القدرة البصرية للعدسة داخل العين من تمييز الخطوط المتجاورة في لوحة فحص التمييز البصري .

response, near مُنْعَكِسُ القُرْبِ
انظر (= near reflex)

rete mirable شَبَكَةٌ وَعَائِيَّةٌ عَجِيْبَةٌ
شبكة أوعية محدثة من دون ألياف تنمو داخل الزجاجي .

reticulosis شَبَاكٌ
زيادة شاذة في الخلايا المتولدة من الخلايا البطانية للشبكية .



طبقات الشبكية

retina الشَبَكِيَّةُ
الطبقة الداخلية للعين .

central r. الشَبَكِيَّةُ المَرْكَزِيَّةُ
قسم الشبكية الواقع ضمن أفواسها الوعائية الشبكية الرئيسية .

coarctate r. شَبَكِيَّةٌ ضَيِّقَةٌ
شكل قمعي للشبكية يتسبب عن نضح سائل بين الشبكية والمشيمية .

detached r. شَبَكِيَّةٌ مُنْفَصِلَةٌ
انفصال الطبقة الداخلية للشبكية عن طبقة الظهارة الصباغية .

disinserted r. شَبَكِيَّةٌ مُزَاخَةٌ
انفصال الطبقة الداخلية للشبكية عن طبقة الظهارة الصباغية أو انحلالها عند الحاشية المشرشرة .

nasal r. الشَبَكِيَّةُ الأَنْفِيَّةُ
النصف الأنفي للشبكية .

peripheral r. الشَبَكِيَّةُ المُحِيطِيَّةُ
قسم الشبكية الواقع خارج أفواسها الوعائية الرئيسية .

physiologic r. الشَبَكِيَّةُ الفِيزِيُولُوجِيَّةُ
طبقة الشبكية الحاوية على المستقبلات الحساسة للضوء .

shot-silk r. شَبَكِيَّةٌ حَرِيرِيَّةٌ
أثار غميمة مثل الحرير تشاهد أحياناً في شبكية الأحداث .

temporal r. الشَبَكِيَّةُ الصَّدْعِيَّةُ
جزء الشبكية الوحشي القريب من الصدغ .

tigroid r. شَبَكِيَّةٌ نَمْرَاءُ
شبكية مخططة تشاهد فيها الأوعية الدموية في قمع أشقر اللون ويحدث ذلك في التنكس الشبكي السطحي .

watered silk r. شَبَكِيَّةٌ حَرِيرِيَّةٌ مُبْتَلَّةٌ
انظر (= shot silk r.)

retinae, ablatio انفصال الشبكية

(= retinal detachment) انظر

retinal شبكوي

متعلق أو منسوب للشبكية .

r. ablation انفصال الشبكية

(= ablatio retinae) انظر

r. angiomatosis

وَرَامُ الشَّبَكِيَّةِ الوَعَائِي

نمو مفرط في الأوعية الدموية للشبكية .

r. blind area (= blind spot)

البَاحَةُ العَمِيَاءُ للشَّبَكِيَّةِ

(spot) انظر

r. blind spot التفطُّة العَمِيَاءُ للشَّبَكِيَّةِ

(spot) انظر

r. central projection

الإسقاطُ المركزيُّ للشَّبَكِيَّةِ

مناطق القشرة الخية القذالية التي تنتشر

عليها الألياف العصبية لطرُق العصبية

المركزية .

r. correspondence

تَنَاسُبُ شَبَكَوِي

(correspondence) انظر

r. cystoid edema (= cystoid

macular edema)

وَدَمَةٌ البُقْعَةُ الكَيْسَائِيَّةُ

(edema) انظر

r. degeneration تَنَكُّسُ الشَّبَكِيَّةِ

(degeneration) انظر

r. detachment انفصال الشبكية

(detachment) انظر

r. dialysis فَكُّ اِرْتِكَازِ الشَّبَكِيَّةِ

(dialysis) انظر

r. dysplasia تَدُنُّ الشَّبَكِيَّةِ

(dysplasia) انظر

r. exudates تَصْنَحَاتُ الشَّبَكِيَّةِ

(exudates) انظر

r. fixed folds طَيَّاتُ شَبَكَوِيَّةٍ ثَابِتة

(folds) انظر

r. holes ثُقُوبُ الشَّبَكِيَّةِ

(hole) انظر

r. microaneurysm

أُمُّ دَمِ الشَّبَكِيَّةِ المِجْهَرِيَّةُ

(microaneurysm) انظر

r. migraine شَقِيْقَةُ شَبَكَوِيَّةُ

صداع نصفي تظهر فيه بعض أعراض

إصابات الشبكية مثل الوضعات

الضوئية .

r. neovascularization

تَوَعِي الشَّبَكِيَّةِ المُحَدَثُ

تكون أوعية دموية جديدة في الشبكية

لسبب مرضي .

r. plexiform layer

الطَبَقَةُ الصَّغِيرِيَّةُ للشَّبَكِيَّةِ

هي الطبقة الرابعة من الشبكية وهي الطبقة

الجزئية الداخلية التي تحوي خلايا عصبية

صغيرة .

r. points, corresponding

نُقَاطُ شَبَكَوِيَّةٍ مُتَنَاسِبة

(point) انظر

. receptive field

سَاحَةُ الإِسْتِقْبَالِ الشَّبَكَوِيَّةِ

المنطقة التي تحوي مجموعة المستقبلات

الضوئية (العصيات والمخاريط) التي

تشابك عصبوناتها مع خلية عقدية واحدة

تنقل بدورها الدفعات العصبية إلى القشرة

البصرية .

r. rivalry تَنَافُسُ شَبَكَوِي

(rivalry) انظر

r. separation انفصال الشبكية

(= retinal detachment) انظر

r. spatial resolution

مَبْرُ شَبَكَوِي حَبْرِي

(resolution) انظر

r. vein obstruction

إِسْدَادُ وَرِيدِ الشَّبَكِيَّةِ

(occlusion) انظر

r. vein occlusion

انسداد وريد الشبكية
انسداد الوريد الشبكي المركزي أو أحد
فروعه بمخثرة دموية ويحدث ذلك في داء
السكر أو الزرق أو زيادة لزوجة الدم .

retinene

رتينين
الدهايد الفيتامين أ .

retinitis

التهاب الشبكية
التهاب الشبكية الذي يتصف بضعف الرؤية
وشذوذاها مع وذمة ونضح وأحياناً نزف فيها .

actinic r.

التهاب الشبكية السافع
التهاب الشبكية المسبب عن التعرض
للأشعة الضوئية الأكتينية .

r. albi punctatus

التهاب الشبكية أبيضُ النقاط
نوع من التهاب الشبكية يتصف بظهور
نقط بيضاء أو صفراء في قاع العين وله
أعراض التهاب الشبكية المنصغ .

r. albuminurica

التهاب الشبكية مع البيلة الألبومينية
التهاب الشبكية المترافق مع بيلة اليومية .

apoplectic r.

التهاب الشبكية السكتي
التهاب الشبكية الذي يتصف بتسرب الدم
إليها .

r. blastoma

أزوموم الشبكية
انظر (= retinoblastoma)

central angiospastic r.

التهاب الشبكية الوعائي التشنجي
المركزي .

انظر (= r. centralis serosa)

r. centralis serosa

التهاب الشبكية المصلي المركزي
اعتلال شبكي مصلي مركزي .

circinate r.

التهاب الشبكية المتحلّق
اعتلال الشبكية مع نضحات حلقيّة صلبة
الذي يشاهد في داء السكري .

diabetic r.

التهاب الشبكية المترافق مع داء السكري .

r. disciformis

التهاب الشبكية القرصي
تنكس الشبكية الذي يتصف بكتلة بيضاء
رمادية مرتفعة في منطقة بقعة الشبكية .

exudative r.

التهاب الشبكية التضخمي
اعتلال في الشبكية يتصف بآفات
نضحية .

gravidic r.

التهاب الشبكية الحملي
التهاب الشبكية الذي يرافق البيلة
الألبومينية أثناء الحمل .

r. hemorrhagica

التهاب الشبكية النزفي
التهاب الشبكية مع نزف دموي شديد
فيها .

hypertensive r.

التهاب الشبكية بارتفاع ضغط الدم
التهاب الشبكية الذي يرافق ارتفاع ضغط
الدم .

Jacobson's r.

التهاب الشبكية الإفريقي
انظر (= syphilitic r.)

leukemic r.

التهاب الشبكية الإيضاضي
التهاب الشبكية الذي يشاهد في مرض
ايضاض الدم والذي يتصف بالنزف
وشحوب الشبكية .

nephritic r.

التهاب الشبكية الكلوي
التهاب الشبكية الذي يرافق التهابات الكلية
وأمرضها .

r. pigmentosa

التهاب الشبكية الإصباعي
مجموعة من أمراض الشبكية غالباً ما تكون
وراثية تتصف بفقدان مستمر لاستجابات
الشبكية للمنبهات مع ضمورها ووهن

أوعيتها الدموية وتكدس صباغها وتحديد الساحة البصرية للعين .

proliferating r.

التهاب الشبكية التكاثري

التهاب ينتج عن نزف داخل العين مع تكون ألياف تمتد من سطح الشبكية إلى الزجاجي وغالباً ما يؤدي إلى انفصال الشبكية .

r. punctata albescens

التهاب الشبكية الأبيض المنقَط

نوع من التهاب الشبكية يتصف بظهور نقاط بيضاء في قاع العين .

purulent r.

التهاب الشبكية القيحي

التهاب الشبكية مع تولد قيح فيها .

renal r.

التهاب الشبكية الكلوي

انظر (= r. nephritica)

rubella r.

التهاب الشبكية بالحصبة الألمانية

التغيرات الشبكية الصباغية والترفية التي تحدث في الحصبة الألمانية .

serous r.

التهاب الشبكية المصلي

التهاب بسيط في الطبقات السطحية للشبكية .

sine pigment r.

التهاب الشبكية اللاصباغي

التهاب الشبكية الذي تظهر فيه أعراض التهاب الشبكية المنصغ كالغشاوة الليلية ولكن من دون مشاهدة أي اضطراب لصباغات قاع العين .

solar r.

التهاب الشبكية الشمسي

التهاب الشبكية نتيجة التعرض الطويل للشمس .

splenic r.

التهاب الشبكية الطحالي

انظر (= leukemic r.)

stellate r.

التهاب الشبكية النجمي

اشكال نجمية تظهر في منطقة البقعة الشبكية في حالات مرضية كثيرة .

striate r.

التهاب الشبكية المخطَط

التهاب الشبكية يتصف بظهور خطوط رمادية أو صفراء خلف الأوعية الشبكية .

suppurative r.

التهاب الشبكية القيحي

التهاب الشبكية بسبب محج قيحي .

syphilitic r.

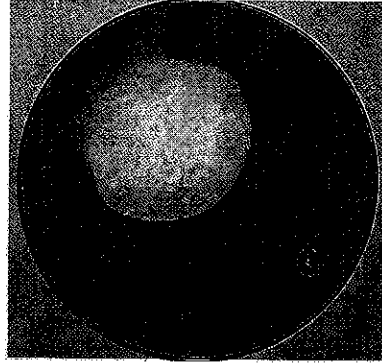
التهاب الشبكية الإفريقي

التهاب الشبكية الذي يحدث كاختلاط لالتهاب المشيمية الإفريقي .

uremic r.

التهاب الشبكية اليوريمي

التهاب الشبكية الذي يرافق اليوريميا .



retinochoroiditis

أزموُم الشبكية

ورم يتولد من الخلايا الأرومية الشبكية يحدث غالباً في الأطفال .

retinochoroiditis

التهاب الشبكية والمشيمية

r. juxtapapillaris

التهاب الشبكية والمشيمية مجاور الخليمة

حالة تصيب الأحداث تظهر فيها نقاط

التهابية صغيرة في قاع العين بالقرب من الخليمة .

retinodialysis (= disinsertion)

فك إرتكاز الشبكية

انفصال الشبكية أو اتصالها الطرفي .

retinogeniculostriate pathway

السبيل الشبكي المركزي المخططي
سبيل الطرق العصبية البصرية المركزية الممتد
من الشبكية حتى قشرة الدماغ .

retinography تصوير الشبكية

(١) تصوير شرايين الشبكية بعد حقنها بمادة
صبغية عن طريق الوريد .
(٢) تصوير قاع العين الملون بآلة تصوير
الشبكية .

retinohypothalamic fibres

الألياف الشبكية الوطائية

الياف عصبية توصل الشبكية بالوطاء .

retinol ريتينول

نوع من الفيتامين أ يوجد فقط في الأطعمة من
أصل حيواني ومن السهل تحويله إلى رتينال في
الجسم .

retinomalacia تليُّن الشبكية

retinopapillitis

التهاب الشبكية والحليمة

التهاب حليمة العصب البصري والشبكية
المحيطة بها .

retinopathy إعتلال الشبكية

أي مرض غير التهابي يصيب الشبكية .

angiopathic r.

إعتلال الشبكية الوعائي المنشأ

مرض الشبكية الناتج عن مرض أوعيتها
الدموية .

arteriosclerotic r.

إعتلال الشبكية بالتصلب الشرياني

مرض الشبكية الناتج عن تصلب أوعيتها
الدموية .

central angiospastic r.

إعتلال الشبكية المركزية التشنجي

الوعائي

مرض نقرة الشبكية الناتج عن تشنج
أوعيتها الدموية .

central disk shaped r.

إعتلال الشبكية المركزية القرصي
الشكل

انظر (= r. disciformis)

central serous r.

إعتلال الشبكية المركزية المصلي

حالة محدودة ذاتياً تتصف بانفصال
الشبكية الحاد المتوضع بالطبقة العصبية أو
بالظهارة الصبغية في منطقة البقعة والذي
يحدث غالباً في مد البصر .


chloroquine r.

إعتلال الشبكية بالكلووروكوين

حثل منصع في الشبكية مع بروز العين
وضخامتها بسبب العلاج المفرط
بالكلوروكوين .

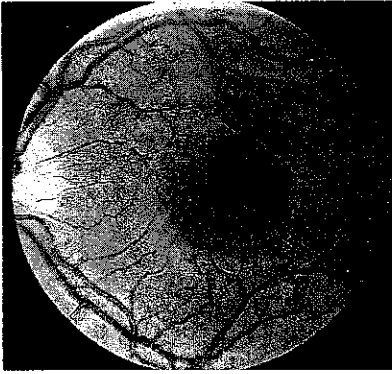
circinate r. إعتلال الشبكية المتحلق

حالة تتصف بظهور حلقات نضحية صلبة
حول البقعة يؤدي إلى ضعف الأبصار
المركزي .



diabetic r. إعتلال الشبكية السكري

اعتلال الشبكية الذي يرافق داء السكري
ويتصف بظهور أمهات دم صغرية ونزف
داخل الشبكية ونضح شمعي أصفر مع
وذمة البقعة وتوغمي الشبكية وقد يؤدي
إلى انفصالها .



eclipse r. اغتلال شبكي كسوفي
انظر (blindness, eclipse)

اغتلال الشبكية التضخمي

exudative r.

حالة تتصف بتكون كتل نضحية بيضاء أو صفراء في القسم الخلفي من قاع العين مع نزف فيها قد يؤدي إلى تلف البقعة والعمى .

hyaloid r. اغتلال الشبكية الزجاجي
مرض يصيب الشبكية والجسم الزجاجي معاً .

hypertensive r.

اغتلال الشبكية بارتفاع الضغط
اعتلال الشبكية الذي يرافق ارتفاع ضغط الدم يتصف بتضيق أوعية الشبكية مع نزف في طبقة الألياف العصبية ونضح وتصلب الشرايين ووذمة البقعة .

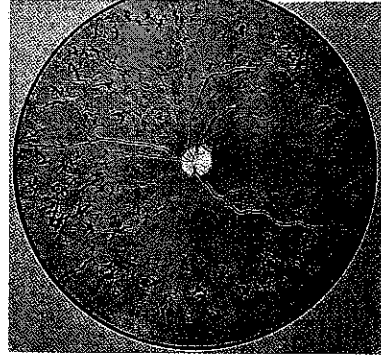
leukemic r.

اغتلال الشبكية الإبيضاضية
حالة ترافق ابيضاض الدم يحدث فيها شحوب قاع العين مع ارتشاح كريات بيضاء في الشبكية والمشمية ووذمة القرص وتغيم حواشيه .

nonproliferative diabetic r.

اغتلال الشبكية السكري اللائكاثري
نوع من اعتلال الشبكية السكري يتصف بتكون أمهات دم صفرية تفرع من

شعيرات الدم وظهور بقع بيضاء نتيجة التنكس الأقفاري لطبقة الألياف العصبية .



pigmentary r.

اغتلال الشبكية المنصبع
انظر (=retinilis pigmentosa)
prematurity r.

اغتلال الشبكية الخداجي
مرض شبكي يحدث عند الخدج الذي يتعرض لكميات كبيرة من الأكسجين بمقادير سامة لأوعية الشبكية فيسبب انفصالها الذي ييلو كتلة بيضاء خلف العدسة وقد يسبب العمى .

proliferative diabetic r.

اغتلال الشبكية السكري التكاثري
نوع من اعتلال الشبكية السكري يتصف بتكوين أوعية جديدة على بقعة العين ونزف دموي داخل الشبكية وفي الزجاجي مع تليف حول الأوعية قد يؤدي إلى انفصال الشبكية .

Purtscher's r.

اغتلال الشبكية البورتشري
وذمة ونزف في الشبكية عند إصابة العين بمرض هرمي .

renal r. (=renal retinitis)

اغتلال الشبكية الكلوي
انظر (retinitis)

serous r. (=serous retinitis)

اغتلال الشبكية المصلي
انظر (retinitis)

venous stasis r.

إِعْجَالُ الشَّبَكِيَّةِ بِالرُّكُودِ الْوَرِيدِي
تغيرات مرضية في الشبكية بسبب قلة
جريان الدم في أوعيتها ويشاهد غالباً في
داء السكري .

retinopexy تَثْبِيثُ الشَّبَكِيَّةِ
عملية تثبيت الشبكية بعد انفصالها .

retinoschisis انْتِشَاقُ الشَّبَكِيَّةِ
انشقاق في الشبكية دون انفصالها وقد يحدث
عند الأحداث في الطبقة العنسية أما عند
البالغين فيحدث في الطبقة الصفيرية الخارجية
للشبكية .

retinoscope مِنتَظَرُ الشَّبَكِيَّةِ
آلة لتظير شبكية العين تستعمل لفحص
انكساريته .

spot r. مِنتَظَرُ الشَّبَكِيَّةِ البَقِيَّةِ
منظار الشبكية الذي يولد صورة دائرية في
الحدقة .

streak r. مِنتَظَرُ الشَّبَكِيَّةِ الخَطِّي
منظار الشبكية الذي يولد صورة خطية في
الحدقة .

retinoscopy تَظْطِيرُ الشَّبَكِيَّةِ
طريقة تستعمل لتحري وتشخيص أخطاء
العين الانكسارية بأسقاط شعاع ضوئي على
الشبكية وملاحظة حركة المنطقة المنورة من
سطحها وانكسار الضوء المنعكس من العين .

retinosis تَنَكُّسُ الشَّبَكِيَّةِ
تنكسات الشبكية اللا التهاية .

retinoveal autoimmunity مَنَاعَةٌ ذاتِيَّةٌ شَبَكِيَّةٌ عَنَبَوِيَّةٌ
حالة تسبب اعتلال الشبكية والعنابية ينتج عن
آلية مناعية ذاتية كما يحدث في التهاب العين
التعاطفي .

retraction, eyelid انْكَمَاشُ الجَفْنِ
(= lid retraction) انظر

retrobulbar خَلْفُ المَقْلَةِ
(١) الحيز الحجاجي خلف المقلة .

(٢) حقن المخروط العظمي خلف المقلة بمادة
مخدرة وإيقافها عن الحركة في بعض عمليات
العين .

r. neuritis

إِثْبَابُ العَصَبِ خَلْفَ المَقْلَةِ
انظر (neuritis)

retroillumination إِضَاءَةٌ خَلْفِيَّةٌ
تركيز النور على أقسام خلفية من العين
كالقرحية عند التظير المجهرى للقرنية ويظهر
ذلك وذمة القرنية بوضوح .

retrolental fibroplasia تَنَسُّجٌ لِيْفِي خَلْفَ العَدَسَةِ
انظر (= prematurity retinopathy)

rhegmatogenous detachment انظر
إِفْصَالٌ تَمَزُّقِيّ
(= detachment) انظر

rheumatic iris قَرْحِيَّةٌ رَثَوِيَّةٌ
اعتلال القرحية الذي يتولد عن الرثية
المفصلية .

rheumatic episcleral nodules عُقَيْدَاتٌ رَثَوِيَّةٌ فَوْق الصَّلْبَةِ
عقيدات التهاية صغيرة متفرقة على الصلبة .

rhodopsin رُودُوبْسِين
الأرجوان البصري ، بروتين إرجواني حساس
للضوء يوجد في عصيات الشبكية يقصر إلى
الأصفر البصري عند تعرضه للضوء وينبه
بذلك النهايات العصبية للشبكية .

riboflavin deficiency انظر
conjunctivitis

إِثْبَابُ المُلْتَحِمَةِ بِمَوْزِ الرِّيُوفَلَاوِينِ
انظر (conjunctivitis)

rigidity, ocular صَمَلُ العَيْنِ
مقاومة طبقات العين للضغط أو لتغيير
شكلها .

rima palpebrum (= palpebral
fissure)

مَشَقُّ الأَجْفَانِ
انظر (fissure)

ring, white of cornea

حَلَقَةُ الْقَرْنِيَّةِ الْبَيْضَاءِ

حلقة بيضاء تحيط بالقرنية بسمك ٠.٥ مم
بشكل نقاط بيضاء يعتقد بأنها ترسبات
كلسية .

حَلَقَةُ صَدَأِيَّةٍ قَرْنِيَّةٍ

ring, rust, of cornea

حدقة سحار أو حداد في ظهارة القرنية نتيجة
تأكسد مادة معدنية غريبة توجد فيها .

ring scotoma

عُتْمَةٌ حَلَقِيَّةٌ

انظر (scotoma)

ring synechia

إِلْتِصَاقُ الْقَرْحِيَّةِ الْحَلَقِيَّ

انظر (synechia)

ring, Vossius

حَلَقَةُ فُوسِيُوسٍ

حلقة انصبغية تظهر على السطح الأمامي
للعدسة بعد إصابتها الرضحية .

rivalary, retinal

تَنَافُسٌ شَبَكَوِيٌّ

(١) عند إسقاط صورتين متناقضتين على العين
لا تتمكن العين من تمييزهما سوية فتميز أحدهما
أولاً ومن ثم تميز الصورة الثانية .

(٢) عند إسقاط صورتين متباينتين واحدة على
كل من العينين يميز الشخص أحدهما أولاً ثم
يعود لتمييز الصورة الثانية .

river blindness

عَمَى الْأَنْهَارِ

انظر (blindness)

rodent ulcer

قَرْحَةٌ قَارِضَةٌ ، أَكَلَةٌ

انظر (ulcer)

rods

عُصَيَّاتٌ

إحدى النهايتين العصبيتين الموجودتين في
الشبكية والحساسة للضوء وتكثر على أطرافها
وتقل تدريجياً حتى ينعدم وجودها تماماً عند
البقعة وهي حساسة للرؤية الظلامية .

rods & cones layer

طَبَقَةُ الْعُصَيَّاتِ وَالْمَخَارِيطِ

طبقة الشبكية العميقة التي تحوي النهايات
العصبية الحساسة للضوء .

rosacea (= acne rosacea)

العُدُّ الْوَرْدِيُّ

انظر (acne)

r. keratitis

إِلْتِهَابُ الْقَرْنِيَّةِ بِالْعُدِّ الْوَرْدِيِّ

انظر (keratitis)

rotatory nystagmus

رَأْرَأَةٌ دَوْرَانِيَّةٌ

انظر (nystagmus)

rubella retinitis

إِلْتِهَابُ الشَّبَكِيَّةِ بِالْحَصْبَةِ الْأَلْمَانِيَّةِ

انظر (retinitis)

rubella uveitis

إِلْتِهَابُ الْعَيْنِيَّةِ بِالْحَصْبَةِ الْأَلْمَانِيَّةِ

انظر (uveitis)

rubeosis iridis

إِحْمِرَاؤُ الْقَرْحِيَّةِ

حالة تصف بتكون أوعية دموية ونسيج ضام
جديد على سطح القرزحية يشاهد غالباً في
السكري وفي انسداد الوريد والشريان الشبكي
وتؤدي إلى زرق شديد .

rubeosis retinae

إِحْمِرَاؤُ الشَّبَكِيَّةِ

حالة تكون أوعية دموية جديدة أمام الخليمة
البصرية في التهاب الشبكية التكاثري تشاهد في
المصابين بالسكري وفي بعض إصابات الشبكية
الأخرى وقد تؤدي إلى انفصال الشبكية
والعمى .

rupture, eyeball

تَمَرُّقُ الْعَيْنِ

تمزق وانفصال اتصالات طبقات العين
لأسباب التهابية أو رضحية .

rupture, sphincter pupillae

muscle

تَمَرُّقُ الْعَضَلَةِ مُصَرَّةِ الْحَدَقَةِ

تمزق يؤدي إلى انفصال اتصال العضلة مقبضة
الحدقة وينتج ذلك غالباً عن أسباب رضحية .

rupturing synechia

فَصْلُ الْإِلْتِصَاقِ الْحَدَقَةِ

عملية جراحية لفك الالتصاقات بين القرزحية
والعدسة أو الجسم الزجاجي .

rust ring of cornea

حَلَقَةُ صَدَأِيَّةٍ قَرْنِيَّةٍ

انظر (ring)

S

Sac كيس (ج: أكياس)

conjunctival s. كيس الملتحمة

الحيز الكامن البطن بالملتحمة والذي يوجد بين الأجناف وكرة العين .

lacrimal s. كيس الدمع

القسم العلوي المتوسع من القناة الدمعية الأنفية .

saccades, ocular حركات عينية قفزية

حركات عينية لا إرادية دقيقة وسريعة وفجائية ومتزامنة في العينين تحدث عند تغيير نقطة التركيز عند القراءة مثلاً .

saccadic eye movements

حركات عينية قفزية

انظر (= ocular saccades)

saccharine lacrimal test

الإختبار الدمعي بالسكرين

انظر (test)

safety lens عدسة أمينة

انظر (lens)

Sainton's sign علامة سينتون

انظر (sign)

Sanson's images صور سالتون

انظر (image)

sarcoid nodules on iris

عقيدات غرناوية على القرنية

عقيدات ظهارية غير متجينة وقرحية تشاهد على القرنية في الداء الغرناوي .

sarcoidosis غرناوية

داء يتصف بوجود درنات ظهارية غير متجينة في الأنسجة المصابة ولا يعرف سببه ويمكن أن يصيب أي عضو في الجسم ومنها العين .

Sattler's veil حجاب ساتلر

انظر (= Ficks phenomenon)

scan, A تفريسة أ

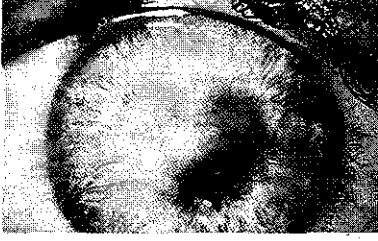تقنية فائقة الصوت يعين بواسطتها الطول المحوري للعين لتحديد قوة عدسة داخل العين اللازمة لها .

scar ندبة

الأثر الذي يتركه الجرح أو الحرق في الجلد أو في أي نسيج آخر .



ندبة قرنية



Schlemm's canal قنّاة شلّيم

انظر (canal)

Schwalbe's line خطُّ شفّالية

انظر (line)

schwannoma شقّانوم ، ورّم شفّانيّ

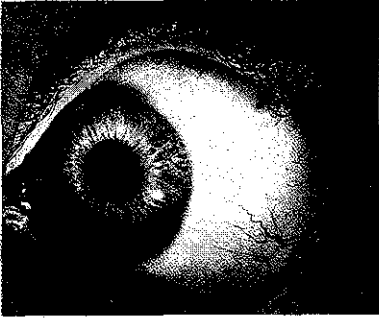ورم المادة البيضاء (مادة شوان) في الأعصاب المغلفة ويمكن أن يكون ورماً خبيثاً أو سليماً .

scintillating scotoma عثمّة ومضائيّة

انظر (scotoma)

sclera الصلّبة

الطبقة الصلبة البيضاء الخارجية التي تغطي ما يقارب الخمسة أسداس الخلفية لكرة العين والتي تتصل بالقرنية من الأمام ومع الغلاف الخارجي للعصب البصري من الخلف .



blue s. صلّبة زرقاء

شذوذ تكون فيه الصلبة رقيقة وزرقاء اللون وذلك لأن الطبقة المشيمية تبان من خلالها وتشاهد في الزرق الولادي أو في نقص التعظم .

scleral

صلّوي

متعلق بالصلبة .

s. buckling

تبعج الصلّبة

عملية تجري لإصلاح انفصال الشبكية ، يسلك فيها جزء من سطح الصلبة وتغرس في محله مادة إسفنجية أو لدائنية لإحداث انبعاج في سطح العين الخارجي بلامس منطقة انفصال الشبكية ويغلق فتحتها .

s. ectasia

تمدّد الصلّبة

انظر (ectasia)

s. flap.

سدّيلة صلّويّة

انظر (flap)

s. furrow

تلم الصلّبة

انظر (=sulcus sclerae)

s. granuloma

حبيبوم الصلّبة

التهاب يترافق مع ظهور حبيبات كبيرة على الصلبة .

s. inflammation

التهاب الصلّبة

انظر (scleritis)

s. necrosis

التهاب الصلّبة الناجح

انظر (=necrotizing scleritis)

s. puncture

بزل الصلّبة

ثقب الصلبة لأفراع نتح مصلي أو نرف تحت المشيمية .

s. resection

قَطْع الصلّبة

أحد أنواع عمليات انفصال الشبكية .

s. ring

حلقة الصلّبة

حلقة معدنية تحاط بسطح الصلبة قبل إجراء العمليات الجراحية على العين لمنع الوهط فيها .

s. spur

مهماز الصلّبة

انظر (spur)

sclerectomy

قَطْع الصلّبة

قطع الصلبة بالمقص (عملية لاكرينكة) أو بالمقرضة (عملية هولت) أو بالمنقب (عملية البيوت) وذلك في معالجة الزرق بالسماح للخلط المائي بالخروج من الفتحة المكونة بالقطع لتقليل الضغط داخل العين .

thermal s. قَطْعُ الصَّلْبَةِ الحَرَارِي
قطع الصلبة وعمل فتحة فيها بالكوي
الحراري .

scleriosis تَصَلَّبُ الجَفْن
حالة تصلب الجفن .

scleritomy شَقُّ الصَّلْبَةِ والقَرْحِيَّة
قطع الصلبة والقزحية في العنية الأمامية .

scleritis إلتِهَابُ الصَّلْبَةِ
التهاب في الصلبة يمكن أن يكون سطحياً
أو عميقاً ويؤدي النوع العميق إلى ترقق الصلبة
وبروزها .

annular s. إلتِهَابُ الصَّلْبَةِ الحَلَقِيّ
التهاب الصلبة الذي يكون على شكل
حلقة حول حواف القرنية .

anterior s. إلتِهَابُ الصَّلْبَةِ الأَمَامِيَّة
التهاب جزء الصلبة القريب من حواف
القرنية .

brownly s. إلتِهَابُ الصَّلْبَةِ القَاسِيّ
التهاب الصلبة مع تنخن حواف القرنية .

necrotizing s. إلتِهَابُ الصَّلْبَةِ التَّاجِرِ
التهاب الصلبة المترافق مع تموت وفقدان
الأنسجة .

nodular necrotizing s. إلتِهَابُ الصَّلْبَةِ العُقَيْدِيّ التَّاجِرِ
التهاب يترافق مع ظهور عقيدات في
الصلبة وتخريب بعض أنسجتها .

posterior s. إلتِهَابُ الصَّلْبَةِ الخَلْفِيَّة
التهاب الصلبة الذي يشمل الشبكية
والمشيمية التي تحتها .

syphilitic s. إلتِهَابُ الصَّلْبَةِ الإِفْرَنْجِيّ
التهاب الصلبة الذي يحدث بداء
الأفنجي .

scleroatrophy ضُمُورُ الصَّلْبَةِ
ضمور أنسجة الصلبة الذي يحصل بعد-آفاتها
المزمنة .

sclerocataracta (= hard cataract)
سَادُّ صَبَب
انظر (cataract)

sclerochoroiditis إلتِهَابُ الصَّلْبَةِ والمَشِيمِيَّة
التهاب الصلبة والمشيمية الذي يؤدي إلى
ضمورها وبروز في الصلبة .

anterior s. إلتِهَابُ الصَّلْبَةِ والمَشِيمِيَّة الأَمَامِيّ
التهاب القسم الأمامي من الصلبة
والمشيمية والذي يؤدي إلى العنة
الأمامية .

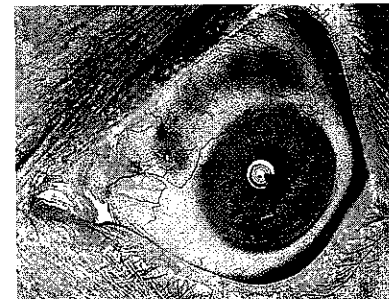
posterior s. إلتِهَابُ الصَّلْبَةِ والمَشِيمِيَّة الخَلْفِيّ
حالة تشاهد في قصر البصر المترقي والتي
تؤدي إلى العنة الخلفية في منطقة القرص
البصري .

scleroconjunctivitis إلتِهَابُ الصَّلْبَةِ والمُلتَحِمَةِ
التهاب الصلبة المترافق مع التهاب الملتحمة .
sclerocornea قَرْنِيَّة صُلْبَةٌ
امتداد تصلب حواف القرنية نحو مركزها
تاركا حوالي ٢-٣ مم من القرنية الشفافة .

sclerocorneal junction الحُوف
انظر (limbus)

scleroiditis إلتِهَابُ الصَّلْبَةِ والقَرْحِيَّة
التهاب الصلبة المترافق بالتهاب القزحية .
**sclerokeratitis (= sclerosing
keratitis)**

إلتِهَابُ القَرْنِيَّة المُصَلَّب
انظر (keratitis)



scleromalacia تَلَيُّنُ الصَّلْبَةِ

تتكس الصلبة وترققها وتلينها الذي يرافق التهاب المفاصل الرثوي .

s. perforans تَلَيُّنُ الصَّلْبَةِ الثاقِب

التهاب الصلبة الشديد الذي يسبب تليها وانفتاق الأنسجة العينية خلالها .

scleronyxis بَزْلُ الصَّلْبَةِ

بزول الصلبة جراحياً .

sclerophthalmia تَصَلُّبُ القَرْنِيَّةِ

حالة تتسبب عن عدم تمايز الصلبة والقرنية مما يؤدي إلى بقاء حواف القرنية معتمة فيبقى وسطها فقط شفافاً للضوء .

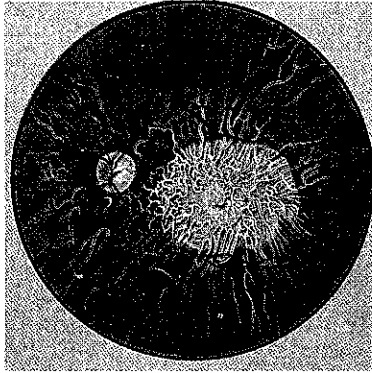
scleroplasty رَأْبُ الصَّلْبَةِ

عملية ترقيع الصلبة .

sclerosing keratitis

التهَابُ القَرْنِيَّةِ المُصَلِّب

انظر (keratitis)



sclerosis, central choroidal

تَصَلُّبُ المَشِيْمِيَّةِ المَرْكَزِيَّةِ

تصلب يصيب المنطقة المركزية من المشيمية .

sclerosis, multiple التَصَلُّبُ المُتَعَدِّد

مرض يصيب الأعصاب المغلفة فيزِيل طبقتها الملانينية وقد يصيب العصب البصري أو بعض أعصاب العين الأخرى .

sclerosis, nuclear تَصَلُّبُ نَوَوِي

تصلب مركز العدسة فيغير لونها تدريجياً إلى الأصفر أو البني ويؤدي ذلك إلى فقدان البصر والساد ويغلب حدوث ذلك عند المسنين .

sclerostomy فَعْرُ الصَّلْبَةِ

عمل فوهة في الصلبة جراحياً ليزول العين في علاج الزرق .

sclerotic blue (= blue sclera)

صَلْبَةٌ زُرْقَاء

انظر (sclera)

scleroticotomy بَضْعُ الصَّلْبَةِ

انظر (= sclerectomy)

scleroticochoroiditis

التهَابُ الصَّلْبَةِ والمَشِيْمِيَّةِ

انظر (= sclerochoroiditis)

sclerotitis التهابُ الصَّلْبَةِ

انظر (= scleritis)

sclerotome مَبْنَعُ الصَّلْبَةِ

آلة جراحية تستعمل لبضع الصلبة .

sclerotomy بَضْعُ الصَّلْبَةِ

بضع الصلبة جراحياً .

anterior s. بَضْعُ الصَّلْبَةِ الأَمَامِيَّةِ

فتح الغرفة الأمامية جراحياً لعلاج الزرق .

posterior s. بَضْعُ الصَّلْبَةِ الخَلْفِيَّةِ

عمل فتحة إلى الجسم الزجاجي خلال الصلبة لعلاج انفصال الشبكية أو لإزالة جسم غريب منها .

thermal s. بَضْعُ الصَّلْبَةِ بِالْحَرَارَةِ

بضع الصلبة حرارياً لنزع الخلط المائي في الزرق .

scopolamine سَكُوْبُولَامِين

مادة قلوانية تستعمل كموسعة للحدقة أو لنشل التكيف أو كمهدئ وتعمل عن طريق إحصار الأستيل كولين .

s. hyoscine سَكُوْبُولَامِين هَاْيُوسِين

دواء شبيه بالأتروبين ولكنه يعمل لفترة أقصر منه ويعمل عن طريق إحصار

الأعصاب اللاودية ويستعمل لتوسيع الحدقة ولكنه يعمل كمنوم أيضاً ولذلك لا يستعمل كثيراً .

scotoma

عُتْمَةٌ (ج : عُتْمَات)

منطقة في الساحة البصرية ضعيفة البصر تحيط بها منطقة بصرية أقل ضعفاً أو منطقة سوية البصر .

absolute s.

عُتْمَةٌ مُطْلَقَةٌ

منطقة في الساحة البصرية تتعدم منها الرؤية تماماً .

annular s.

عُتْمَةٌ حَلْقِيَّةٌ

منطقة دائرية ضعيفة البصر في الساحة البصرية تحيط بنقطة تركيز البصر .

arcuate s.

عُتْمَةٌ قَوْسِيَّةٌ

منطقة معينة البصر مقوسة الشكل بالقرب من النقطة العمياء وتمتد نحوها وتشاهد في الزرق .

Bjerrum's s.

عُتْمَةٌ جِيْرُوم

عيب بصري يبدأ من النقطة العمياء في العين ويمتد ليحيط بمنطقة تركيز البصر من فوقها وتحتها بشكل مقوس .

cecocentral s.

عُتْمَةٌ مَرْكَزِيَّةٌ عَوْرَاءٌ

منطقة هبوط بصري بيضوية الشكل وأفقية في الساحة البصرية وتمتد من النقطة العمياء حتى نقطة تركيز البصر .

central s.

عُتْمَةٌ مَرْكَزِيَّةٌ

منطقة هبوط أو انعدام بصري تنطبق على منطقة التركيز البصري وقد تثبط البصر المركزي تماماً .

centrocecal s.

(=cecocentral s.)

عُتْمَةٌ مَرْكَزِيَّةٌ عَوْرَاءٌ

color s.

عُتْمَةٌ لَوْنِيَّةٌ

منطقة هبوط بصري للألوان في الساحة البصرية .

flittering s.

عُتْمَةٌ تَلَاوُؤِيَّةٌ

انظر (=teichopsia)

frame s.

عُتْمَةٌ إِطَارِيَّةٌ

حلقة هبوط بصري في أطراف الساحة البصرية تتولد عن إطار العينات .

insular s.

عُتْمَةٌ جَزِيرِيَّةٌ

منطقة هبوط بصري أو فقدانه تماماً محاطة من كل جهاتها بمناطق بصرية سوية .

motile s.

عُتْمَةٌ مُتَحَرِّكَةٌ

عتمة غير مستقرة تحدث نتيجة عتمة الزجاجي ومنها العتمة التي تولدها السمادير .

negative s.

عُتْمَةٌ سَلْبِيَّةٌ

عتمة تظهر كبقعة بيضاء أو كثرة في الساحة البصرية .

objective s.

عُتْمَةٌ كَامِنَةٌ (موضوعية)

عتمة لا يدركها أو يلاحظها المريض ولكنها تظهر عند فحص الساحة البصرية .

paracentral s.

عُتْمَةٌ جَنِبِيَّةٌ الْمَرْكَزِ

منطقة هبوط بصري تقع بالقرب من منطقة تركيز البصر .

peripapillary s.

عُتْمَةٌ حَوْلَ الْحَلِيمَةِ

نقطة هبوط بصري تقع بالقرب من منطقة القرص البصري .

peripheral s.

عُتْمَةٌ مُحِيطِيَّةٌ

منطقة هبوط بصري بعيدة عن نقطة التركيز وتقع على محيط الساحة البصرية .

physiologic s.

عُتْمَةٌ وظيفيَّةٌ

عمى بصري في الساحة البصرية يتناسب مع منطقة القرص البصري حيث تتعدم مستقبلات الضوء وهي النقطة العمياء .

positive s.

عُتْمَةٌ مُوجِبَةٌ

عتمة تظهر كنقطة سوداء في الساحة البصرية .

relative s.

عُتْمَةٌ نِسْبِيَّةٌ

منطقة في الساحة البصرية تقل فيها الحساسية للضوء أو لبعض الألوان .

ring s. عُنْمَةٌ حَلَقِيَّةٌ

(= annular s.) انظر

scintillating s. عُنْمَةٌ وَمَصَائِيَّةٌ

(= teichopsia) انظر

Seidel's s. عُنْمَةٌ سِيدِلْ

امتداد للعتمة القوسية من أحد طرفيها أو منهما معاً ويمتد تقعر منطقة العتمة دائماً إلى نقطة التركيز .

suppression s. عُنْمَةٌ كَبِيَّةٌ

عتمة تظهر بسبب كبت بصر العين لبعض الوقت .

scotomagraph مِرْسَامُ العُنْمَةِ

جهاز خاص لرسم منطقة العتمة .

scotomatization التَغْيِيمُ

تولد العتمة والنقاط العمياء في الساحة البصرية أو تولدها في فكر المصاب عند رفضه إدراك أي شيء لا يرضيه .

scotometer مِقْيَاسُ العُنْمَةِ

جهاز لفحص وتسجيل العتمة .

Bjerrum's s.

مِقْيَاسُ السَّاحَةِ البَصْرِيَّةِ المَرْكَزِيَّةِ

(= campimeter) انظر

scotometry مِقْيَاسُ العُنْمَةِ

قياس مناطق العتمة في الساحة البصرية .

scotophobia رَهَابُ الظَّلَامِ

الخوف المريع من الظلام .

scotopia رُؤْيَةٌ ظَلَامِيَّةٌ

الرؤية الليلية التي لها عتبة واطقة جداً ولا ترى فيها الألوان بل اللون الأبيض ومختلف درجات اللون الرمادي ويكون الميز البصري فيها ضعيفاً .

scotopic ظَلَامِيٌّ

نسبة للظلام أو للعين المتكيفة للظلام .

s. adaptation التَلَاوُمُ لِلظَّلَامِ

تلاؤم العين وتكيفها للظلام .

s. vision رُؤْيَةٌ ظَلَامِيَّةٌ

انظر (= scotopia)

scotopsin

سَكُوتُوسِينٌ ، أوبسين الظَّلَامِ

الجزء البروتيني الذي يوجد في العصيات والذي يتحد مع الرتينال .

scraping, conjunctival

كَشَطُ المُلْتَحِمَةِ

كشط الطبقات السطحية للملتحمة بغرض فحصها نسيجياً أو جراثيمياً .

scratched lens عَدْسَةٌ مَخْدُوشَةٌ

عيب في سطح العدسة يتكون من أخلود وحقافة بارزة .



screen, Bjerrum's شَاشَةٌ بِيُورُم

شاشة تماسية لقياس الجزء المركزي من الساحة البصرية والمحدد بثلاثين درجة وتستعمل لقياس فقدان البصر في الساحة المركزية وخصوصاً في الزرق .

screen, tangent شَاشَةٌ تَمَاسِيَّةٌ

انظر (= Bjerrum's screen)

screen test, Hess اِخْتِبَارُ شَاشَةِ هِس

انظر (test)

sebaceous meibomian cyst

كَيْسٌ مَبَايُومِيٌّ الرُّهْمِيُّ

كيس الغدة المايومية الذي يتولد عن انسداد قناتها وهي البردة .

seborrhea مَثَ (١) فرط إفراز الزهم .
(٢) التهاب الجلد المني .

seborrhic dermatitis

التهاب الجلد المني
التهاب جلدي مزمن مجهول السبب يتصف باحمرار الجلد الخفيف وجفافه أو رطوبته أو دهونته وتقرشه ويتصف بالحكة ويصيب أنحاء عديدة من الجسم ومنها الأجناف وما حولها .

sebum زُهْم
إفراز الغدد الزهمية .

s. palpebrale الزُهْمُ الجَفْنِي
إفراز الغدد الجفنية .

secluded pupil حَدَقَةٌ مُنْعَزِلَةٌ
حدقة محاطة بالتصاقات خلفية بصورة تامة .

seclusic pupillae
(= secluded pupil)
إِلْبِصَاقُ الْحَدَقَةِ التَّامِ

second sight الإِبْصَارُ التَّانِي
قصر البصر المفرط مع تحسن القدرة على القراءة القريبة كما يحدث في المراحل الأولى للساد .

secondary action الفِعْلُ التَّانِي
العمل الثانوي المهم الذي تقوم به عضلات العين الخارجية عند تحريكها لها فمثلاً تقوم العضلة المستقيمة العلوية بتقريب العين بالإضافة لوظيفتها الأصلية في رفعها .

secondary angle of squint زَاوِيَةُ الْحَوَلِ التَّانِيَّةُ
الزاوية التي تولدها العين الحولاء عند تثبيت بصرها .

secondary deviation الإِنْحِرَافُ التَّانِي
انظر (deviation)

secondary glaucoma زَرْقٌ ثَانِي
انظر (glaucoma)

secondary membrane الغِشَاءُ التَّانِي
غشاء يتكون بعد استئصال الساد خارج المحفظة .

secondary optic atrophy الضَمُورُ البَصْرِي التَّانِي
انظر (atrophy)

secretion إِفْرَازٌ (ج: إِفْرَازَات) إِفْرَازُ الدَّمْعِ الأَسَاسِي
الإفراز الدمعي المستمر من غير أي فعل انعكاسي أو عصبي .

conjunctival s. رَمَصٌ ، إِفْرَازُ المُلتَحِمَةِ
الإفراز المصلي الذي تولده الملتحمة عند التهابها .

reflex tear s. إِفْرَازُ الدَّمْعِ الإِنْعَاسِي
إفراز الدمع الذي يحدث استجابة لأي تهيج للعين أو لأي منعكس عاطفي .

sector iridectomy قَطْعُ القُرْحِيَّةِ القَطَاعِي
انظر (iridectomy)

segment, anterior الشَّدْفَةُ الأَمَامِيَّةُ
الجزء الأمامي من العين الذي يشمل القرنية والقزحية والغرفة الأمامية .

segmental explant عُرْسَةٌ شَدْفِيَّةٌ حَارِجِيَّةٌ
قطعة إسفنجية أو سيليكونية توضع على صلبة العين بغرض بعجها في عمليات انفصال الشبكية .

segmental implant
(= segmental explant)
عُرْسَةٌ شَدْفِيَّةٌ

sella turcica السَّرْحُ التُّرْكِي
انخفاض مستعرض في وسط السطح العلوي للعظم الوتدي يحوي الغدة النخامية .

semicircular canals القَنَوَاتُ الهَلَالِيَّةُ
القنوات الغشائية التي تكون جزءاً من التيه

العشائري وهي ثلاثة الأمامية والخلفية والوحشية وتوضع فيها المستقبلات الحسية لحركة الرأس .

semilunar fold الطية الهلالية
(= plica semilunaris conjunctivae)

طية الملتحمة في زاوية العين الأنسية .
انظر (fold)

semilunar ganglion
(= trigeminal ganglion)

العقدة الهلالية
انظر (ganglion)

senile cataract ساد شيخوخي
(cataract) انظر

senile disciform macular degeneration

تتكس بقعي قزوي شيخوخي
(= Kuhne - Junis macular degeneration)

senile miosis تقصص الحدقة الشيخوخي
(miosis) انظر

sensitivity, denervation
(= denervation hypersensitivity)

تحساس إزالة التعصيب
انظر (hypersensitivity)

sensitivity threshold عتبة الإحساس
أقل شدة إضاءة من الواجب توفرها كي يتمكن الشخص من الأبصار وتمييز المرئيات .

separation, retinal
(= retinal detachment)

انفصال الشبكية
انظر (detachment)

separation, vitreous
انفصال الجسم الزجاجي

انفصال الجسم الزجاجي عن الشبكية .

septum, orbital حاجز الحجاج
غشاء ليفي يلتصق بخارج الحجاج على طول

حافاته ويمتد إلى العضلة رافعة الجفن العلوي وإلى الصفيحة الضروفية في الجفن السفلي .
عقائيل

sequela
أية إصابات أو عيوب تعقب نوبة مرضية أو عملية جراحية .

serotonin سيروتونين

مادة كيميائية قابضة للأوعية توجد في مصل الدم وفي الكثير من الأنسجة والأغشية المخاطية للأمعاء والجسم الصنوبري والجهاز العصبي المركزي .

serous chorioretinopathy
إعتلال المشيمية والشبكية المصلي
(chorioretinopathy) انظر

serous choroidal detachment
انفصال المشيمية المصلي
(detachment) انظر

serous retinal separation
(= central serous retinopathy)

إعتلال الشبكية المركزية المصلي
serous retinopathy, central

إعتلال الشبكية المركزية المصلي
انظر (retinopathy)

serpiginous ulcer قرحة ساعية
انظر (ulcer)

sessile papilloma خليموم لا طيء
انظر (papilloma)

sex linked disease
مرض مرتبط بالجنس
انظر (disease)

shadow graph محطاط الظل
آلة تستعمل لفحص عيوب العدسات اللاصقة وقياس أقطارها وانحناءاتها .

shatter-resistant lens
عدسة مقاومة للتناثر
انظر (lens)

sheath غمد
بنية أنبوبية تغلف أحد الأعضاء أو الأجزاء في الجسم .

bulbar s. (= vagina bulbi)

غَمْدُ الْمُقْلَةِ ، غَلَاظُ الْمُقْلَةِ

انظر (vagina)

dural s.

الجافية

الغلاف الخارجي للدماغ الذي يمتد ليغطي العصب البصري .

optic nerve s.

(= vagina nervi optici)

غَمْدُ الْعَصَبِ الْبَصْرِيِّ

انظر (vagina)

sheathing of vessels

تَعْمُدُ الْأَوْعِيَةِ

خطوط بيضاء تشاهد بجانب الأوعية الدموية وموازية لها .

shock, surgical

صَلْمَةٌ جَرَّاحِيَّةٌ

الصدمة التي تحدث أثناء أو بعد العمليات الجراحية .

short ciliary nerve

العَصَبُ الْهَيْدِي الْقَصِير

انظر (nerve)

shortening

تَقْصِير

تقصير إحدى عضلات العين الخارجية في معالجة الحول .

shrinkage

انكماش

انكماش يحصل في حالة انفصال الجسم الزجاجي الخلفي .

shunt vessels, optic disc

أَوْعِيَةُ الْقُرْصِ الْبَصْرِيِّ التَّحْوِيلِيَّةُ

انظر (vessel)

siderosis

سُخَّارٌ حَدِيدِيٌّ ، حُدَادٌ

ترسب الحديد في الأنسجة .

s. bulbi

سُخَّارٌ حَدِيدِيٌّ مُقْلِيٌّ

ترسب صبغة حديدية في داخل المقلة .

s. bulbi, heterochromia

سُخَّارٌ حَدِيدِيٌّ مُغَيِّرُ اللَّوْنِ

تغير لون العين بترسب حديدي يحدث عند تحلل جسم أجنبي حديدي داخل العين .

s. conjunctivae

سُخَّارٌ حَدِيدِيٌّ مُتَّحِمِيٌّ

لطحاط صفراء بنية أو صدأية اللون تظهر في الملتحمة لوجود جسم أجنبي حديدي فيها . وقد تظهر أيضاً في حالات الصباغ الدموي للعين .

Siegrist streaks

أَثَلَامٌ زَيْجْرِيسْت

سلسلة من النقاط المنصبغة التي تكون خطوطاً في مسار وعاء مشيمي مصلب في مرضى ارتفاع ضغط الدم .

sign

عَلَامَةٌ (ج : عِلَامَاتٌ)

ما يدل على وجود مرض أو تغير وظيفي يمكن مشاهدته أو تمييزه .

Ballet's s.

عَلَامَةٌ بِالَيْت

عدم حركة المقلة وثباتها التام .

Bielshwsky's s.

عَلَامَةٌ بِلَشْوَفْسْكِي

علامة في الأحوال العلوي المتناوب إذ تعود العين المغطاة والمنحرفة إلى الأعلى إلى وضعها الطبيعي عند تغطية العين الثانية .

Boston's s.

عَلَامَةٌ بُوسْتِن

حركة الجفن العلوي النفضية عند النظر للأسفل .

Cowen's s.

عَلَامَةٌ كَوَيْن

انقباض الحدقة النفضي للتنبه الضوئي الاتفاقي وهي إحدى علامات داء غريفز .

Darlymple's s.

عَلَامَةٌ دَارْلَيْمِل

حلقة العينين .

Enroth's s.

عَلَامَةٌ إِنْرُوث

تورم الأجناف الفيخي .

Gifford's s.

عَلَامَةٌ غِيْفُورْد

صعوبة قلب الجفن العلوي .

Jellinek's s.

عَلَامَةٌ جَلِينِيك

فرط انصباغ الأجناف .

Joffroy's s.

عَلَامَةٌ جُوفْرُوي

عدم تفضن الجبين عند النظر للأعلى .

Kocher's s.

عَلَامَةٌ كُوحِر

فرط المحسار الأجناف عند تثبيت البصر .

Möbiu's s. علامة موييس
صعوبة تقارب العينين .

Münsons' s. علامة منسون
انبعاج الجفن السفلي وتحديه المخروطي في حالة تمخرط القرنية .

Romberg's s. علامة رومبرغ
عدم استقرار التوازن عند اغلاق العينين .

Rosenbach's s. علامة روزنباخ
رعشة الأجناف المغلقة .

Sainton's s. علامة ستون
تأخر تغضن الجبهة عند النظر للأعلى .

Stelwag's s. علامة ستلفاغ
نقص طرف العين .

Sucker's s. علامة سكر
ضعف التركيز البصري عند النظر للجانب .

Von Graef's s. علامة فون غريف
عدم هبوط الجفن العلوي عند النظر للأسفل .

sight, second الإبصار الآجل
فرط قصر البصر مع تحسن القدرة على القراءة كما يحدث في المرحلة الأولى للساد

silica (= quartz) السيليكا
ثاني أكسيد السيليسيوم وهي مادة غير سامة لأنسجة العين .

silver wire arterioles شريينات أسلاك الفضة
فقدان المظهر الوردي الطبيعي لشريينات الشبكية مما يكسبها مظهراً معدنياً وتشاهد في اعتلال الشبكية بفرط التوتر الشرياني .

single cover test اختبار التغطية المفردة
عند تغطية إحدى العينين تعود العين الثانية المنحرفة إلى وضعها الطبيعي لتتركز على الجسم المنظور .

sinus جيب
تحوييف أو قناة ممتدة كتلك التي تحوي الدم الوريدي أو السائل المخي التخاعي أو التجاويف الهوائية في الجمجمة .

cavernous s. الجيب الكهفي
جيب وريدي على جهتي العظم الوريدي يمتد من الشق الحجاجي العلوي حتى قمة العظم الصدغي الصخري ويستلم الوريد العيني العلوي وبعض الأوردة الأخرى .

ethmoidal s. الجيب الغربالي
أحد الجيوب المجاورة للأنف يوجد في العظم الغربالي .

frontal s. الجيب الجبهي
الجيب الهوائي الموجود في العظم الجبهي .

paranasal s. جيب جيب الأنف
أحد الجيوب الهوائية المجاورة للأنف والمبطنة بالظهارة المخاطية والمتصلة بتجويف الأنف وهي تشمل الجيوب الغربالي والجبهي والفكي العلوي والوردي .

petrosal s. الجيب الصخري
أحد الجيوب الدموية في الجمجمة

sphenoidal s. الجيب الوريدي
أحد الجيوب الهوائية جنبية الأنف .

s. thrombosis, cavernous حنّار الجيب الكهفي
حنّار الجيب الكهفي وهو داء حبيث ويمت أحياناً .

situs inversus انعكاس القرص البصري
انعكاس مرآتي للقرص البصري حيث تمر الأوعية الكبيرة منه باتجاه إنسي نحو الجهة الأنفية .

skew deviation الحراف لجائفي
انظر (deviation)

skiascope منظار الشبكية ، منظار الظل
انظر (= retinoscope)

skiascopy تنظير الشبكية ، تنظير الظل
انظر (= retinoscopy)

sleep, REM

(rapid eye movements s.)

نَوْمٌ رِيمٌ ، نَوْمُ الحَرَكَاتِ العَيْنِيَّةِ السَّرِيعَةِ
نوم عميق تتحرك فيه العين حركات سريعة .

slide, epithelial رُخْفٌ ظَهَارِيٌّ

زحف الظهارة القرنية إلى منطقة مسح
تضررت حديثاً لتغطيتها .

sling, fascia lata frontalis

(for ptosis)

مُعَلَّقَةُ اللِّفَافَةِ العَرِيضَةِ (للإطْرَاق)

استعمال اللفافة الفخذية العريضة لرفع الجفن
المتدلي في الإطراق .

sling, suture مُعَلَّقَةُ عُرْزِيَّةٌ

استعمال الخيط لعمل معلقة في عملية تقويم
الإطراق أو تدلي زاوية الموق أو اللحاظ .

slit illumination إِنَارَةٌ شَقِيَّةٌ

ضوء يمرر من شق في حجاب لإنارة الشبكية
عند تنظيرها مما يساعد على معرفة مستويات
مختلف تراكيبيها .

slit lamp مِصْبَاحٌ شَقِيٌّ

مصباح بجوي حجاباً فيه شق يمر من خلاله
شعاع ضوئي شديد يوجه للعين لفحص
ملتحمة القرنية أو القرحة أو العدسة أو
الزجاجاني أو الشبكية وهذا الضوء يضيء
مقطعاً معيناً من الأنسجة التي يسלט عليها .

smog ضُحَانٌ

ضباب ودخان يهيج العين ويؤدي إلى التهاباتها
ولكنه لا يحدث ضرراً مستديماً فيها .

Snellen's reading card

بِطَاقَةُ سِنِيلِينِ لِلْقِرَاءَةِ

انظر (reading)

Snellen's chart

لَوْحَةُ سِنِيلِينِ

انظر (chart)

snow blindness

عَمَى الجليد

انظر (blindness)

socket وُقْبٌ

الحجاج المبطن بالملتحمة بعد استئصال العين .

socket reconstruction

إِعَادَةُ بِنَاءِ الوُقْبِ

إعادة بناء الوقب المنكمش ليتسع للعين
الصناعية التي توضع فيه .

Soemmering's ring حَلَقَةُ سُوْمَرِنِغْ

حلقة محيطية من محفظة العدسة وقشرتها تبقى
بعد رضح العدسة .

soft contact lens عَدَسَةٌ لاصِقَةٌ لَيِّنَةٌ

انظر (lens)

soft drusen بَرَارِيضٌ رِخْوَةٌ

انظر (drusen)

soft exudates, retinal

(= cotton wool spots)

نَضْحَاتٌ شَبَكِيَّةٌ لَيِّنَةٌ

بقع شبكية بيضاء اللون شاحبة تدل على
حدوث احتشاء صفري في العين وتشاهد في
الشبكية السكرية وآفات الشبكية الوعائية .

soft eye عَيْنٌ لَيِّنَةٌ

انظر (eye)

solar burn حَرْقٌ شَمْسِيٌّ

انظر (burn)

solar keratosis تَقْرَانٌ شَمْسِيٌّ

انظر (keratosis)

solution, soaking مَحْلُولٌ التَّقِيعِ

محلول توضع فيه العدسات اللاصقة للحفاظ
عليها رطبة ولحمياتها من التلوث .

solution, wetting مَحْلُولٌ مُبَلِّلٌ

محلول يوضع على سطح العدسات اللاصقة
فيجعلها بلولة وينتشر السائل على سطحها
كله .

Sorby's pseudoinflammatory

macular dystrophy

الْحَثَلُ البَقْعِيُّ الإِلَهَابِيُّ الكَاذِبُ

انظر (dystrophy)

space, episcleral حَيِّزٌ عَارِجُ الصُّلْبَةِ

انظر (= spatium episclerale)

space, suprachoroidal

حَيْرٌ فَوْقَ المَشِيمَةِ

الحيز الكائن بين المشيمية والصلبة .

spaces, Fontana

أَحْيَاؤُ فُونَتَانَا

أحياز تحت الرباط المشطوي لعين الجنين تبقى حتى الشهر السادس من عمره . وتوجد هذه الأحياز في الحيوانات الدنيا وتبقى هناك طيلة عمرها وهي توصل الخلط المائي من الغرفة الأمامية إلى قناة شليم .

spaces, trabecular

أَحْيَاؤُ التَّرَائِقِ

القنينات المجهرية الدقيقة الموجودة في شبكة الترائيق التي توصل بين الغرفة الأمامية وقناة شليم .

spasm

تَشْنُجٌ

تقلص عضلي لا إرادي شديد ومفاجيء يصاحبه ألم شديد ويعيق الحركة .

accommodation s.

تَشْنُجُ التَكْيِيفِ

تشنج العضلة الهدبية الذي يولد تكيفاً مفرطاً للرؤية القريبة .

ciliary s.

تَشْنُجُ الهَدْبِيِّ

تشنج العضلة الهدبية الذي يولد تكيف العدسة .

nodding s.

تَشْنُجُ إِيمَاتِي

تشنج العضلة القصية الترقوية الخشائية الرمعي الذي يولد حركات انحنائية متتالية .

oculogyric s.

تَشْنُجُ مُقْلِي تَدْوِيرِي

تشنج عضلي يولد تدوير المقلة .

spasmus mutans

تَشْنُجُ إِيمَاتِي

انظر (= nodding s.)

spastic ectropion

سَقْرٌ خَارِجِي تَشْنُجِي

انظر (ectropion)

spastic entropion

سَقْرٌ دَاخِلِي تَشْنُجِي

انظر (entropion)

spatium, episclerale

حَيْرٌ خَارِجِ الصَّلْبَةِ

(= episcleral space)

الحيز بين لفافة العين والمقلة .

spatula, lid

مَلَوَقُ الجَفَنِ

أداة جراحية تستعمل في عمليات الأجران .

spectacles

نَظَّارَاتٌ ، عُورِيَّاتٌ

زوج من العدسات ترتب في إطار تستعمل لتصحيح عيوب البصر .

bifocal s.

نَظَّارَاتٌ ذَاتُ بُورَتَيْنِ

نظارات ذات بُورتين أحدهما للرؤية القريبة كالقراءة والثانية للرؤية الاعتيادية كالمسافات البعيدة .

s. blur

ضَبَائِبُ العَدَسَاتِ

انظر (blur)

compound s.

نَظَّارَاتٌ مُرَكَّبَةٌ

نظارات تحوي عدسات إضافية ملونة تستعمل عند التعرض للضوء الشديد .

decentered s.

نَظَّارَاتٌ غَيْرُ مُتْرَاكِزَةٍ

نظارات تحوي عدسات مكونة من أجزاء من عدسات محدبة غير متراكزة .

divided s.

نَظَّارَاتٌ ذَاتُ بُورَتَيْنِ

انظر (= bifocal s.)

Masselon's s.

نَظَّارَاتٌ مَاسِيلُونِ

نظارات تحوي إضافات ترفع الجفن العلوي في حالات تدلي الجفن الشللي .

mica s.

نَظَّارَاتٌ مَايْكََا

نظارات من صفائح مايكا تحمي العين من الأجسام الغريبة .

pantoscopic s.

نَظَّارَاتٌ ذَاتُ بُورَتَيْنِ

انظر (= bifocal s.)

periscopic s.

نَظَّارَاتٌ وَاسِعَةُ الرِّيِّ ، نَظَّارَاتٌ مِثْقَابِيَّةٌ
نظارات ذات عدسات محدبة مقعرة مع وجهها المقعر بالقرب من العين وتتيح لها مجالاً أوسع للرؤية .

prismatic s.

نَظَّارَاتٌ مَنشُورِيَّةٌ

نظارات بعدسات منشورية لإصلاح عيوب عضلات العين .

pulpit s.

نَظَّارَاتٌ الوَحَاظِ

نظارات فيها عدسات في نصفها السفلي فقط .

stenopic s. نَظَّارَاتُ صَيِّقَةِ الْفَتْحَةِ

نظارات ذات لوحات معدنية مفتوحة في وسطها فقط .

tinted s. نَظَّارَاتُ مُلَوَّنة

نظارات ملونة تحمي العين من الضوء الساطع .

varilux s.

نَظَّارَاتُ مُتَدَرِّجَةِ الْإِنْكِسَارِيَّةِ

نظارات ذات عدسات يتناقص بعدها البؤري تدريجياً من أعلى إلى أسفل لتسهيل الرؤية المميزة لختلف المسافات .

wire frame s. نَظَّارَاتُ شَبَّاكِيَّةِ

نظارات محاطة بشبكة معدنية تحمي العين من الصدمات والأجسام الغريبة .

spectrocolorimeter

مِكَتَافُ عَمَى الْأَلْوَانِ

جهاز يستعمل لكشف عمى الألوان .

spectrum, color طَيْفُ الْأَلْوَانِ

طيف الموجات الضوئية المختلفة التي تتمكن العين من أبقارها وتمتد أطولها بين ٣٩٠٠-٧٧٠٠ انكسروم وتتراوح بين اللونين الأحمر والبنفسجي .

الطيف الكهرومغناطيسي

spectrum, electromagnetic

مجموع الأشعاعات المختلفة ذات الذبذبات والأوامج المتباينة الطول ولكن لها جميعاً سرعة واحدة .

spectrum, visible الطيف المرئي

طيف الموجات الضوئية التي تبصرها عين الإنسان .

speculum

منظار

آلة لتنظير داخل الأعضاء المجوفة أو الأنوية .

lacrimal s. منظار القناة الدمعية

أداة لتبعيد حواف الجرح في العمليات لتيسير النظر للقناة الدمعية .

spherical aberration زَيْغٌ كُرْوِيٌّ

انظر (aberration)

spherocylinder كُرْوِيَّةٌ مَنْشُورِيَّةٌ

عدسة أحد سطحها محبب والثاني

موشوري .

spherophakia تَكْوُّرُ الْعَدْسَةِ

عيب في شكل عدسة العين يجعلها مكورة وصغيرة وتشاهد في المرضى المصابين ببعض أمراض الأديم المتوسط وتعرض هذه العدسة للخلع بسهولة .

sphincter

مَصْرَّةٌ ، الْعَضَلَةُ الْمَصْرَّةُ (ج : مَصْرَاتٌ)

شريط عضلي حلقي يضيق مراً أو فتحة أحد الأعضاء .

s. iridis (= s. iris) مَصْرَّةُ الْقَرْحِيَّةِ

العضلة مقبضة الحدقة التي تتكون من ألياف دائرية عضلية ملساء وتوجد في قرحية العين وتقبض الحدقة عند تقلصها وتغذيها أعصاب لا ودية .

s. erosion تَأْكُلُ الْمَصْرَّةِ

تهشم مصرة القرحية نتيجة العدسات المسنودة بالقرحية والحدقة .

s. pupillae مَقْبِضَةُ الْحَدَقَةِ

العضلة مقبضة الحدقة .

s. pupillae muscle

العضلة مقبضة الحدقة

عضلة تضيق فتحة الحدقة .

sphincterectomy قَطْعُ الْمَصْرَةِ

قطع مصرة القرحية جراحياً .

sphincterismus تَشْنِجُ الْمَصْرَةِ

تشنج العضلة مقبضة الحدقة .

sphincterotomy بَضْعُ الْمَصْرَةِ

بضع المصرة جراحياً .

spindle, Krukenberg's

مِغْرُولُ كَرْوِكِنْبِرْغ

تجمع الأصابع على الوجه الخلفي لظهارة القرنية على شكل مغزلي عمودي الذي يتولد عن تحطيم صباغ القرحية . ويحدث ذلك في الزرق الصباغي وفي الرضح وبعد التهاب القرحية وفي الداء السكري .

spot نَقْطَةٌ ، بَقْعَةٌ

Bitot's s نَقَاطُ بِيْتُوْت

تقرن ظهارة الغشاء المخاطي للملتحمة عند الحوف فيولد نقاطاً بارزة فيها .

blind s. البُقْعَةُ العَمِيَاءُ

النقطة العمياء في الشبكية حيث يدخل العصب البصري إلى العين .

Brushfield's s's نَقَاطُ بُرُوشْفِيْلِد

بقع بيضاء عابرة تظهر عند الولادة في القرحة في بعض الحالات المرضية أو في بعض الأطفال الأصحاء .

cafe au lait s's بُقْعُ القَهْوَةِ بالحَلِيبِ

بقع ذات لون بني فاتح خاص يشبه لون القهوة بالحليب تظهر في الورام الليفي العصبي وفي متلازمة أولبرايت .

cherry red s's in macula

بُقْعُ حَمْرَاءُ كَرَزِيَّة

نقط حمراء تظهر في البقعة الصفراء مع وذمة الشبكية المحيطة بها والتي تظهر بلون سنجابي وتسبب عن انسداد شريان الشبكية المركزي .

cotton-wool s's نَقَاطُ قُطَيْئَةٍ

عناמת بيضاء أو رمادية تظهر في الشبكية تتكون من أجسام كيسانية وتشاهد في اعتلال الشبكية بارتفاع ضغط الدم والنأب الحمامي والداء السكري .

dry s's نَقَاطُ جَافَةٍ

بقع جافة تشاهد على سطح القرنية وذلك لعدم ظهور نقاط من فلم دمعي منصبغ بالفلورسعين يوضع فيها .

Elsching's s's نَقَاطُ الشَّبِيغِ

نقاط صبغية سوداء محاطة بهالة صفراء تشاهد في المشيمية في حالات ارتفاع ضغط الدم .

Fuch's black s.

نَقَطَةٌ فُوخِ السُّودَاءِ

نقطة تكاثر طبقة الشبكية الصباغية في الشبكية المركزية تظهر في قصر البصر التنكسي .

Roth's s. نَقَطَةُ رُوْت

نقطة نزفية في الشبكية بيضاء المركز تظهر في التهاب الشغاف الجرثومي دون الحاد .

spot retinoscope مِئْطَارُ الشَّبِكِيَّةِ البُقْعِيّ

منظار يستعمل لتعيين عيوب العين الأنكسارية ويولد صورة دائرية في حدقة العين .

splitter, lacrimal مِشْطَارٌ دَمْعِيّ

أداة جراحية لتسليخ كيس الدمع .

spring catarrh نَزْلَةٌ رَيْعِيَّة

انظر (catarrh)

spur, scleral مِهْمَازُ الصَّلْبَةِ

تنوء من الصلبة يوجد في الغرفة الأمامية ينغرز فيه الجسم الهدبي .

squamous blepharitis

التهَابُ الجَفْنِ الحَرَشَقِيّ

انظر (blepharitis)

squint حَوَل

انظر (= strabismus)

accommodation s. حَوَلٌ تَكْيِفِيّ

حول يظهر عند تكيف العين للنظر القريب .

alternating s. حَوَلٌ مُتَنَاقِب

انظر (= alternating strabismus)

bilateral s. حَوَلٌ العَيْنَيْنِ

انظر (= bilateral strabismus)

concomitant s. حَوَلٌ مُتَرَافِق

انظر (= concomitant strabismus)

convergent s. حَوَلٌ إِلْسِيّ ، القَبَل

انظر (= esotropia)

divergent s. حَوَلٌ وَخْشِيّ ، الخَزَر

انظر (= exotropia)

downward s. حَوَلٌ سَفْلِيّ

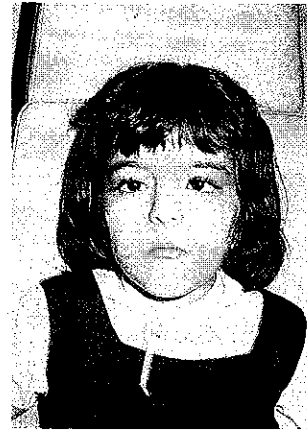انظر (= hypotropia)

false s. حَوَلٌ كَاذِب

حالة توحي بوجود حول في العين السليمة بسبب وجود طيات فوق المآق .



تصحيح الحول التكيفي بالنظارات



حول تكيفي (بدون نظارات)

latent s. إْحْوَالٌ

(= phoria) انظر

lateral s. حَوْلٌ وَحْشِيٌّ

(= exotropia) انظر

medial s. حَوْلٌ إِنْسِيٌّ

(= esotropia) انظر

paralytic s. حَوْلٌ شَلَلِيٌّ

(= paralytic strabismus) انظر

upward s. حَوْلٌ عَلَوِيٌّ

(= hypertropia) انظر

stable vision بَصْرٌ ثَابِتٌ

(vision) انظر

staining, arcuate إِنصِبَاغٌ قَوْسِيٌّ

انصباع قوسي الشكل في اطراف القرنية يتسبب عن ازاحة العدسة اللاصقة عن مركزها .

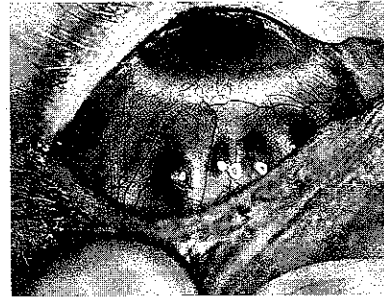
staining, blood, of cornea

الْإِنصِبَاغُ الْقَرْنِيَّةِ بِالدَّمِ

مرور كريات دم حمراء الى القرنية بعد نزف في الغرفة الأمامية وارتفاع ضغط داخل العين .

staphyloma عَيْبَةٌ

بروز في القرنية أو الصلبة مبطن بنسيج عيني يتسبب عن تمدد ندبة في العين وقد يشاهد عند



annular s. عَيْبَةٌ حَلْقِيَّةٌ

عينة الصلبة في المنطقة الهدبية التي تمتد الى حوالي حواف القرنية .

anterior s. عَيْبَةٌ أَمَامِيَّةٌ

عينة الصلبة أو القرنية في القسم الأمامي من العين .

ciliary s. عَيْبَةٌ هَدْبِيَّةٌ

عينة الصلبة في قسمها الخاوي على الجسم الهدبي .

corneal s. عَيْبَةٌ الْقَرْنِيَّةِ

(١) تمدد القرنية مع التصاق النسيج العيني .

(٢) عينة الفزحية التي تبرز من خلال جرح في القرنية .

s. cornea racemosum

عَبْتَةٌ قَرْنِيَّةٌ عُقُودِيَّةٌ

عنية قرنية توجد فيها تقوُّب عديدة تتأ من خلالها اجزاء قرحجية صغيرة .

equational s. عَبْتَةٌ اِسْتَوَائِيَّةٌ

عنية الصلبة التي تتوضع في المنطقة الاستوائية للعين .

intercalary s. عَبْتَةٌ مُفَحِّمَةٌ

عنية تتوضع في حافة الصلبة الى الامام من مغرز الجسم الهدلي .

myopic s. عَبْتَةٌ حَسَرُ الْبَصَرِ

عنية القرنية التي تتولد في قصر البصر الشديد .

peripheral s. (= anterior s.)

عَبْتَةٌ طَرَفِيَّةٌ

posterior s. (= Scarpa's s.)

عَبْتَةٌ خَلْفِيَّةٌ

projecting s. (= corneal s.)

عَبْتَةٌ بَارِزَةٌ

retinal s. عَبْتَةٌ الشَّبَكِيَّةُ

بروز الشبكية الى الامام .

Scarpa's s. (= corneal s.)

عَبْتَةُ الْقَرْنِيَّةِ

scleral s. عَبْتَةُ الصَّلْبَةِ

بروز محتويات كرة العين من نقطة في الصلبة أصبحت رقيقة جداً بسبب آفة مرضية .

uveal s. عَبْتَةُ عُنْبُوِيَّةٌ

بروز العنبيبة خلال صلبة ممزقة أو رقيقة .

star, macular نَجْمَةٌ بَقْعِيَّةٌ

ترسبات في منطقة البقعة تظهر بشكل نجمي .

stare يُحْمَلِقِي ، حَمَلَقَةٌ

حاملة ثابتة من دون أي طرف في العين .

Stargardt's disease دَاءُ سْتَارْكَارْدْتْ

انظر (disease)

stasis, papillary

رُكُودٌ حَلْمِيٌّ ، وَدَمَةٌ الحَلِيمَةُ الْبَصْرِيَّةُ

انظر (= papilledema)

static perimetry

قِيَاسُ السَّاحَةِ الْبَصْرِيَّةِ السُّكُونِيَّ

انظر (perimetry)

Stellwag's sign عِلَامَةٌ سِتِيلْفَاغ

انظر (sign)

stem palsy شَلَلٌ جَذْعِيٌّ

شلل يصيب أحد اعصاب العين بسبب آفة في جذع الدماغ ويكون عادة بجانب واحد مع توسع الحدقة وشلل التكيف عند إصابة العصب القحفي الثالث .

stenosis تَضْيِيقٌ

تضييق قناة العضو .

infantile lacrimal s.

تَضْيِيقٌ دُمْعِيٌّ طِفْلِيٌّ

تضييق المسال أو القناة الدمعية عند الأطفال .

nasolacrimal duct s.

تَضْيِيقُ الْقَنَاةِ الْأَنْفِيَّةِ الدَّمْعِيَّةِ

تضييق القناة الدمعية الموصلة بين الكيس الدمعي والأنف .

stereo test, Wirt اِحْتِبَارُ التَّجْسِيمِ لَوِرت

انظر (test)

stereocampimeter

مِقْيَاسُ السَّاحَةِ الْبَصْرِيَّةِ الْمُجَسِّمِ

جهاز لقياس العممة المركزية في عين واحدة أو أية عيوب في الشبكية .

stereo-ophthalmoscope

مِنْظَارُ الْعَيْنِ الْمُجَسِّمِ

منظار للعين ينظر بواسطته قاع العين بعينين خلال عدستين عينيةتين .

stereophorometer جِهَازٌ تَقْوِيمُ الْحَوْلِ

جهاز يمتشور كاسر للضوء يستعمل في تمارين تقويم البصر .

stereo - orthopter مَقْوَمُ الْبَصَرِ الْمُجَسِّمِ

جهاز يستعمل في تمارين تقويم البصر في الحول .

stereopsis

رؤية مُجَسِّمة

(= solid vision,
= depth perception)

رؤية ثلاثية الأبعاد تتم بالعينين وهي غالباً ما تكون للرؤية القريبة .

stereoscope

مِنظَارٌ مُجَسِّمٌ

جهاز يساعد على وضع صور متباينة للجسم المنظور أمام كل من العينين مما يولد ادراكاً برؤية مجسمة له .

stereoscopic vision

إِبْصَارٌ مُجَسِّمٌ

رؤية ثلاثية الأبعاد .

steroids

سْتِيرُوِيدَات

مجموعة من المركبات الكيميائية تشمل العديد من الهرمونات والكثير من المواد الأخرى كالكوليسترول وحموض الصفراء وبعض المواد المسرطنة .

sting, bee

لَسْعَةُ النَّحْلِ

لسعة حشرة النحل التي تصيب العين فتسبب التهاب القرنية واحتقان العين ووذمة القرنية .

sting, wasp

لَسْعَةُ الذَّبُورِ

لسعة الدبور التي تصيب العين وتسبب التهاب القرنية ووذمة القرنية وعتامتها وهي أشد من لسعة النحل .

stippling


تَرْقُطٌ

انصباغ نقطي في القرنية .

storage, wet

تُخْزِينٌ رَطْبٌ

حفظ العدسات اللاصقة الصلبة في محلول .



strabismometer

مِقْيَاسُ الحَوَلِ

آلة لقياس درجة الحول .

strabismus

حَوَلٌ

انحراف العين لدرجة لا يمكن للمريض من تعديلها وتوجه فيه محاور العينين باتجاهين غير طبيعيين فيزيولوجياً .

absolute s.

حَوَلٌ مُطْلَقٌ

حول يحصل مهما كان بعد نقطة التركيز .

accommodative s.

حَوَلٌ تَكْيِيفِيٌّ

حول يحصل إما لفرط التكيف أو لقلته .

alternating s.

حَوَلٌ مُتَنَاطِبٌ

حول يحصل في إحدى العينين تارة ويحصل في العين الثانية تارة أخرى .

bilateral s. (= alternating s.)

حَوَلٌ مُتَنَاطِبٌ

binocular s. (= alternating s.)

حَوَلٌ مُتَنَاطِبٌ

comitant s.

حَوَلٌ مُتَرَافِقٌ

(= concomitant s.)

concomitant s.

حَوَلٌ مُتَرَافِقٌ

حول يتسبب عن خطأ في انغراز عضلات العين فيولد انحرافاً متساوياً عند نظر العين لأية جهة من الجهات لأن العين المنحرفة تتبع في حركتها العين السليمة أي أنها ترافقها في حركتها .

consecutive s.

حَوَلٌ تِلْوِيٌّ

حول يعقب عملية جراحية لاصلاح حول من نوع آخر كحدوث حول وحشي بعد عملية حول انسي .

constant s.

حَوَلٌ دَائِمٌ

حول موجود دائماً .

convergent s.

حَوَلٌ إِنْسِيٌّ

انظر (= esotropia)

cyclic s.

حَوَلٌ دَوْرِيٌّ

حول متناوب يعاود في فترات منتظمة .

divergent s.

حَوَلٌ وَحْشِيٌّ ، حَوَلٌ

انظر (= exotropia)

dynamic s. حَوَلٌ دَيَمِيّ

البدء بالحول لضعف عضلات العين ولكنه يزول عند النظر بالعينين .

external s. حَوَلٌ وَحْشِيّ

انظر (= exotropia)

horizontal s. حَوَلٌ أَفْقِيّ

حول يكون فيه انحراف المحور البصري أفقياً إما للجهة الوحشية أو للجهة الأنسية .

incomitant s. حَوَلٌ لَا مُرَافِق

انظر (= noncomitant s.)

intermittent s. حَوَلٌ مُتَقَطِع

حول يحصل في فترات متباعدة .

internal s. حَوَلٌ إِنْسِيّ ، قَبَل

انظر (= esotropia)

kinetic s. حَوَلٌ حَرَكَيّ

حول يتسبب عن فرط عمل عضلات العين الخارجية .

latent s. إِحْوَالٌ ، حَوَلٌ كَامِن

حول يحصل فقط عند غلق إحدى العينين .

manifest s. حَوَلٌ ظَاهِر

حول يحصل عند النظر بالعينين .

mechanical s. حَوَلٌ آلِيّ

حول يحدث عند الضغط على العين أو عند سحبها كما تسببه الأورام التي تسحب أو تدفع العين لأحدى الجهات .

monolateral s. حَوَلٌ مُفْرَد

انظر (= monocular s.,

unilateral s.)

muscular s. حَوَلٌ عَضَلِيّ

انظر (= concomitant s.)

noncomitant s.

(= nonconcomitant s.)

حَوَلٌ لَا مُرَافِق

حول تختلف درجته باختلاف اتجاه حركة العين .

nonparalytic s. حَوَلٌ لَا شَلَلِيّ

حول غير مرافق وغير مسبب عن شلل عضلات العين الخارجية .

s. objective angle

زَاوِيَةُ الحَوَلِ المَوْضُوعِيَّة

زاوية الحول كما يقيسها الطبيب .

paralytic s. حَوَلٌ شَلَلِيّ

حول بسبب شلل عضلات العين الخارجية .

periodic s. حَوَلٌ دَوْرِيّ

حول يظهر أثناء تكيف العين الشديد .

relative s. حَوَلٌ نِسْبِيّ

حول يحصل عند الرؤية لبعض المسافات ولا يحدث عند الرؤية لكل المسافات .

spasmodic s. حَوَلٌ تَشَنُّجِيّ

حول بسبب تشنج عضلات العين .

suppressed s.

حَوَلٌ مَكْبُوت ، إِحْوَالٌ

انظر (= heterophoria)

sursumvergence s. حَوَلٌ عُلْوِيّ

حول يكون فيه المحور البصري أعلى من نقطة التركيز .

unilateral s. حَوَلٌ مُفْرَد

انظر (= uniocular s.)

uniocular s. حَوَلٌ مُفْرَد

حول يصيب إحدى العينين فقط .

upward s. حَوَلٌ عُلْوِيّ

انظر (= hypertropia)

vertical s. حَوَلٌ عَمُودِيّ

حول يكون فيه انحراف العين باتجاه عمودي سواء إلى الأعلى أو إلى الأسفل .

strabometer مِقْيَاسُ الحَوَلِ

انظر (= strabisometer)

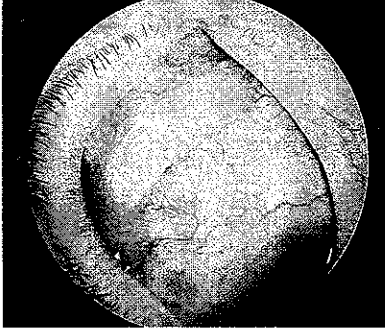
strabometry قِيَاسُ الحَوَلِ

قياس درجة الحول .

strabotome مِبْضَعُ الحَوَلِ

مبضع يستعمل في عمليات الحول .

strabotomy بَضْعُ الحَوَلِ
عملية قطع اوتار عضلات العين الخارجية في علاج الحول .



strap, scleral سَوَارُ الصَّلْبَةِ
شريط لدائني يستعمل لتطويق العين عند خط استوائها في جراحات الشبكية .

stratum cerebrale retinae الطَّبَقَةُ المَحْيِيَّةُ للشَّبَكِيَّةِ
الطبقة الداخلية الشفافة والحساسة للضوء في الشبكية .

stratum ganglionare nervi optici الطَّبَقَةُ العُقَدِيَّةُ للعَصَبِ البَصْرِيِّ
الطبقة الخفية الشبكية التي تحوي الخلايا عديدة الأقطاب والتي تكون مجاورها العصب البصري .

stratum ganglionare retinae الطَّبَقَةُ العُقَدِيَّةُ للشَّبَكِيَّةِ
الطبقة الوسطية الرقيقة من الطبقة الخفية الشبكية والتي تحوي خلايا بركنجي .

stratum neuroepithelial retinae الطَّبَقَةُ الظَّاهِرِيَّةُ العَصِيَّةُ للشَّبَكِيَّةِ
الطبقة الخارجية من الطبقة الخفية الشبكية التي تحوي العصيات والخاريط .

stratum opticum الطَّبَقَةُ البَصْرِيَّةُ
طبقة الألياف البيضاء في الأكيمة العليا تحت الطبقة الرمادية .

stratum pigmenti bulbi oculi الطَّبَقَةُ الصِّبَاغِيَّةُ للمَقْلَةِ
طبقة ظهارية صبغية وهي القسم الخارجي للشبكية وتمتد من مدخل العصب البصري حتى حافة حدقة القرنية وتحوي الطبقات الإنصباغية للشبكية والهدبية والقرنية .

stratum pigmenti iridis الطَّبَقَةُ الصِّبَاغِيَّةُ للقرْجِيَّةِ
جزء الطبقة الصباغية للعين التي تمتد إلى السطح الخلفي للقرنية .

stratum pigmenti retinae الطَّبَقَةُ الصِّبَاغِيَّةُ للشَّبَكِيَّةِ
جزء الطبقة الصباغية للعين التي تكون الطبقة الخارجية للشبكية .

streak retinoscope مَنظَارُ الشَّبَكِيَّةِ الخَطِّي
انظر (retinoscope)

streaks, angioid أَثْلَامٌ وَعَائِيَّةُ
خطوط صبغية تظهر في قاع العين شبيهة الشكل بالأوعية تتكون عن تحطم ألياف الطبقة المرنة للمشمية .

streaks, Siegrist's أَثْلَامٌ زَيْجْرِسْتِ
سلاسل من رقطات منصبعة تكون خطوطاً في مسار وعاء مشيمي مصلب في مرض ارتفاع ضغط الدم .

streptomycin optic atrophy ضُمُورٌ بَصْرِيٌّ بِالسْتْرِبْتُومَايسِينِ
ضمور الصعب البصري نتيجة المعالجة بالسْتْرِبْتُومَايسِينِ .

striae, choroidal حُطُوطٌ المَشْمِيَّةِ
خطوط تشاهد بمنظار العين عند وجود ورم حجاجي يدفع المقلة من الخلف .

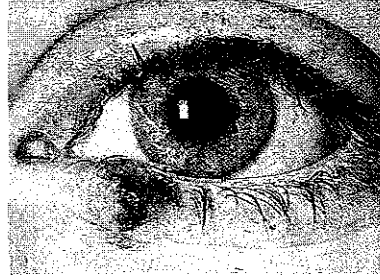striae ciliaris حُطُوطٌ الهَدْبِيِّ
الأحرف التي تسير متوازية مع بعضها والتي تمتد من أسنان الفوهة المشرشرة للشبكية إلى أحاديذ البروزات الهدبية .

striae, retinal حَطُوطُ الشَّبَكِيَّةِ

حطوط ترى بمنظار العين عند وجود ورم حجاجي يدفع المقلة من الخلف .

striae, vertical حَطُوطُ عَمُودِيَّة

حطوط عمودية قصيرة تظهر في القرنية وتنسب عن طيات غشاء ديسمنت وهي علامة مبكرة تدل على عوز القرنية للأكسجين .



striate area, visual cortex

البَاحَةُ المُحَطَّطَةُ في القَشْرَةَ البَصْرِيَّةِ
باحة القشرة الخفية في الفص القذالي التي تكون المنطقة البصرية الأولية .

striate keratitis

إلتهابُ القَرْنِيَّةِ المُحَطَّطِ
انظر (keratitis)

striate keratopathy

إِعْتِلَالُ القَرْنِيَّةِ المُحَطَّطِ
انظر (keratopathy)

stricture, nasolacrimal duct

(= nasolacrimal duct stenosis)
تَضْيِيقُ القَنَاةِ الدَّمْعِيَّةِ
انظر (stenosis)

stroke

سَكْتَةٌ ، ضَرْبَةٌ

حالة مرضية شديدة ومفاجئة .

stroma, corneal سَدَى القَرْنِيَّةِ

انظر (= substantia propria cornea)

stromal corneal dystrophy

حَثَلُ سَدَى القَرْنِيَّةِ
انظر (dystrophy)

stromal infection تَحْمُجُ السَدَى

حمج سدَى القرنية .

sty, stye

شَعِيرَةٌ ، جُدْجُدٌ

انظر (= hordeolum)

stye, external شَعِيرَةٌ خَارِجِيَّة

شعيرة تصيب غدة زائس وتكون على سطح الجلد عند خافة الجفن .

stye, internal شَعِيرَةٌ دَاخِلِيَّة

شعيرة باطنة تصيب غدة مايوميان وعادة ما تنزح من خلال السطح المنتحني للجفن .

stye, meibomian

شَعِيرَةٌ دَاخِلِيَّةٌ ، شَعِيرَةٌ مَيُومِيَانِ
انظر (= internal stye)

stye, Zeisian

شَعِيرَةٌ خَارِجِيَّةٌ ، شَعِيرَةٌ زَائِسِ
انظر (= external stye)

subconjunctival drug

administration

إِدْخَالُ العِقَارِ تَحْتَ المُنْتَحِمَةِ
زرق الأدوية تحت المنتحمة .

subconjunctival hemorrhage

نَزْفٌ تَحْتَ المُنْتَحِمَةِ

نزف في الحيز تحت المنتحمة يؤدي إلى احمرار شديد في بياض العين .

subepithelial keratitis

إلتهابُ القَرْنِيَّةِ تَحْتَ الظَهَارَةِ
انظر (keratitis)

subhyaloid hemorrhage

(= preretinal hemorrhage)

نَزْفٌ تَحْتَ الرُّجَاجِيِّ

نزف في الحيز أمام الشبكية وخلف الجسم الزجاجي وعادة ما يكون فيه نضح سائل .

subjective lighting flashes

وَمَضَاتٌ ضَوْئِيَّةٌ شَخْصِيَّة

رؤية ومضات ضوئية كالبرق دون وجود مصدر خارجي لها .

subluxated lens عَدَسَةٌ مُفَكَّكَةٌ

عدسة العين المخلوعة جزئياً .

subluxation فُكَّكٌ ، مَخْلَعٌ جُزْئِيٌّ

خلع جزئي لأي اتصال أو مفصل .

lens s. فُكَّكُ العَدَسَةِ

خلع جزئي لعدسة العين بسبب رضحها أو مرضها .

subretinal fluid drainage

نُزْحُ سَائِلِ تَحْتِ الشَّبَكِيَّةِ

نزح السائل من تحت الشبكية المنفصلة بفقر الصلبة .

subretinal neovascular membrane

غِشَاءُ الأَوْعِيَةِ المُحَدَّثَةِ تَحْتِ الشَّبَكِيَّةِ

غشاء يحوي أوعية محدثة جديدة تحت الشبكية ويمكن رؤيته كغشاء سنجابي اللون .

subretinal neovascularization

تَوَعُّجِيٌّ تَحْتِ الشَّبَكِيَّةِ

تكون أوعية دموية جديدة تحت الشبكية .

substantia propria cornea

المَادَّةُ المَخْصُوصَةُ القَرْنَوِيَّةُ

طبقة الألياف المتينة والشفافة وهي المكون الرئيسي للقرنية وتقع بين الصفيحتين المحدتين الأمامية والخلفية .

substantia propria sclerae

المَادَّةُ المَخْصُوصَةُ الصُّلْبَوِيَّةُ

المادة الرئيسية للصلبة وتقع بين الصفيحة الداكنة للصلبة والصفحة خارج الصلبة وتشكون من أشرطة ليفية كثيفة متوازية مع سطح الصلبة وتتقاطع مع بعضها في كل الاتجاهات وتتصل مع المادة المخصوصة للقرنية .

Suker sign علامة سُوكر

انظر (sign)

sulcus, calcarine التَلَمُّ الِجِهَامَازِيّ

تلم على السطح الأنسي للفص القذالي للمخ وتقع حواليه مناطق المخ البصرية .

sulcus, infrapalpebral

التَلَمُّ تَحْتِ الجَفْنِيّ

الأخدود أسفل الجفن السفلي .

sulcus sclerae تَلَمُّ الصُّلْبَةِ

الأخدود عند اتصال الصلبة والقرنية .

sulcus, sclerocorneal

(= s. sclerae)

التلم الصُّلْبَوِيّ القَرْنَوِيّ

sunbursts طَلْفَحَاتٌ شَمْسِيَّةٌ

بقع شبكية انصبغية تتكون بالفرط التنسجي الظهاري تشاهد في اعتلال الشبكية الحلوي المنجلي .

sunflower cataract سَادُ عِبَادِ الشَّمْسِ

انظر (cataract)

sunset syndrome مُتَلَازِمَةُ الغُرُوبِ

انظر (syndrome)

superimposition التَرَاكُبُ

القدرة على ادراك صورتين متشابهتين ، تتكون كل منهما على إحدى الشبكتين ، كصورتين متراكبتين ولكنهما منفصلتين ادراكياً .

superinfection تَحْمَجٌ إِضَافِيٌّ

حمج مضاعف بجراثيم أو فطريات جديدة يضاعف الحمج الأولي الذي يعالج بصادات خاصة مقاومة لصابته ولكنها غير فعالة تجاه الحمج المضاف ومن الممكن أن يحدث الحمج الإضافي في موضع الحمج الأولي أو في موضع آخر من الجسم .

superior cervical ganglion

العُقْدَةُ الرِّقِيَّةُ العُلْيَا

انظر (ganglion)

superior colliculus الأَكِيْمَةُ العُلْوِيَّةُ

انظر (colliculus)

superior conjunctival fornix

القُبُوّ الدُّلْتِجِمِيّ العُلْوِيّ

انظر (fornix)

superior limbic

keratoconjunctivitis

التَّهَابُ القَرْنِيَّةُ والمُلتَحِمَةُ الحُؤْفِي العُلُوي
انظر (keratoconjunctivitis)

superior oblique muscle

العَضَلَةُ المَائِلَةُ العُلُويَّةُ
انظر (muscle)

superior ophthalmic vein

الوَرِيدُ العَيْنِي العُلُوي
انظر (vein)

superior orbital fissure

الشَّقُّ الحَجَاجِي العُلُوي
انظر (fissure)

superior palpebral arterial

arcade

القَوْسُ الشَّرِيانِي الجَفْنِي العُلُوي
سلسلة من أقواس المفاغرات الشريانية
الموجودة في الجفن العلوي .

superior palpebral furrow

أُخْدُوذُ الجَفْنِ العُلُوي
انظر (furrow)

superior rectus muscle

العَضَلَةُ المُسْتَقِيمةُ العُلُويَّةُ
انظر (muscle)

supersensitivity

(= hypersensitivity)

فَرَطُ التَّحَسُّسِ ، تحساس
فرط التحسس للمنبهات .

supersensitivity, denervation

(= denervation hypersensitivity)

تَحَسُّاسٌ إِذْأَلَّةُ التَّعَصُّبِ
انظر (hypersensitivity)

suppression

كَبَّتْ

(١) التوقف المفاجيء لوظيفة ما كالأفراز أو
الابراز أو التفريغ .

(٢) إهمال الصورة الواردة للدماغ من العين
الحولاء لتجنب ازدواج الرؤية .

(٣) عملية كبت إحدى الصورتين المولدتين

في العينين عندما تكون خارج البؤرة .

(٤) إهمال الدماغ لأحدى الصورتين المولدتين
على نقطتين غير متوافقتين في العينين تجنباً
لأزدواج الرؤية .

s. amblyopia

عَمَشٌ كَبَّتِي

انظر (amblyopia)

s. scotoma

عُتْمَةٌ كَبَّتِيَّةُ

انظر (scotoma)

suppurative

قَبِيحِي

مولد للقيح أو ما له علاقة به .

s. uveitis

التَّهَابُ العَيْنِيَّةُ القَبِيحِي

انظر (uveitis)

suprachoroid

فَوْقَ المَشِيمِيَّةِ

منطقة ما فوق المشيمية وتحت الصلبة .

suprachoroidal space

حِيْزٌ فَوْقَ المَشِيمِيَّةِ

الحيز الكائن بين المشيمية والصلبة .

supraclinoid aneurysm

أَمُّ الدَّمِ فَوْقَ السَّرِيرِي

أم الدم في التجويف القحفي الوسطي فوق
النائء السريري .

supraclinoid hemorrhage

نَزْفٌ فَوْقَ السَّرِيرِي

نزف فوق النائء السريري في التجويف
القحفي الوسطي .

supraduction

إِنْجِرَافٌ عُلُوي

انحراف العين ودورانها للأعلى .

supraorbital nerve

العَصَبُ فَوْقَ الحَجَاجِي

انظر (nerve)

supraversion

حَمْلَقَةٌ عُلُويَّةُ

حركة العين للأعلى والنظر للأعلى .

surgery

جِرَاحَةٌ

العمليات الجراحية لتقويم أو معالجة أحد
الأمراض أو الشذوذات .

closed eye s.

جِرَاحَةُ العَيْنِ المُعَلَّقَةِ

العملية الجراحية التي تجري على العين

يعمل شق صغير ومن دون انقاص ضغطها الداخلي .

sursumduction **إِجْرَافٌ عُلوِّيٌّ**
حركة العين ودورانها للأعلى

alternating s.

إِجْرَافٌ عُلوِّيٌّ مُتَّابِبٌ
حركة العين ودورانها للأعلى عند تغطيتها ولكنها تعود لوضعها الطبيعي عند رفع الغطاء عنها .

sursumphoria **إِحْوَالٌ عُلوِّيٌّ**
انظر (= hyperphoria)

sursumvergence **تَجَانُّعٌ عُلوِّيٌّ**
حركة للأعلى وخصوصاً حركة العين .

sursumvergent squint
(= sursumvergence strabismus)

حَوَلٌ عُلوِّيٌّ
انظر (strabismus)

suspensory ligament of lens

الرِّبَاطُ مُعَلِّقُ العَدَسَةِ
مجموعة الألياف الموصلة بين خط استواء العدسة والجسم الهدبي

suture

١. دَرَزٌ ٢. خِيَاطَةٌ ٣. خِيَطٌ ٤. عُرْزَةٌ
adjustable s's. **خِيَاطَةٌ تُضَيِّطِيَّةٌ**
غرزات توضع في الجرح أثناء العملية على أن تضبط عندما يصحو المريض .

bridle s. **خِيَاطَةٌ لِجَامِيَّةٍ**
غرزة توضع تحت رباط العضلة المستقيمة العلوية لتسهيل حركة العين للأسفل .

burried s's **خِيَاطَةٌ دَفِينَةٌ**
تدوير غرزات القرنية أو الاتصال القرنيوي الصلوبي بطريقة تدفن فيها عقدها بداخل انسجتها .

lens s. **دَرَزُ العَدَسَةِ**
اتصال نهايات الياف العدسة التي تشكل اشكالاً نجمية أو ثلاثية في داخل العدسة .

McCannel s. **خِيَاطَةٌ مَاكِيلٍ**
غرسة توضع لأصلاح وضع عدسة داخل العين .

s. sling **خِيَاطَةٌ رَافِعَةٌ**
غرزة توضع لتعمل كرافعة في حالات تدلي الجفن أو زاوية اللحاط .

swelling **تَوَرُّمٌ**
(١) تضخم مؤقت لعضو أو لجزء من اقسام الجسم وغير مسبب عن تكاثر نسيجي .
(٢) بروز أو مرتفع في الجسم .

symblepharon **إِصْطَاقٌ مُلتَحِمِيٌّ**
التصاق بين ملتحمتي الجفن ومقلة العين .

anterior s. **إِصْطَاقٌ مُلتَحِمِيٌّ أَمَامِيٌّ**
التحام الجفن بالعين بأشرطة ليفية .

burns s. **إِصْطَاقٌ مُلتَحِمِيٌّ حَرَقِيٌّ**
التصاق المتحممة الذي يتولد عن احراقها بمواد كاوية أو بلهيب حراري .

complete s. (= total s.)

إِصْطَاقٌ مُلتَحِمِيٌّ تَامٌ

erythema multiformis s.
إِصْطَاقٌ مُلتَحِمِيٌّ فِي الحَمَامَى المُتَعَدِّدُ الأشْكَالِ

posterior s. **إِصْطَاقٌ مُلتَحِمِيٌّ خَلْفِيٌّ**
التصاق الجفن بالعين الذي يمتد الى قبو المتحممة .

total s. **إِصْطَاقٌ مُلتَحِمِيٌّ تَامٌ**
التصاق كل أسطح المتحممتين الجفنية والعينية ببعضهما .

total anterior s.

إِصْطَاقٌ القُرْحِيَّةِ الأَمَامِيِّ التَّامِ
التصاق كل سطح القرزية بالعدسة .

total posterior s.

إِصْطَاقٌ القُرْحِيَّةِ الخَلْفِيِّ التَّامِ
التصاق كل سطح القرزية بالعدسة .

sympathectomy **قَطْعُ الوُدِّيِّ**
قطع جزء من الطرق العصبية الودية جراحياً .

sympathetic ophthalmia

إلتهاب العين التَعاطُفِيّ
انظر (ophthalmia)

sympathetic uveitis

إلتهاب العينية التَعاطُفِيّ

التهاب العينية المنتشر في العينين الذي يحدث بعد أسبوعين الى عدة سنوات من إصابة رضحية نافذة . وقد يكون الالتهاب في العين غير المصابة أشد منه في العين المصابة نفسها . وهذا أحد الأمراض المناعية الذاتية الذي يؤدي الى ضرر شديد في العينية .

synaptic transmission, retinal

الانتقال المشبكي الشبكي

انتقال الاشارات العصبية عبر تشابكات الخلايا العصبية في الشبكية .

synchysis (= synchysis)

سيولة الجسم الزجاجي

تلين أو سيولة الجسم الزجاجي للعين بسبب تنكسه .

s. scintillans

سيولة الجسم الزجاجي الوفضية

تكون بلورات كوليسترون في الجسم الزجاجي تولد عند تنكسه بعد التهابه أو بعد أمراض العين الأخرى .

syndrome

متلازمة

مجموعة أعراض وعلامات تحدث سوية في عضو واحد أو في عدة أعضاء من الجسم تسبب عن مرض معين أو عن عدة أمراض مترافقة ومتزامنة .

A s.

متلازمة أ

خلل عيني تكون العين أكثر احوالاً للداخل عند النظر الى الأعلى مما هي عند النظر للأسفل .

adhesion, vitreous, s.

متلازمة التصاق الزجاجي

التصاقات تحدث بين الجسم الزجاجي والشبكية وتؤدي الى انفصال الشبكية .

Adies s.

متلازمة أديز

استجابات حدقية مرضية تصنف بحالة تآثر عضلي عند تكيف العين فتضيق الحدقة على الجهة المصابة ابطأ كثيراً من حدقة العين الثانية عند النظر القريب ولا تستجيب حدقة العين المصابة للضوء المباشر أو غير المباشر وقد تستجيب بصورة شاذة كما لا تظهر تغيرات حركية أو حسية في الجسم ولكن قد تختفي بعض المنعكسات الوترية .

Balint's s.

متلازمة بالينت

متلازمة تحدث نتيجة إصابة المنطقتين الجدارية والصدغية للمخ فتؤدي الى شلل العين وفقدان الإدراك البصري .

Bardet - Biedel s.

متلازمة بارديت - بيدل

حالة تصنف بالتخلف العقلي والسمنة وصغر الأعضاء التناسلية وزيادة الأصابع واعتلال الشبكية الصباغي .

Behcet's s.

متلازمة بهجت

عمر قحيجي يتكون في الغرفة الأمامية للعين مع التهاب العينية والأوعية الشبكية وآفات قلاعية في المخاطيتين الأنفية والتناسلية .

Benedikt's s.

متلازمة بينديكت

شلل العصب الثالث على جهة واحدة من الوجه مع رعشة الوجه والأطراف على الجهة الثانية .

Chandler's s.

متلازمة جاندرلو

مرض يتصف بوذمة القرنية وحثل بطانتها وضمور القرحة والتصاقها الأمامي الخيطي والزرق .

chiasmal s.

متلازمة التصالب

عمى نصفي صدغي بالعينين يتولد عن انضغاط التصالب البصري بأورام السحايا .

Coogan-Reese s.

متلازمة كوغان - ريس

مرض يتصف بعقيدات قرحوية والتصاقها

الحيطي الأمامي وظهور أعشية شاذة وزرق .

Conn's s. (= primary hyperaldosteronism)

متلازمة كُون ، فرط الألدوستيرونية الابتدائي

فرط افراز الغدة الكظرية للالدوستيرون مما يؤدي الى ارتفاع ضغط الدم واعتلال الشبكية .

Cushing's s. متلازمة كوشينك

فرط افراز هرمون القشراني السكري ويؤدي الى ارتفاع ضغط الدم واعتلال الشبكية .

Down's s. متلازمة داون

Duane's s. متلازمة دوين

فقدان حركة تقريب العين وانحسارها عند محاولة تقريبها مع تضيق الفتحة الجفنية اما عند تباعد العين فتتسع الفتحة الجفنية .

Edwards s. متلازمة إدوارد

داء يتصف بتعدد التشوهات الخلقية يظهر في الوليد الذي لا يعيش أكثر من أربعة شهور ويتصف بصغر العين وعتامات القرنية والزرق الخلقي وتدلي الأضقان .

Fisher's s. متلازمة فيشر

اعتلال عصبي متعدد غامض يصيب العصب محرك العين ويؤدي الى شلل عضلات العين الخارجية وانعدام المنعكسات والرغخ .

متلازمة دوين



لا يظهر الحول عند النظر لليمين

لا يظهر الحول عند النظر للأمام

يظهر الحول عند النظر لليساار

المغولية التي تتصف بتوقف النمو العقلي وميلان العين والساد وتنقط القرنية والتهاب الأضقان .

Drew's s.

متلازمة درو ، متلازمة الاحتكاك المتقطع

احتكاك العدسة المتقطع بالقرنية بسبب زيادة ضغط داخل العين مما يولد تموت الطبقة البطانية للقرنية واحتقان الجسم الهدني ووذمة البقعة الكيسانية .

Foster-Kennedy's s.

متلازمة فوستر كندي

ضمور العصب العيني لأحدى العينين ووذمة قرص العين الثانية وغالباً ما يتولد عن سحاروم الأحدود الشمي .

Fovilles s. متلازمة فوفيل

شلل العصب السادس في احدى الجهتين وفقدان الأنحراف المتقارن بنفس الجهة مع شلل الوجه بنفس الجهة وشلل الأطراف بالجهة المعاكسة .

Gradenigo's s. مُتلازِمَةٌ غَرَادِينِيغُو

شلل العصب السادس (والعضلة المستقيمة الوحشية) مع صداع نصفي شديد بنفس الجهة كما يحصل في التهابات الأذن الوسطى القيحية .

Horner's s. مُتلازِمَةٌ هُورنر

شلل الأعصاب الودية العنقية الذي يتصف بتضيق الحدقة والخوص والأطراق ولا عرقية الوجه واحمرار نصف الوجه المصاب .

Hurler's s. (= gargoylism)**مُتلازِمَةٌ هُورلر ، حَظَلٌّ مُتَعَدِّد**

حالة تتصف بالقزامة وانخفاض جسر الأنف وتضيب القرنية وتنكس الشبكية وتضخم الكبد والطحال والتخلف العقلي .

hyperophthalmopathic s.**مُتلازِمَةٌ اِعْتِلَالُ العَيْنِ المُفْرِط**

متلازمة تتصف بحجوظ العينين وشلل عضلاتها الخارجية وتورم الأجفان وذمة الملتحمة وألم خلف المقلة .

iris nevus s. مُتلازِمَةٌ وَحْمَةٌ القُرْحِيَّة

وحمة منتشرة ومكتسية في القرحة وقد تسبب الزرق عند انتشارها الى زاوية النزح .

Irvine-Gass s. مُتلازِمَةٌ أرفين - غاس

وذمة البقعة الكيسانية والتصاق قرني زجاجي تحدث بعد بعض عمليات استئصال الساد .

Kearns-Sayre s.**مُتلازِمَةٌ كيرنس - ساير**

شلل العين الخارجي المترقي والمزمن الذي يصيب عضلات العين الخارجية مع تنكس صباغي بساطي شبكي .

Laurence-Moon-Biedel s.**مُتلازِمَةٌ لُورنس - مُون - بيدل**

مرض يتصف بالتخلف العقلي والشلل السفلي التنسجي مع القصور الجنسي

والتهاب الشبكية الأنصباغي .

Marchesani's s. مُتلازِمَةٌ مارشيزاني

انظر (= spherophakia)

Marfan's s. مُتلازِمَةٌ مارفان

داء عيب النسيج المرن المنتشر الذي يتصف بطول الأصابع والأباحس وعيوب قلبية وعائية وتفكك أو خلع عدسة العين .

Mikulicz s. مُتلازِمَةٌ ميكوليش

احتشار لمفاوي خلوي مزمن مع تضخم الغدد الدمعية واللعابية .

Millard - Gubler s.**مُتلازِمَةٌ ميلارد غوبلر**

شلل العصبين السادس والسابع وشلل نصفي في جهة الجسم المقابلة .

monofixation s.

(= monofixational phoria,

mrcrotropia)

مُتلازِمَةٌ التثبيت الواحد

حول صغير الزاوية يتسبب عن عمه مركزية صغيرة في العين غير السائدة ولا تكتشف باختبار التغطية والكشف .

neglect s. مُتلازِمَةٌ الإهمال

كبت وإهمال ادراك الصورة التي تكونها العين الحولاء لتجنب الابصار المزدوج .

oculocerebrorenal s.**مُتلازِمَةٌ عينية مخية كلوية**

مرض وراثي يتصف باستسقاء العين وزرق خلقي مع ساد وتخلف عقلي واختلال الوظائف الكلوية .

oculodentodigital s.

(= oculodentodigital

dysplasia)

مُتلازِمَةٌ عينية سنية إصبعية

مرض وراثي يتصف بصغر العينين والأنف وتشوه الأسنان والفقرات وسوء التنسج العام .

overwearing s.

مُتَلَازِمَةُ قَرُوطِ الإِسْتِعْمَالِ
حالة عوز الأكسجين الحاد في القرنية تتسبب عن فرط استعمال العدسة اللاصقة الصلبة الذي يؤدي الى عوز القرنية للأكسجين فتتولد بعد خلعها فترة سكون يتلوها ألم شديد واحتقان الأجناف والقرنية والملتحمة .

parasellar s. **مُتَلَازِمَةُ جَنِيْبِ السَّرْجِ**
ورم أو إصابة جنب الغدة النخامية يولد شلل الأعصاب الثالث والرابع والفرع الأول للعصب الخامس فيؤدي شللهم هذا الى اختلالات بصرية .

Parinaud's s. **مُتَلَازِمَةُ بَارِينُو**

حالة تترافق مع اورام الصنوبري تؤدي الى شلل الحلقة العلوية وشلل تقارب العينين وعدم استجابة الحدقة لمعكس الضوء ولكنها تبقى تستجيب لمعكس التكيف .

Parinaud's oculoglandular s.

مُتَلَازِمَةُ بَارِينُو العَيْنِيَّةِ العُدِّيَّةِ
حالة تتصف بالتهاب الملتحمة الحبيبيومي في إحدى العينين مع تضخم الغدد للمفاوية امام الأذن وتحت الفك .

Pierre Robin s. **مُتَلَازِمَةُ بِيِرُورُوبِين**

نقص تنسج الفك ، تدلي اللسان ، فَلَخ الحَنَكِ ، زرق خلقي ، قصر بصر شديد ، ساد مع انفصال الشبكية .

Posner-Schlossman s.

مُتَلَازِمَةُ بُوَسْتِر - شَلُوسْمَان
ارتفاع ضغط داخل العين المعاود مع التهاب متكرر للقسم الأمامي من العين .
Raeder's s. **مُتَلَازِمَةُ رِيدِر**
متلازمة هورنر مع ألم نصف وجهي شديد .

Rieger's s. **مُتَلَازِمَةُ رِيغِر**

قلة التنسج لسدى قزحية العينين مع عتمة حلقية وانزياح حلقة شفالية الى الأمام وهو عيب خلقي .

Riley-Day s. **مُتَلَازِمَةُ رَايِلِي ، دَاي**

توقف الدمع وخدر القرنية وتقرحها مع قلة التعرق وغالباً ماتصيب الأطفال اليهود .

Sjogren s. **مُتَلَازِمَةُ شُوجْرِن**

التهاب القرنية والملتحمة الجاف مع التهاب المفاصل وجفاف السطوح المخاطية في كل الجسم .

Stevens-Johnson s.

مُتَلَازِمَةُ سْتِيْفِنْس - جُونْسُون
حمامي عديدة الأشكال مع التهاب الملتحمة ومخاطية الفم مع تندبها .

Sturge-Weber

مُتَلَازِمَةُ سْتُرْجَة - وَيِير
وعاؤوم دموي في الوجه مع زرق متأخر وتخلف عقلي وشلل نصفي بالجهة المعاكسة وصرع وتكلس داخل القحف .

sunset s. **مُتَلَازِمَةُ العُرُوبِ**

خلع عدسة داخل العين وانغمارها نتيجة عدم تثبيتها بصورة كافية في الغرفة الخلفية .

tight-lens s.

مُتَلَازِمَةُ العَدْسَةِ المَشْتَدَّةِ
حالة تتولد بسبب ارتداء العدسة اللاصقة لفترة طويلة فتلتحم مع ظهارة الملتحمة .

UGH s.

(= uveitis, glaucoma & hyphema)

مُتَلَازِمَةُ الِتهَابِ العَيْنِيَّةِ والزَّرَقِ والعَمْرِ الدَّمَوِيِّ

حالة تظهر فيها هذه العائل في بعض حالات غرس عدسات الغرفة الأمامية ونادراً ما تحدث في حالات غرس العدسات في الغرفة الخلفية .

Uhtoff s. **مُتَلَازِمَةُ يُوتُوْف**

ازدياد أعراض التصلب المنتشر أو التهاب العصب البصري حين ارتفاع درجة حرارة البدن أو عند اجراء التمارين المجهدة .

V s. مُتَلَازِمَةٌ فِي
شذوذ تظهر فيه العين حولاً أنسياً عند
النظر للأسفل أكثر مما تظهره عند النظر
للأعلى .

Vogt-Koyanagi s.

مُتَلَازِمَةٌ فُوعَتْ - كُويَانَاغِي
التهاب العينية بالعينين مع انعدام أهداب
العين والصلع واضطراب السمع .

Weber's s. مُتَلَازِمَةٌ وَيْبِر

شلل العصب محرك العين الذي يولد
جحوظها وفقدان منعكسي الضوء
والتكيف في جهة الأصابة .

windshield wiper s.

مُتَلَازِمَةٌ فِرْشَاةُ الزُّجَاجِ
حركة عدسة داخل العين المتناوبة للجانبين
(مثل فرشاة ماسحة زجاج السيارة) في
الغرفة الخلفية للعين بسبب سوء تثبيتها .

synchia اِلْتِصَاقُ الْقَرْحِيَّةِ

اللتصاق القرحية أو جزء منها بالقرنية أو
بالعدسة .

annular s. اِلْتِصَاقُ الْقَرْحِيَّةِ الْحَلْقِيّ

اللتصاق كل حافة القرحية بالعدسة .

anterior s. اِلْتِصَاقُ الْقَرْحِيَّةِ الْأَمَامِيّ

اللتصاق ندي بين القرحية والقرنية مسبباً
انسداد زاوية الغرفة والزرق . ويمكن أن
يتسبب الالتصاق عن الزرق أو الساد أو
أورام العين أو عند تثقيها بالتهابات القرنية
أو القرحية أو الهدابي أو بعد الرضح أو
الجراحة .

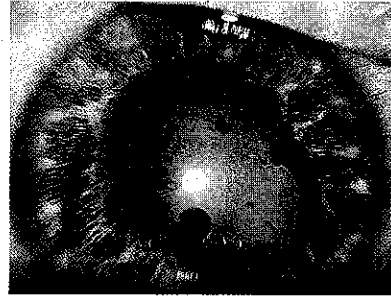
circular s. (= annular s.)

اِلْتِصَاقُ الْقَرْحِيَّةِ الْحَلْقِيّ

peripheral anterior s.

(= anterior s.)

اِلْتِصَاقُ الْقَرْحِيَّةِ الْأَمَامِيّ



posterior s.

التصاق القرحية الخلفي
التصاق القرحية بغلاف العدسة أو بسطح
الجسم الزجاجي مولداً حدقة غير منتظمة
الشكل .

ring s. اِلْتِصَاقُ الْقَرْحِيَّةِ الْحَلْقِيّ

انظر (= annular s.)

s. rupturing قَطْعُ اِلْتِصَاقِ الْقَرْحِيَّةِ

انظر (= synechotomy)

synechotome مِصْطَعُ اِلْتِصَاقِ الْقَرْحِيَّةِ

مبضع لقطع التصاقات القرحية .

synechotomy قَطْعُ اِلْتِصَاقِ الْقَرْحِيَّةِ

عملية جراحية لقطع التصاقات القرحية .

syneresis تَمْيِيعُ الْجِسْمِ الْهَدَبِيّ

تميع جزء من الجسم الهدبي وعادة ما يترافق مع
ساحجات منظورة فيه .

synergism تَأْوُر

استعمال عقارين سوية لعلاج مرض واحد
يسند كل منهما عمل الآخر .

synergists مُؤَاوِرَات

عضلتان واحدة في كل عين تحركان العينين
باتجاه واحد مثل العضلة المستقيمة الوحشية في
احدى العينين والعضلة المستقيمة الأنسية في
العين الثانية .

synophry اِتِّصَالُ الْحَاجِبِيْنَ

حالة التحام حاجبي العينين .

synophthalmia اِتِّصَالُ الْعَيْنَيْنِ

حالة شاذة تتصل فيها أجزاء من العينين في خط
الوسط .

synophthalmos مُتَّصِلُ الْعَيْنَيْنِ
مريض مصاب باتصال العينين .

synoptophore مَقْوَمُ الْحَوَلِ الْإِئْتِصَالِيِّ
جهاز لتشخيص الحول وتقويمه بتارين التقويم
البصري .

sphilitic corneal vascularization
تَوَعُّي الْقَرْنِيَّةِ بِالْأَفْرَنْجِيِّ

ظهور أوعية دموية في القرنية في داء
الأفرنجي .

sphilitic keratitis

الْتِهَابُ الْقَرْنِيَّةِ الْإِفْرَنْجِيِّ
انظر (keratitis)

syringoma

وَرَمٌ غُدِّيٌّ عَرَقِيٌّ
ورم الغدد العرقية الذي يمكن أن يتولد في
لحمة العين .

T

T incisions	T شقوق شقوق بشكل T تعمل في الانحناءات الأكبر بروزاً في القرنية لسطها وذلك في معالجة لا بؤرية العين .	طبقة المُقَلَّة السوداء tapetum nigrum (= stratum pigmenti bulbi oculi)
t-test	إختبار ت انظر (test)	الغُدُّ الجَفْنِيَّة tarsal glands (= glandula tarsalis)
Taco test	إختبار تاكو انظر (test)	انظر (gland)
tangent screen	شاشة تماسية انظر (screen)	تَظَعُ غُضْرُوفِ الجَفْنِ tarsal plate (= tarsal cartilage) غُضْرُوفُ الجَفْنِ ، صَفِيحَةُ الجَفْنِ انظر (plate)
tap, choroidal	بزل المشيمية بزل السائل من المشيمية والذي يسبب انفصالها .	قَطْعُ غُضْرُوفِ الجَفْنِ tarsectomy قطع غضروف الجفن أو جزء منه جراحياً .
tape, optokinetic	الشريط مُحرك العين شريط يحوي مربعات صغيرة أو خطوطاً يمكنه أن يولد رؤية العين عند امراره بسرعة أمامها إذا ثبتت بصرها على مربعاته أو خطوطه .	إلتهاب الجَفْنِ tarsitis التهاب غضروف الجفن أو حافته أو كل الجفن .
tapetoretinal degeneration	تَنكُّسُ بِسَاطِي شَبِكَوِي تنكس الشبكية وظهارتها الصبغية كمرض التهاب الشبكية الأنصبغي .	جَفْنِي ، رُصْفِي (سابقة) tarso - جَفْنِيَّة tarsal gland (= tarsal gland)
tapetum choroideae	بساط المشيمية	الغُدُّ الجَفْنِيَّة tarso- orbital جَفْنِي حَجَاجِي متعلق بالجفن والحجاج .
tapetum lucidum	بساط المشيمية الصافي طبقة الخلايا الظهارية المشعة في الطبقة المشيمية لبعض الحيوانات كالقطط .	تَلِينُ الأَجْفَانِ tarsomalacia تلين غضروف أحد الأَجْفَانِ .
		وَرَمٌ جَفْنِي tarsophyma أي ورم في الجفن .
		رَأْبُ الجَفْنِ tarsoplasty (= blepharoplasty) انظر

tarsorrhaphy رَقْوُ الْجَفْنِ
(= blepharorrhaphy) انظر
tarsotomy بَصْعُ الْجَفْنِ
(= blepharotomy) انظر
tarsus عُضْرُوفُ الْجَفْنِ
(= tarsal plate) انظر

t. inferior palpebrae

عُضْرُوفُ الْجَفْنِ السُّفْلِيِّ
الهيكل المتين من النسيج الضام الذي
يغطي الجفن السفلي قوامه ويسمى
الغضروف الهلدي أو الجفني السفلي .

t. superior palpebrae

عُضْرُوفُ الْجَفْنِ الْعُلَوِيِّ
الهيكل المتين من النسيج الضام الذي
يغطي الجفن العلوي قوامه ويسمى
الغضروف الهلدي أو الجفني العلوي .

tattooing, corneal وَشْمُ الْقَرْنِيَّةِ
تلوين القرنية الدائم بزرقها بمواد معدنية ملونة
لتبديل لون ندبة بيضاء معينة فيها .

tear, tears

١. دُمُوع ، ٢. مِرْقَات ، مِرْقَات
افرازات مركبة من افراز الغدد الدمعية للعين
والغدد الدمعية الاضافية ومن مخاطين الخلايا
الكأسية للملتحمة وافراز غدد مايبوميان
الجفنية والافراز الدهني لغدد تايز .

artificial t's دُمُوعٌ صُنْعِيَّةٌ
عامل لترطيب القرنية يعوض عن قصور
تكون الدمع .

choroid t. تَمْرُقُ الْمَشِيمِيَّةِ
تمرق المشيمية بسبب رضحي أو مرضي .

crocodile t's دُمُوعُ الْقَتَاصِيحِ
دماع العين عند الأكل أو المضغ .

t. duct (= nasolacrimal duct)
القَنَاطَةُ الدَّمْعِيَّةُ الْأَثْفِيَّةُ
انظر (duct)

t. film فِلمُ الدَّمْعِ
الطبقة الرقيقة من الدمع التي تنتشر على
سطح العين والملتحمة .

t. film break up time

زَمَنُ تَقَطُّعِ فِلمِ الدَّمْعِ
مقياس للمدة التي يستغرقها فلم دمع
القرنية المصبوغ بالفلورسين كي يتقطع
وهو مقياس لنوعية الدمع وفي الحالة
السوية يستغرق ذلك ١٠-٣٠ ثانية فاذا
ما تقطع وظهرت بقع جافة في أقل من
عشر ثوانٍ اعتبر ذلك ظاهرة مرضية .

t. film, precorneal

فِلمُ دَمْعِ الْقَرْنِيَّةِ
فلم الدمع الذي يغطي وجه العين ويتكون
من ثلاث طبقات تتكون الخارجية منها من
مادة دهنية تفرزها غدد مايبوميان والغدد
الرهمية وهي تبطيء تبخر الدمع ، وتفرز
الغدد الدمعية الطبقة الوسطى التي توفر
للقرنية المواد المغذية والبروتين
والأكسجين ، أما الطبقة الداخلية فهي
مخاطية تحافظ على التصاق فلم الدمع
بسطح القرنية .

t. layer, aqueous

طَبَقَةُ الدَّمْعِ الْمَائِيَّةِ
الطبقة الوسطى لفلم الدمع وهي أهم
مكونات الدمع الذي يفرز انعكاسياً .

t. layer, lipid طَبَقَةُ الدَّمْعِ الدَّهْنِيَّةِ
الطبقة الخارجية لفلم الدمع التي تفرزها
غدد مايبوميان وهي التي تقلل أو تمنع
تبخر الدمع .

t. layer, mucus

طَبَقَةُ الدَّمْعِ الْمُخَاطِيَّةِ
هي الطبقة الداخلية للدمع التي تحافظ على
التصاقه بسطح القرنية أو الملتحمة .

t. meniscus شَرِيْطُ الدَّمْعِ الْهَامِشِيِّ
(= marginal tear strip)

انظر (t. strip)

t. pump مِصْحَةُ الدَّمْعِ
الجهاز المسئول عن نرح الدمع من العين
ويشمل عضلات الأجفان والكيس
الدمعي والقنيتان والقناة الدمعية الأنفية .

t. secretion, basal

إفرازُ الدَّمعِ الأساسيِّ
إفراز الدمع المستمر الذي لا تتحكم فيه المنعكسات أو السيطرة العصبية .

t. secretion, reflex

إفرازُ الدَّمعِ المُنعكسِيِّ
إفراز الدمع المائي استجابة لتبجح العين بلمواد المهيجة أو في المنعكسات العاطفية .

t. strip, marginal

(= tear meniscus)

شَريطُ الدَّمعِ الهَامِشِيِّ
شريط الدمع المجاور لحافة الجفن ويدل سمكه على كفاءة فلم الدمع .

traumatic t's **مِرْقَاتُ رَضْحِيَّةٍ**
تمزقات الأنسجة التي يولدها رضحها .

teichopsia

(= scintillating scotoma)

عُتْمَةٌ وَمَضَائِيَّةٌ
الحس بابصار ومضات ضوئية ذات حواف مرعجة جدارية الشكل تظهر أمام العين .

telangiectasis **تَوَسُّعُ الشَّعِيرَاتِ**
ظهور شبكة من الشعيرات المتوسعة على الشبكية مع ودمتها .

temple **صُدْغُ (ج : أَصْدَاغُ)**
الجهة الوحشية للقسم العلوي من الرأس وعلى جهتيه .

temples **أُذْرُعُ النَّظَّارَةِ**
أذرع النظارة التي ترتكز على الأذن .

temporal arteritis

التهَابُ الشَّرَائِيْنِ الصَّدْغِيَّةِ
التهاب يصيب الشيوخ ويتصف بارتفاع سرعة تنفل الكريات والتهاب الأوعية العملي الخلايا العام ويصيب شرابين الصدغ بصورة خاصة وقد يصيب شريان الشبكية ويؤدي الى العمى .

temporal crescent **الهِالِئُ الصَّدْغِيِّ**
تنكس حشري هلالى الشكل في الجهة الصدغية من القرص البصري .

Tenon's capsule (= vagina bulbi)

مِحْفَظَةُ تَيْتُون
انظر (capsule)

tenonitis **التهَابُ مِحْفَظَةِ تَيْتُون**
التهاب الحفظة تحت المنتحمة .

tenotomy **قَطْعُ الوَتْرِ**
عملية قطع وتر احدى عضلات العين الخارجية لتقليل حركتها في علاج الحول .

tension headache **صُدْغُ تَوْتَرِيِّ**
نوع من الصداع يتولد عن الارهاق في العمل أو القلق المستمر ويؤثر على المنطقة القذالية للرأس بصورة خاصة .

tension, intraocular

ضَغْطُ دَاخِلِ العَيْنِ
ضغط السوائل داخل العين الذي يتراوح بين ١٠-٢١ مم من الزئبق .

tessellated fundus **قَاعُ عَيْنٍ ذُو مُرَبَّعَاتٍ**
حنل شبكي بشكل مربعات الشطرنج .

test **إِحْتِبَارٌ ، فَعْصٌ**
afterimage t. **إِحْتِبَارُ الصُّورَةِ التَّلَوِيَّةِ**
اختبار التناسب الشبكي وذلك بأسقاط ضوئين ومضيين على العين احدهما عمودي والآخر أفقي فتدرك العين السليمة الصورتين التلويتين بشكل صليب متقاطع في المركز تماماً .

Bielschowsky's head tilt t.
إِحْتِبَارُ مِيَالَانَ الرَّأْسِي لِبِلْشَوْفْسْكِ
اختبار للتفريق بين شلل العضلة المائلة العلوية وشلل العضلة المستقيمة العلوية بالجهة المعاكسة . فينظر المريض الى الهدف ويميل رأسه الى جهة المائلة العلوية المشكوك بشللها فاذا ارتفعت العين للأعلى كان ذلك دليلاً على شلل هذه العضلة .

biopter t. **إِحْتِبَارُ إِذْرَاكِ العُمُقِ**
استعمال منظار تجسمي لقياس ادراك تجسم المرئيات وعمقها .

cover t. **إِحْتِبَارُ التَّغْطِيَةِ**
اختبار يستعمل لتشخيص الحول فعند

تغطية العين المثبتة للبصر تتحرك العين غير المستقيمة لتثبيت بصرها على الجسم المنظور .

cover, alternation, t.

إختبار التغطية التناوبي

إذا تحركت العين المغطاة عند ازالة الغطاء عنها لتثبيت بصرها على الجسم المنظور يحدث مايسمى بالتناوب البصري .

cover, cross, t. (= cover t.)

إختبار التغطية التصالي

cover, single, t.

إختبار التغطية الفردي

عند تغطية أحد العين تتحرك الثانية المنحرفة لتثبيت بصرها على الجسم المنظور .

cover uncover t.

إختبار التغطية والكشف

تثبت العينان على جسم في الساحة البصرية ثم تغطي احدهما وتلاحظ حركتها عند رفع الغطاء عنها فاذا تحركت العين الى الجهة الصدغية عرفنا بوجود احوال انسي فيها .

dark adaptation t.

الختبار التلاؤم للظلام

اختبار لنقص الفيتامين أ يعتمد على أساس أن نقصه يؤدي إلى ضعف رؤية الأجسام ضعيفة الاضاءة في غرفة مظلمة .

dark room t. إختبار الغرفة المظلمة .

فحص يجري لمعرفة استعداد المريض للأصابة بزرق الزاوية الحادة حيث يقاس توتر العين بالتسطيح وبعد تركه ساعة في غرفة مظلمة يقاس التوتر ثانية بنفس الطريقة .

Farnsworth – Munsell

color t.

إختبار اللون لفارنورث – مونسل
اختبار لوني يحتوي على ٨٤ لوناً مرتبة

حسب تدرجها لفحص الرؤية اللونية وعمى الألوان .

flash light t. إختبار الضوء الوميضي

اختبار لفحص عيوب استجابات الحدقة مثل الحدقة العنوية .

fly t. إختبار الذبابة

اختبار لقابلية ادراك العمق حيث يبصر المريض خلال عدسة مستقطبة ويطلب منه لمس جناح ذبابة صناعية توضع أمامه فالشخص السليم يتمكن من ذلك بسهولة .

fogging t. إختبار الإصتباب

طريقة لفحص الخطأ الانكساري للعين وذلك بجعل بصر المريض قصيراً بوضع عدسات محدبة أمام عينية كي ترتخي عضلات التكيف فيها قبل استعمال العدسات الانكسارية .

forced duction t.

إختبار السحب القسري

اختبار لتعيين وجود تحديد لحركة عضلات العين فاذا ما ظهر أي تقييد لحركة العين المحركة باليد فيدل ذلك على وجود مقيد آلي لحركتها يعكس حالات الاعتلال العضلي أو العصبي فيها حيث لا تتحدد حركة العين المحركة .

Hess screen t. إختبار لوحة هيس

اختبار لتعيين وجود الحول ودرجته .

Hirshberg t. إختبار هيرشبرغ

اختبار لفحص الحول عند الأطفال فاذا ما وجه ضوء ومضي الى عيني طفل فلا بد أن تشاهد تقطنا الأضواء في عيني داخل الحدقة والى الجهة الأنفية من مركزها في الحالات الطبيعية .

Ishihara's t. إختبار إيشيهارا

اختبار لفحص اختلال رؤية الألوان أو عمى الألوان باستعمال رسومات فيها نقاط دائرية ذات ألوان وأحجام مختلفة وتشكل خطوطاً أو أرقاماً أو رسوماً

متباينة يراها السليم بشكل يختلف عما يراها به المصاب بمعنى الألوان .

Jaeger's t. اختبار **ياجر** اختبار للرؤية القريبة حيث تعرض الكتابة بحجوم مختلفة وذات خطوط مختلفة السمك .

Krimsky's prism t.

اختبار منشور **كريمسكي** يوجه ضوء الى عين المريض وتلاحظ نقطة انعكاسه من الحدقة ثم يوضع منشور أمام العين الحولاء حتى تحول هذه النقطة الى مركز الحدقة وتدل درجة المنشور اللازم لذلك على درجة الحول .

Lancaster screen t.

اختبار شاشة **لانكاستر** اختبار لقياس درجة عدم توازن حركات عضلات العين .

t. letters حروف الاختبار التي توجد في لوحات سنين لفحص شدة البصر .

t. light ضوء الفحص يستخدم لفحص العين ومنعكساتها .

light-stress t. اختبار ارهاق الضوء اختبار لفحص وظيفة البقعة اذ يوجه ضوء ساطع اليها وتم يقاس الوقت اللازم لاستعادتها لبصرها الطبيعي . فالمصاب بمرض في البقعة يحتاج الى وقت طويل لاسترجاع وظيفتها .

Maddox wing t.

اختبار جناح **مادوكس** آلة لتعيين وجود الأحوال عند النظر القريب ودرجته .

Mecholyl t. اختبار الميكوليل اختبار لتأثير الحدقة بمتلازمة اديس حيث تكون الحدقة مفرطة التحسس للميكوليل إذ أنها لا تستجيب للتنبية بالضوء المباشر

ولكنها تستجيب لقطرة واحدة من الميكوليل .

mydriatic t. for angle closure glaucoma

الاختبار الموسع للحدقة في زرق الإنسيداد الزاوي

تقطر قطرتان من ٥٪ يوكوتروين أو ٥٪ تروبيكاميد (ميدرياسيل) في كيس الملتحمة ويعتبر ارتفاع ٨ مم أو أكثر في ضغط داخل العين بعد ساعة واحدة نتيجة موجبة .

Paredrine t. اختبار الباردرين اختبار محاكي الودي يستعمل لتشخيص متلازمة هورنر بعد العقدية .

provocative t. اختبار تحريضي اختبار يعتمد على تحريض ضغط داخل العين على الارتفاع ويستعمل في تشخيص الزرق .

saccharine lacrimal t.

الاختبار الدمعي بالسكرين زرق مادة سائلة حلوة عبر العنبات الدمعية للكشف عن انفتاحها أو عدمه اذ يشعر المريض بالطعم الحلو في فمه في حالة انفتاحها .

Schirmer t. اختبار شيرمر اختبار لتقدير افراز الدمع بوضع ورق نشاف في جوف العين لمدة خمس دقائق وقياس درجة رطوبتها بعد ذلك .

Seidel's t. اختبار سييدل اختبار يتم باستعمال فلورسئين للكشف عن وجود جرح مسرب للخلط المائي من الغرفة الأمامية للخارج .

traction t. اختبار الجر (= forced duction t.)

اختبار يجري تحت التخدير الموضعي أو العام لتعيين فيما اذا كان تحديد حركة العين مسبباً عن شلل العضلات أو طولها أو انحباسها فإذا كان مسبباً عن الشلل فانها

تتحرك بسهولة أما اذا كان السبب هو الانحياض فانها لا تتحرك بسهولة .

water-drinking t.

إختبارُ شُرْبِ الماءِ

اختبار الزرق التحريضي الذي يعتمد على شرب لتر واحد من الماء البارد بعد امتناع عنه لفترة ثلاث ساعات وهذا الشرب السريع للماء يزيد من تكوين الخلط المائي للعين فيسبب زيادة عالية في ضغط داخل العين المصابة بالزرق .

Wirt stereo t.

إختبار فيرت التجسيمي

اختبار لفحص الرؤية العميقة المجسمة .

Worth four-dot t.

إختبارُ أربع نقاط وُورث

اختبار لفحص غمش العين ، يرتدي المريض نظارة بعدستين واحدة خضراء و الأخرى حمراء ويشاهد أربع دوائر واحدة حمراء وأخرى بيضاء واثنين خضراويتين . فاذا ماشاهد المريض أربع دوائر فلا غمش لديه أما اذا شاهد ثلاث منها فلديه غمش أما اذا شاهد خمس دوائر فيكون معدوم الأندغام .

testing, caloric

فحص حراري

فحص يجري بوضع ماء بارد وساخن في أذن المريض الخارجية وملاحظة حركات العين لتعيين أي شلل عصبي فيها .

theory, duplicity, of vision

نظريّة ثنائيّة الإبصار

النظرية التي تنص على وجود نوعين من المستقبلات البصرية ، العصبيات التي لها حساسية عالية وتحس الرؤية الظلامية وهي تكثر في محيط الشبكية ، والمخاريط التي تحس الرؤية الضوئية الملونة والميز البصري وهي تكثر في مركز الشبكية .

theory, trichromatic color

(= Young Helmholtz theory)

نظريّة ثلاثيّة الألوان

theory, Young-Helmholtz

نظريّة يُونغ - هيلمهولتز

نظرية رؤية الألوان التي تنص على وجود ثلاثة أنواع من المستقبلات الضوئية في الشبكية للأحمر وللأخضر وللأزرق وتستجيب بمختلف الدرجات لمختلف ألوان الضوء .

therapy, occlusion

علاج بالغلغ

علاج يستعمل لزيادة ابصار العين في الغمش بغلغ العين السليمة بحاجز .

thermal keratoplasty

رأب القرنيّة الحراري

انظر (keratoplasty)

thermal sclerectomy

بضع الصلبة الحراري

انظر (sclerectomy)

thinning, scleral

ترقيق الصلبة

حالة تقل فيها سماكة الصلبة وتحدث في الزرق الخلقي وتلين الصلبة الثاقب .

three color vision

إبصارٌ ثلاثي الألوان

انظر (= trichromatic vision)

three dimensional vision

إبصارٌ مجسّم

انظر (= stereoscopic vision)

three-snip operation

عمليّة القصّات الثلاث

عملية جراحية لتوسيع نقطة العين والقنيتات الدمعية بثلاثة شقوق .

threshold, visual sensation

عتبة الحسّ البصري

أصغر منبه ضوئي يمكنه أن يولد حساً بصرياً .

thrombosis

خثار (ج : خُثارات)

تكون أو وجود خثرة دموية .

thrombosis, cavernous sinus

خثار الجيب الكهفي

خثار في الجيب الكهفي .

thrombosis, central retinal vein

انسدادُ الوريدِ الشبكيِّ المركزيِّ
 (= central retinal vein
 occlusion) انظر

thrombotic glaucoma

زَّرَقٌ حُثْرِيّ
 (= neovascular glaucoma) انظر

thyroid exophthalmos

جُحوظٌ دَرَقِيّ
 جحوظ كره العين المترافق مع اعتلال الغدة
 الدرقية .
 انظر (exophthalmos)

thyroid ophthalmopathy

إعتلالُ العَيْنِ الدرَقِيّ
 آفات العين في اعتلال الغدة الدرقية .

thyroid squint

حَوَلٌ دَرَقِيّ
 حول ينتج عن إصابة عضلات العين في
 الاعتلال الدرقي .

tic douloureux

(= trigeminal neuralgia)

عَرَّةٌ مُؤَلِّمَةٌ
 انظر (neuralgia)

tic douloureux tearing

دُمَاعُ العَرَّةِ المؤلِّمَةِ
 دماغ العين في حالات العرة المؤلمة .

tight lens

عَدَسَةٌ مَشْدُودَةٌ
 انظر (lens)

t.i. syndrome

مُتَلَابِئَةُ العَدَسَةِ المَشْدُودَةِ
 انظر (syndrome)

tigroid fundus

قَاعُ عَيْنِ أَمْرٍ
 قاع عين ذو بقع شبيهة بجلد الثور .

tobacco amblyopia

عَمَشٌ بُغِيّ
 انظر (amblyopia)

tomography

تَصْوِيرٌ مَقْطَعِيّ
 طريقة تصوير شعاعية تصور بها مقاطع من
 الأعضاء العميقة بسمك أقل من مليمتر
 واحد .

computerized axial t.

(= CAT scan)

تَصْوِيرٌ مَقْطَعِيّ مَحْوَرِيّ مُحَوَّسَبٌ

طريقة تصوير شعاعي لتحديد أية كتلة
 لينة في الجسم أو العضو .

tonic pupil

حَدَقَةٌ مُتَوَكِّرَةٌ

انظر (pupil)

tonogram

مُخَطَّطُ الضَّغَطِ

مخطط يبين ضغط داخل العين .

tonography

تَخْطِيطُ الضَّغَطِ

طريقة لفحص نرح الخلط المائي من العين تحت
 الضغط المستمر الذي يولده مقياس الضغط
 على العين لمدة ٤-٥ دقائق .

tonometer

مِقْيَاسُ تَوَكَّرِ العَيْنِ

آلة لقياس ضغط داخل العين .

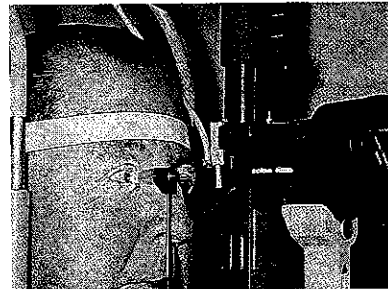air puff t.

مِقْيَاسُ تَوَكَّرِ العَيْنِ الهوائي .
 آلة قياس ضغط داخل العين والتي لا
 تلامسها وإنما تحس انبعاث سطح القرنية
 بتوجيه تيار هوائي مضغوط عليها فتقيس
 درجة انبعاثها وشدة ضغط داخل
 العين .

applantation t.

مِقْيَاسُ تَوَكَّرِ العَيْنِ التسطيحيّ

جهاز يقيس ضغط داخل العين بقياس
 الضغط اللازم لتسطيح مساحة معينة من
 القرنية .

**contact t.**

مِقْيَاسُ تَوَكَّرِ العَيْنِ التلامسيّ .
 مقياس التوتر الذي يوضع على سطح
 القرنية مباشرة .

electronic t.

مِقْيَاسُ تَوَثُّرِ الْعَيْنِ الْإِلِكْتُرُونِيِّ
مقياس توتر العين الأنبيجاعي ولكنه مربوط
بجهاز الكتروني يقيس شدة التوتر .

Goldmann's applantation t.

مِقْيَاسُ تَوَثُّرِ الْعَيْنِ التَّسْطِيجِيِّ لِكَوْلْدَمَانَ
مقياس تسطيحي لقياس ضغط داخل
العين ولكنه يستثنى تأثير مقاومة الصلبة .

impression t.

مِقْيَاسُ تَوَثُّرِ الْعَيْنِ الْإِنْطِبَاعِيِّ
مقياس يقيس الضغط المباشر على العين .

indentation t.

مِقْيَاسُ تَوَثُّرِ الْعَيْنِ الْإِنْبِعَاجِيِّ
طريقة قياس ضغط العين باستعمال
مكابس مختلفة الأوزان تبعج القرنية
وتقيس الضغط بمدى الانبعاج المولد .

Mckay – Marg t.

مِقْيَاسُ مَاكَاي - مَارْغْ لِتَوَثُّرِ الْعَيْنِ
مقياس توتر عيني تسطيحي يقيس التوتر
بوضعه على القرنية مباشرة .

McLean t.

مِقْيَاسُ مَاكَلِينَ لِتَوَثُّرِ الْعَيْنِ
مقياس يقيس ضغط العين وفيه مؤشر يقرأ
عليه الضغط مباشرة .

pneumatic t.

مِقْيَاسُ تَوَثُّرِ الْعَيْنِ الْهَوَائِيِّ
انظر (= air puff t.)

Schiotz t.

مِقْيَاسُ شَايَوِثْ لِتَوَثُّرِ الْعَيْنِ
مقياس يسجل ضغط داخل العين بوضعه
على القرنية مباشرة وتظهر قراءة على
مؤشره بالمليمترات من الزئبق ثم يستعان
بجدول لمعرفة ضغط العين .

tonometry

مِقْيَاسُ تَوَثُّرِ الْعَيْنِ
قياس ضغط داخل العين باستعمال أي من
مقاييس توتر العين .

digital t.

مِقْيَاسُ تَوَثُّرِ الْعَيْنِ بِالْأَصْبَعِ
تقدير ضغط داخل العين بالضغط
بالأصابع عليها .

topical anesthetic

مُخَدِّرٌ مَوْضِعِيٌّ
مخدر يوضع على سطح العضو أو النسيج
مباشرة كالتركاكين (بونوكاين) أو
الكوكاين وتخدر هذه المادة سطح القرنية أو
المنحمة ولكنها تثيب الثام جروحها وقد
تؤدي الى تشوه سطحها .

topical drug

دَوَاءٌ مَوْضِعِيٌّ
علاج يوضع مباشرة على سطح العين
كالقطرات والمراهم .

topogometer

مِقْيَاسُ الْقَلَنْسُوَةِ الْبَصْرِيَّةِ
مقياس يقيس حجم القلنسوة البصرية وهي
القمة الكروية للقرنية .

toric lenses

عَدَسَاتٌ حَيْدِيَّةٌ

انظر (lens)

toroidal lenses

عَدَسَاتٌ حَيْدِيَّةٌ

انظر (lens)

torsion

إِنْفِتَالٌ ، لَوِيٌّ
دوران العين حول محورها الطويل مثل دوران
العجلة .

torticollis, ocular

صَعْرٌ عَيْنِيٌّ
صعر يتسبب عن لا بؤرية العين الشديدة أو
عن شلل عضلاتها .

tortuosity

تَعْرُجٌ
عدم استقامة مسير شريان أو وريد أو
عصب .

retinal arterioles t.

تَعْرُجُ شَرِيَنَاتِ الشَّبَكِيَّةِ
التواءات في مسير شريينات الشبكية .

retinal veins t.

تَعْرُجُ أَوْرْدَةِ الشَّبَكِيَّةِ
التواءات في مسير شريينات الشبكية .

total hyperopia

مُدُّ الْبَصَرِ الْكُلِّيِّ
انظر (hyperopia)

total hyphema

عَمْرٌ دَمَوِيٌّ كَامِلٌ
انظر (hyphema)

total keratoplasty غَرْسُ القَرْنِيَّةِ الكَامِلِ (keratoplasty) انظر

toxocariasis, eye دَاءُ السَّهْمِيَّاتِ العَيْنِيَّ
الأصابة بطفيل السهمية الكلبيية التي تؤدي
بالإضافة لأعراضها العامة الى تولد آفات
حبيبية بيضاء في الشبكية والمشيمية والتهاب
الجسم الهدبي وهي عادة ما تصيب الأطفال
وتنتقل عن طريق الكلاب .

toxoplasmosis دَاءُ المَقْوَسَاتِ
مرض حمجي تسببه الديدان المقوسة والذي
يسبب التهاب المشيمية والشبكية وقد يصيب
منطقة بقعة العين .

trabecular spaces أَحْيَازُ التَّرَاقِيْقِ
انظر (spaces)

trabecular fibers الأَلْيَافُ التَّرِيقِيَّةُ
انظر (fibers)

trabecular meshwork الشَّبِيكَةُ التَّرِيقِيَّةُ
انظر (meshwork)

trabeculectomy قَطْعُ التَّرَاقِيْقِ
قطع الحواجز التريقية ورفع جزء منها لتسهيل
نزع الخلط المائي وهي احدى عمليات
الترشيح لعلاج الزرق مفتوح الزاوية .

trabeculectomy, laser رَأْبُ التَّرِيقِ بِاللَّيْزِرِ
استعمال الليزر لتقليص الشبكية التريقية
لتسهيل نزع الخلط المائي في الزرق .

trabeculotomy بَضْعُ التَّرِيقِ
بضع الترييق جراحياً وهي احدى عمليات
الزرق الولادي .

trabeculum تَرِيقُ
النسيج الترشحي الذي يوجد في الزاوية
الفرجية القرونية الذي ينزع من خلالها الخلط
المائي الى قناة شليم .

corneoscleral t.

التَّرِيقُ القَرْنَوِيَّ الصَّلْبَوِيَّ
الترييق الموجود عند اتصال القرنية
بالصلابة .

trachoma حَثْرٌ ، تَرَاحُومًا
مرض حمجي مزمن في الملتحمة والقرنية
يتصف بتكون جريبات في الملتحمة ثم يولد
ندبات فيها وفي القرنية ومن اعراضه رهاب
الضوء والدماع ، وتولده جراثيم المتدثرات
الحثرية .

active t. حَثْرٌ فَعَّالٌ
حثر يتصف باحمرار العين وتوليد جريبات
في الملتحمة مع دماغ وحس بالتحريش
وحرشفة برعمية في قشطات الملتحمة .

degenerative t. حَثْرٌ تَكَوُّسِيٌّ
حثر يتصف بترسبات وتلفيات على سطح
الملتحمة .

t. deposits تَرَسُّبَاتٌ حَثْرِيَّةٌ
انظر (= concretions)

t. inclusion bodies أَجْسَامٌ إِشْتِمَالِيَّةٌ حَثْرِيَّةٌ
خلايا اشتالية تتجمع في الملتحمة عند
الاصابة بالحثر ومن الممكن قشطها من
سطح الملتحمة وفحصها مجهرياً ويدلل
وجودها على الاصابة بالحثر .

t. mechanical painting مَسُّ الحَثْرِ الآلِيَّ
احدى الطرق القديمة لمعالجة الحثر وذلك
بقشط الملتحمة بمقشطة آلية .

t. mechanical scraping قَشْطُ الحَثْرِ الآلِيَّ
أخذ عينات بواسطة قشط الملتحمة
لفحص الأجسام الاشتالية الحثرية .

t. pannus سَبَلٌ حَثْرِيٌّ
توعي محدث مع كثافة قرنية تتولد في
الجزء العلوي من القرنية في الحثر .

rough t. حَثْرٌ تَحْشِيْنٌ
حثر يتصف بترسبات وتلفيات على سطح
الملتحمة ويشعر المريض بتخرشات
وبوجود مواد خشنة في عينيه .

trachomata حَثْرَاتٌ
جمع حثر .

trachomatous

حَثْرِيّ

متعلق بالحثر أو مصاب به .

tract, optic

السَّبِيل البَصْرِيّ

السبيل العصبي الذي يبدأ من التصالب البصري ويسير حول سويق المخ ثم ينقسم الى جذر وحشي وآخر انسي ينتهيان في الأكيمة العليا والجسم الركبني الوحشي على التوالي .

traction test

إِحْتِيَاؤُ الحَجَر

انظر (test)

traction, vitreous

سَحْبُ الرُّجَاجِيّ

هو سحب شريط من الزجاجي للشبكية مولداً ثقباً فيها أو انفصالها ويزال بعملية استئصال الزجاجي .

transient ischemic attacks

هَمَجَمَاتٌ إِقْفَارِيَّةٌ عَابِرَةٌ

نوبات عابرة من فقدان البصر بسبب توقف جريان الدم في العين .

transillumination

تَقْضُوءٌ

فحص الجسم بأمرار شعاع ضوئي من خلاله بحيث يقع الجسم بين مصدر الضوء وعين الفاحص .

transitional zone

مَنْطِقَةُ التَّحَوُّلِ

منطقة القرنية التي تقع بين منطقة قمتها وبين حوفها .

translucence, iris

شَفَافِيَّةُ القَرْنِيَّةِ

حالة تنقص فيها صباغ القرنية مثل البهق ويمكن كشفها بالأضاءة الخلفية .

translucent

شَافٍ ، شَفِيفٌ

جسم يمرر الضوء ولكنه ينشره ولذلك لا يمكن رؤية الأجسام الموجودة خلفه بوضوح تام .

transmission, light

إِنْتِقَالُ الضَّوئِ

نسبة الضوء المار خلال العدسة من الضوء الساقط عليها .

transparency, corneal

شَفَافِيَّةُ القَرْنِيَّةِ

التكوين الفيزيولوجي للقرنية الذي يجعلها صالحة لأمرار الضوء خلالها من دون تشويه .

transparency, lens

شَفَافِيَّةُ العَدْسَةِ

التكوين الفيزيولوجي لعدسة العين الذي يجعلها صالحة لأمرار الضوء خلالها من دون تشويه .

transplant, corneal

غَرْيْسَةٌ قَرْنَوِيَّةٌ

القرنية التي تؤخذ من معطي لغرسها في عين المتلقي .

transplantation

غَرْسٌ

تحويل جزء سليم من موضع أو من شخص لآخر ويستعمل المصطلح هنا ليدل على تحويل جزء صدغي أو أنفي من عضلة فعالة سليمة ومن دون قطع اعصابها منها للتعويض عن عضلة عينية مشلولة .

allogenic t.

غَرْسٌ مِثْلِيّ

غرس نسيج بين حيوانات متغايرة جينياً ولكنها من نوع واحد .

corneal t.

غَرْسٌ القَرْنِيَّةِ

غرس قرنية من عين شخص معطي بمحل قرنية الشخص المتلقي لمعالجة عتامة القرنية أو بعض أمراضها الأخرى .

heterotopic t.

غَرْسٌ غَيْرِيّ

غرس نسيج خاص بمنطقة من الجسم الى منطقة أخرى مغايرة .

homotopic t.

غَرْسٌ مِثْلِيّ

انظر (= orthotopic t.)

orthotopic t.

غَرْسٌ مِثْلِيّ

غرس نسيج من منطقة الى منطقة أخرى في الجسم مشابهة لها .

syngenesioplasmic t.

غَرْسٌ إِسْوِيّ

غرس نسيج من شخص الى قريب له من نوعه مثلاً من أم الى ولدها أو من أخ لأخيه .

transposition

تَغْيِيرُ الوَضْعِ

عملية تغيير العدسات من اسطوانية موجبة الى اسطوانية سالبة أو بالعكس من دون تغيير قدرتها الأنكسارية . فمثلاً

$$+ 2 \times 1 - 3 = 90 \times 1 + 180$$

والقاعدة هي إضافة القيمة الأسطوانية الى

القيمة الكروية وتغيير اشارة الأسطوانة وتدوير المحور ٥٩٠ .

transudate (رَشْحَات) (ج: رَشْحَات) مادة سائلة تمر من خلال غشاء أو تخرج من نسيج بسبب النهائي . وتختلف الرشححة عن النضحة بكثرة سائلها وقلة احتوائها على البروتين والخلايا والمواد الصلبة التي تولدها الخلايا .

Tranta's dots نُقَطَاتُ تَرَانْتَا (dot) انظر

trauma رَضْح (ج: رَضُوح) جرح أو اصابة سواء كانت جسدية أو نفسية .

traumatic رَضْحِي نسبة الى الرضح أو مصاب به .

t. aniridia اِلْعِدَامُ القَرْحِيَّةِ الرَضْحِيَّ (aniridia) انظر

t. cataract سَادُّ رَضْحِيَّ (cataract) انظر

t. mydriasis تَوْسُّعُ الحَدَقَةِ الرَضْحِيَّ (mydriasis) انظر

t. ptosis اِطْرَاقُ رَضْحِيَّ (ptosis) انظر

t. tears مَرْقَاتُ رَضْحِيَّة (tear) انظر

t. tear, retinal

تَمَرَّقُ شَبْكِيَّ رَضْحِيَّ

تمزق الشبكية نتيجة آفة رضحية .

t. ulcer قَرْحَةٌ رَضْحِيَّة (ulcer) انظر

treatment مُعَالَجَةٌ ، عِلَاج علاج المريض ورعايته بهدف شفاؤه أو تخفيف آلامه أو إزالة أي عيوب أو تشوهات في عضو أو جزء من جسمه أو اطالة عمره .

active t. مُعَالَجَةٌ نَعَالَةٌ علاج موجه مباشرة لمعالجة المرض أو الاصابة .

conservative t. مُعَالَجَةٌ مُحَافِظَةٌ علاج مصمم لتجنب العلاج الجراحي أو الجذري خاصة في الأشخاص المسنين أو ضعاف البنية .

curative t. مُعَالَجَةٌ شَافِيَةٌ علاج فعال مصمم لشفاء المريض بعكس العلاج الملطف .

empiric t. مُعَالَجَةٌ تَجْرِبِيَّةٌ علاج بوسائل اثبتت التجربة بفائدتها ولا تعرف طريقة عملها .

palliative t. مُعَالَجَةٌ مُلَطِّفَةٌ علاج لتسكين الألم والضغط ولكنه غير كاف لشفاء المريض .


preventive t. مُعَالَجَةٌ وَقَائِيَّةٌ علاج للوقاية من المرض أو من تطوره .

prophylactic t. مُعَالَجَةٌ وَقَائِيَّةٌ (= preventive t.)

rational t. مُعَالَجَةٌ تَرْشُدِيَّةٌ علاج مبني على المعرفة التامة بالمرض ومسبباته وبالوسيلة العلاجية المستعملة .

surgical t. مُعَالَجَةٌ جِرَاحِيَّةٌ علاج بالمداخلة أو العمليات الجراحية .

symptomatic t. مُعَالَجَةُ الأَعْرَاض علاج الأعراض فقط وترك المرض ليأخذ تطوره الطبيعي للشفاء .



t. tear, choroidal

تَمَرَّقُ مَشِيمِيَّ رَضْحِيَّ

تمزق المشيمية نتيجة آفة رضحية .

tremor

رُعَاشٌ

اهتزاز الجسم أو العضو لا ارادياً .

orbicularis oculi t.

رُعَاشُ عَضَلَةِ الْعَيْنِ الدَّوِيرِيَّةِ

تقلص لا ارادي في العضلة الدويرية يحدث بسبب تعبها واحياناً بسبب داء باركنسون أو التصلب اللويحي .

tremulous iris

فَرْحِيَّةٌ رُعَاشِيَّةٌ

انظر (iris)

trephination

نَقَبٌ

عملية نرح الزرق بأستعمال المنقب لعمل فتحة في المنطقة القرنية الصلبة .

triad, charcot's

ثُلَاثِيَّةُ شَارِكُوتْ

رَأْيَةُ الْعَيْنِ وَالْأَرْتَعِاشُ الْقَصْدِي (رعاش الحركة) والكلام الموقع وكلها أعراض تحدث في الأمراض مزيلة النخاعين مثل التصلب المتعدد في أدواره الأخيرة .

trial case, lenses

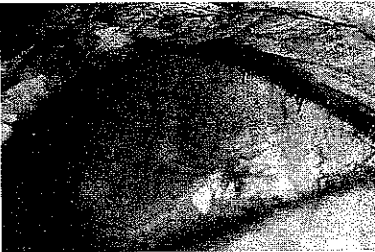صَنْدُوقُ عَدَسَاتِ الْإِحْتِبَارِ

صندوق يحوي عدسات الفحص وملحقاتها التي تستعمل عند فحص انكسارية العين .

trial frame

إِطَارُ الْإِحْتِبَارِ

إطار توضع فيه العدسات عند فحص انكسارية العين عند المريض .



trichiasis

شَقْرَةٌ

حالة نمو وانتشاء اهداب الأجناف للداخل .

trichoepithelioma

ظَهَارُومٌ شَعْرِيٌّ

ورم حميد يصيب جريبات الشعر .

trichoma

شَتْرٌ إِنْسِيٌّ

انظر (= entropion)

trichomatous

مَشْتَوْرٌ إِنْسِيٌّ

شخص مصاب بشتر انسي .

trichromat

ثُلَاثِيُّ الْأَلْوَانِ

شخص سوي يرى الألوان الأولية الثلاث وتحوي عيناه صبغات الرؤية اللونية الثلاثة .

trichromatic color theory

(= Young Helmholtz theory)

نَظَرِيَّةُ ثُلَاثِيَّةِ الْأَلْوَانِ

انظر (theory)

trichromatopsia

إِبْصَارُ الْأَلْوَانِ الثَّلَاثَةِ

المقدرة على رؤية الألوان الأولية الثلاثة أي بصر الألوان السوي .

trifocal lens

عَدَسَةٌ بِثَلَاثِ بُؤَرٍ

انظر (lens)

trigeminal nerve

العَصَبُ ثُلَاثِيُّ التَّوَائِمِ

انظر (nerve)

trigeminal shield

حِجَابٌ ثُلَاثِيُّ التَّوَائِمِ

حجاب واقٍ يثبت على اطار النظارات من الجانبيين ليقى العين عند شلل العصب السابع والخامس .

triplopia

رُؤْيَةٌ ثُلَاثِيَّةٌ

انظر (= triple v.)

trisomy

تَكَلُّثٌ صَبْغِيٌّ

وجود صبغي اضافي ثالث من نوع معين في خلية ثنائية الصبغيات .

tritanomalopia

عَمَبَشُ الْأَزْرَقِ

نقص رؤية اللون الأزرق والمقدرة على رؤية اللونين الأحمر والأخضر فقط .

tritanomaly

عَمَبَشُ الْأَزْرَقِ

انظر (= tritanomalopia)

tritanopia

عَمَى الْأَزْرَقِ

عيب بصري نادر يتصف بعدم رؤية اللون الأزرق والأصفر مع الاحتفاظ بالقدرة على رؤية الأحمر والأخضر .

tritanopic

أَعْمَى الْأَزْرَقِ

المصاب بعَمَى الْأَزْرَقِ .

U

ulcer قَرْحَةٌ

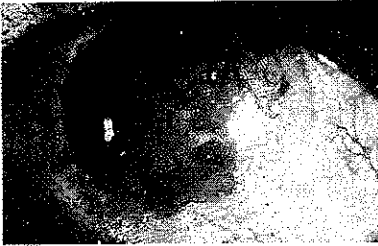
عيب موضعي أو حفرة في سطح النسيج أو العضو يتسبب عن خثارة نخر النسيج الإلتهابي .

acute u. قَرْحَةٌ حَادَّةٌ

قرحة تتولد عن التهاب حاد .

ameboid u. قَرْحَةٌ أَمِيبِيَّةٌ

قرحة أميبية الشكل تصيب القرنية .



aphthous u. قَرْحَةٌ فَلَاعِيَّةٌ

قرحة صغيرة بيضاء أو حمراء اللون تصيب الفم غالباً .

avitaminosis u.

قَرْحَةٌ عَوَزُ الْفِيْتَامِيْنَاتِ

قرحة تتولد عن نقص بعض الفيتامينات .

avitaminosis corneal u.

قَرْحَةٌ قَرْنَوِيَّةٌ بِعَوَزِ الْفِيْتَامِيْنَاتِ

قرحة قرنوية تتولد بعوز بعض الفيتامينات وخاصة فيتامين أ .

catarrhal corneal u.

قَرْحَةٌ قَرْنَوِيَّةٌ نَزَلِيَّةٌ

قرحة تصيب حواف القرنية ترافق التهاب

الملتحمة النزلي .

chronic u. قَرْحَةٌ مُزْمِنَةٌ

قرحة تأخذ سيراً مزمناً .

corneal u. قَرْحَةٌ الْقَرْنِيَّةِ

قرحة تصيب قرنية العين .



corrosive u. قَرْحَةٌ أَكَالَةٌ

قرحة تسبب نقصاً مستمراً ومرتقياً في الأنسجة .



dendritic u. قَرْحَةٌ تَعَصِيَّةٌ

قرحة القرنية المنفرغة التي تتسبب عن الحلأ البسيط .

trochlear nerve العَصَبُ البَكْرِيّ
انظر (nerve)

tropia حَوَل

(١) انحراف العين الثابت عند تركيز نظر العينين على جسم ثابت .
(٢) انحراف العين الواضح .

tubercles دَرَنَات

عقد كروية صغيرة تولدها عصبيات السل .

tuberculosis تَدْرُن ، السَّل

الأصابة بالخمج الذي تسببه عصبيات السل .

tuberous sclerosis تَصَلُّبٌ دَرَنِيّ

ورم وراثي خلقي يتصف بتكون درنات في البطين الوحشي للمخ مع تورم خلقي في العين أو في عدستها .

tucking ثَنِي ، رَم

ثني إحدى عضلات خارج العين لتقصيرها في عملية علاج الحول .

tumbling قَلْبُ العَدَسَةِ

طريقة لازالة عدسة الساد داخل المحفظة بمسكها من أسفلها وقلبها واخراجها من المحفظة .

tumor وَرَم

نمو نسيجي غير طبيعي لا يتمكن الجسم من السيطرة عليه .

benign t. وَرَمٌ حَيِيْد

نمو نسيجي غير طبيعي في موضع من الجسم

محاط عادة بمحفظة ليفية ولا ينتشر الى باقي أقسام الجسم وينمو ببطء .

malignant t. وَرَمٌ حَيِيْث

نمو نسيجي غير طبيعي ينمو بسرعة وينتقل في الجسم الى مواضع بعيدة عن موضعه الأولي وتتغير اشكال خلاياه .

tunica conjunctiva المُتَّحِمَةُ

انظر (= conjunctiva)

tunica conjunctiva bulbi

مُتَّحِمَةُ المُقَلَّةِ

انظر (= bulbar conjunctiva)

tunica conjunctiva bulbi oculi

مُتَّحِمَةُ المُقَلَّةِ

tunica conjunctiva palpebrum

مُتَّحِمَةُ الجَفْنِ

انظر (= palpebral conjunctiva)

tunica vasculosa bulbi

(= uvea, uveal tract)

العِلَالَةُ الوِعَائِيَّةُ لِلْعَيْنِ

الغلاف الوعائي للعين وهو الغلاف الوعائي الوسطي المنصبغ للمقلة ويشمل المشيمية والجسم الهدبي والقزحية ويسمى أيضاً العنبة أو الطريق العنبي .

tylosis ciliaris تُحَاثُ الجَفْنِ

تنحس الأجفان .

exposure u. قَرَحَةُ التَّعْرُضِ

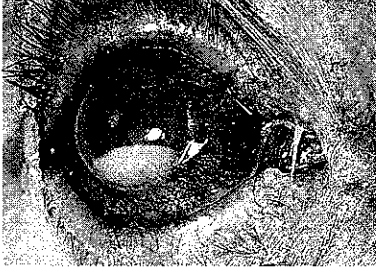
قرحة تنتج عن عدم كفاية إغلاق العين .

herpetic u. قَرَحَةُ خَلَائِيَّةٍ

قرحة تتسبب عن الخمج بالتهاب فيروس

الخلا البسيط أو المنطقي وقد تصيب قرنية

العين .



hypopyon u. قَرَحَةُ عَمْرِيَّةٍ قَيْحِيَّةٍ

قرحة قرنية يصاحبها تجمع قيحي في

الغرفة الأمامية للعين .

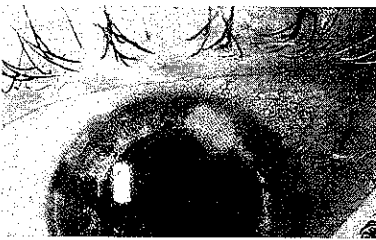marasmic u. قَرَحَةُ سَعْلِيَّةٍ

قرحة تصيب بعض الأعضاء والعين في

حالة السغل الشديد .

marginal u. قَرَحَةُ هَامِشِيَّةٍ

قرحة تصيب محيط القرنية .



Mooren's u. قَرَحَةُ مُورِن

قرحة سطحية مزمنة تصيب الشيوخ وتبدأ

من حواف القرنية وقد تمتد حتى تشمل

كل القرنية .

neuroparalytic u.

قَرَحَةُ الشَّلَلِ العَصَبِيِّ

قرحة تحصل عند شلل العصب المغذي

للعضو .

perforating u. قَرَحَةُ نَائِقِيَّةٍ

قرحة تنفذ خلال كل طبقات الجزء

المصاب إلى ما دونها .

pneumococcal u.

قَرَحَةُ بِالمُكْوَرَّاتِ الرئويَّةِ

قرحة بيضاء سنجابية تتسبب عن الخمج

بالمكورات الرئوية وتصيب العين وتمتد

باتجاه واحد .

pyocyanal u. قَرَحَةُ القَيْحِ الأزرقِ

قرحة سريعة التطور تصيب القرنية و

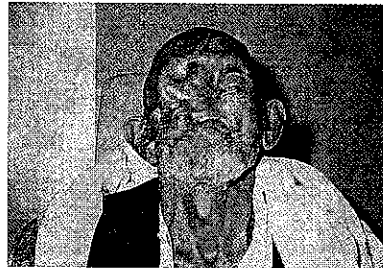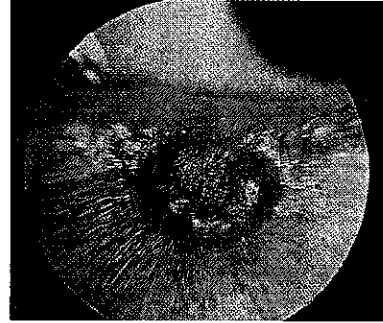
تنتشر إلى الغرفة الأمامية مع غمر قيحي

ويكون لون القيح عادة أخضرًا مزرقًا .

ring u. قَرَحَةُ حَلْقِيَّةٍ

اندماج عدة قرحات صغيرة على حافة

القرنية مولدة قرحة حلقيية .



rodent u. قَرَحَةُ قَارِصَةِ

سرطانة الخلية القاعدية المتفرحة وقد

تصيب الجفن وتنتشر موضعياً ولكنها لا

تنتقل إلى باقي أقسام الجسم .

serpigenous u. قَرَحَةٌ سَاعِيَةٌ
قرحة قبيحة تزحف إلى وسط القرنية
ويسببها غالباً جرثوم المكورات الرئوية .

traumatic u. قَرَحَةٌ رَضْحِيَّةٌ
قرحة تسببها إصابة رضحية موضعية .

trophic u. قَرَحَةٌ غِذَائِيَّةٌ
قرحة تتسبب عن سوء تغذية عضو أو
جزء من الجسم .

venereal u. قَرَحَةٌ زُهْرِيَّةٌ
قرحة شبيهة بالقرح الزهري تصيب فرج
المرأة من دون أن تصاب بمرض زهري .

ulceration تَقْرُحٌ
قرحة أو تولد القرحة .

corneal u. تَقْرُحُ القَرْنِيَّةِ
عيب أو قرحة في القرنية تتولد عن عوز
الأكسجين أو الرضح أو خمج العين .

marginal u. الِتهَابُ القَرْنِيَّةِ التَّقْرُحِيّ
انظر (= ulcerative keratitis)

ulcerative blepharitis الِتهَابُ الحَجْفَنِ التَّقْرُحِيّ
انظر (blepharitis)

ulcerative keratitis الِتهَابُ القَرْنِيَّةِ التَّقْرُحِيّ
انظر (keratitis)

ulcus serpens cornea قَرَحَةٌ قَرْنَوِيَّةٌ سَاعِيَّةٌ
انظر (= serpiginous ulcer)

ultrasonic phacoemulsification اسْتِحْلَابُ العَدْسَةِ بالفوق الصوتي
انظر (= phacoemulsification)

ultrasonography (= echography) تَحْطِيطُ فَوْقِ الصَّوْتِيّ
انظر (echooculography)

ultraviolet burns حُرُوقٌ بِفَوْقِ البَنْفَسَجِيَّةِ
انظر (burn)

ultraviolet keratitis

الِتهَابُ القَرْنِيَّةِ بِفَوْقِ البَنْفَسَجِيَّةِ
انظر (keratitis)

undercorrection

نَقْصُ التَّصْحِيحِ
تصحیح جراحي أقل من اللازم في عملية بضع
القرنية الشعاعي أو عملية تصليح الحول .

uvea

العِنْبِيَّةُ (الغِلَالَةُ الوِعَائِيَّةُ لِلْمُقَلَّةِ)

انظر (= tunica vasculosa bulbi)

uvea, ectropion

شَتْرُ العِنْبِيَّةِ
شف الظهارة الصباغية للقرحية إلى حواف
الحدقة .

uveal

عِنْبَوِيّ

منسوب أو متعلق بالعنبية

u. tract

العِنْبِيَّةُ

انظر (= uvea)

uveitis

الِتهَابُ العِنْبِيَّةِ

التهاب الغلالة الوعائية للمقلة .

acute u.

الِتهَابُ العِنْبِيَّةِ الحَادِ

التهاب الغلالة الوعائية للمقلة الحاد .

anterior u.

الِتهَابُ العِنْبِيَّةِ الأَمَامِيَّةِ

انظر (= iridocyclitis)

التهاب القرحية مع أو بدون التهاب الجسم

الهدبي .

chronic u.

الِتهَابُ العِنْبِيَّةِ المُزْمِنِ

التهاب مزمن في الطبقة العنبية للعين .

effusion u.

الِتهَابُ العِنْبِيَّةِ الإِنصِبَابِيّ

التهاب العنبية المترافق مع نتحات فيها قد

يؤدي إلى انفصال الشبكية .

endogenous u.

الِتهَابُ العِنْبِيَّةِ دَاخِلِيّ المَنْشَأُ

التهاب العنبية المسبب عن عوامل داخلية .

endophthalmitis u.

الِتهَابُ العِنْبِيَّةِ بِالِتهَابِ بِطَانَةِ العَيْنِ

التهاب العنبية الذي يرافق التهاب بطانة

العين .

exogenous u.

التَّهَابُ العَيْنِيَّةُ مَخَارِجِي الْمَنْشَأُ
التهاب العينية المنسب عن عوامل خارجية
كالرضح أو بالأجسام الغريبة .

foreign body u.

التَّهَابُ العَيْنِيَّةُ بِالْجِسْمِ الغَرِيبِ
التهاب العينية المستحث بالأجسام الغريبة
التي تدخل العين .

granulomatous u.

التَّهَابُ العَيْنِيَّةُ الحَبِيبِي
التهاب أي جزء من العينية خصوصاً
قسمها الخلفي الذي يتصف بتجمع حبيبي
للخلايا الظهارية وخلايا كبرية تحيط بها
خلايا لمفية .

gonorrhoeal u.

التَّهَابُ العَيْنِيَّةُ السَّيْلَانِي
التهاب العينية المنسب عن الإصابة
بالمكورات البنية .

heterochromic u.

(= heterochromic
uridocyclitis)

التَّهَابُ العَيْنِيَّةُ الْمُتَبَايِنِ الْأَلْوَانِ
التهاب في القرنية والجسم الهدبي يؤدي
إلى فقدان صباغ القرنية في العين المصابة
وعادة ما يصيب عيناً واحدة فقط .

hypertensive u.

التَّهَابُ العَيْنِيَّةُ الرَّافِعِ لِلضَّعْطِ
التهاب العينية الذي يؤدي إلى ارتفاع
ضغط داخل العين .

immunogenic u.

التَّهَابُ العَيْنِيَّةُ المُنَاعِي
التهاب العينية بأسباب مناعية مثل التهاب
العين التعاطفي .

lens-induced u.

التَّهَابُ العَيْنِيَّةُ المُسْتَحْتِ بِالعَدْسَةِ
التهاب حاد داخل العين يمتد إلى العينية
يتسبب عن هروب مادة عدسية من
فتحات في محفظتها .

nongranulomatous u.

التَّهَابُ العَيْنِيَّةُ اللَّاحِبِيَّةِ
التهاب العينية المرافق للأمراض الجسدية
اللاحيبية مثل التهاب المفاصل الرثوي .

nonsuppurative u.

التَّهَابُ العَيْنِيَّةُ اللَّاقِيحِي
التهاب العينية غير المولد للقيح .

ocular contusion u.

التَّهَابُ العَيْنِيَّةُ السَّحْبِي
التهاب عينية العين المنسب عن
رضوضها .

phacoanaphylactic u.

التَّهَابُ العَيْنِيَّةُ العَدْسِي التَّاقِي
التهاب العينية الحاد الذي يحدث عند
تحسُّر الجسم المسبق لبروتين العدسة .

phacolytic u.

التَّهَابُ العَيْنِيَّةُ بِالْحَلَالِ العَدْسَةِ
التهاب العينية الذي يتسبب عن تسرب
بعض مواد العدسة في الساد فائق الضغط .

phacotoxic u.

(= lens induced u.)

التَّهَابُ العَيْنِيَّةُ بِسُمِّيَّةِ العَدْسَةِ
التَّهَابُ العَيْنِيَّةُ الخَلْفِيَّةُ
التهاب يصيب القسم الخلفي من العين
ويشمل التهاب المشيمية والشبكية .

posterior nongranulomatous

u.

التَّهَابُ العَيْنِيَّةُ الخَلْفِيَّةُ اللَّاحِبِيَّةِ
التهاب العينية اللاحيبي الذي يصيب
قسمها الخلفي

rubella u.

التَّهَابُ العَيْنِيَّةُ بِالْحَصْبَةِ الْأَلْمَانِيَّةِ
التهاب عينية العين المرافق للإصابة بالحصبة
الألمانية .

subacute u.

التَّهَابُ العَيْنِيَّةُ دُونَ الحَادِ
التهاب عينية العين دون الحاد .

suppurative u.

التَّهَابُ العِنْيِيَّةُ التَّقِيْحِيَّةُ

التهاب العنبيه المولد للقيح .

sympathetic u.

(= sympathetic ophthalmia)

التَّهَابُ العِنْيِيَّةُ التَّعَاظُفِيَّةُ

التهاب العنبيه الذي ينتشر في العينين والذي يتولد بعد أسبوعين إلى عدة سنين من إصابة إحدى العينين بإصابة نافذة ويكون الالتهاب أشد حدة في العين التي لم تصب بالرضح وبالتعاطف معها وهو مرض مناعي ذاتي .

syphilitic u. التَّهَابُ العِنْيِيَّةُ الإِفْرَنْجِيَّةُ

التهاب العنبيه المرافق لداء الإفرنجي .

toxic u. التَّهَابُ العِنْيِيَّةُ السُّمِّيَّةُ

التهاب العنبيه الذي تولده بعض السموم .

toxoplasmic u.

التَّهَابُ العِنْيِيَّةُ بِالمَقْرُوسَاتِ

التهاب العنبيه المشيمية والشبكية المسبب عن التهاب العين بداء المقوسات .

traumatic u. التَّهَابُ العِنْيِيَّةُ الرُّضْحِيَّةُ

التهاب العنبيه الذي يتسبب عن إصابات العين الرضحية .

tuberculous u.

التَّهَابُ العِنْيِيَّةُ التَّدْرُئِيَّةُ

التهاب العنبيه الحبيبي الذي ينتج عن الإصابة بعصيات السل ويظهر عادة كالتهاب شديد في المشيمية والشبكية .

zoster u. التَّهَابُ العِنْيِيَّةُ النُّطَاقِيَّةُ

التهاب العنبيه بالحلأ النطاقي .

uveolabyrinthitis التَّهَابُ العِنْيِيَّةُ والتَّيِّه

التهاب العنبيه الذي يترافق مع التهاب التيه .

uveomeningitis

التَّهَابُ العِنْيِيَّةُ والسَّحَايَا

التهاب يتصف بإصابة العنبيه ويترافق مع علامات سحائية .

uveoparotid fever

الحُمَّى العِنْيِيَّةُ النَّكْفِيَّةُ

داء الغرناوية الذي يصيب الغدة النكفية وعنبيه العين .

uveoparotitis التَّهَابُ العِنْيِيَّةُ والنَّكْفِيَّةُ

انظر (= uveoparotid fever)

uveoretinitis التَّهَابُ العِنْيِيَّةُ والشَّبَكِيَّةُ

التهاب عنبيه العين وشبكيتها معاً .

uveoscleritis التَّهَابُ العِنْيِيَّةُ والصلِّبَةُ

التهاب يتولد عن امتداد التهاب العنبيه إلى الصلبة .

V

vaccinia الوَقْس ، جُدري البقر
مرض فيروسي يسبب أحياناً بثرات على الجفن
عند تلقيح الأطفال ضد الجدري .

vacuuming إفراغ
إفراغ الخلايا القشرية للغرفة الخلفية للعين
بالرشف .

vagina bulbi
(= bulbar sheath)

غَمْدُ الْمُقْلَةِ
نسيج ضام يكون المحفظة التي تحيط بالقسم
الخلفي من العين والتي تمتد إلى الأمام حتى قبو
الملتحمة وتتصل بلقافات عضلات العين .

vagina nervi optici
(= optic nerve sheath)

غَمْدُ العَصَبِ البَصْرِيِّ
van Lint technique تَقْنِيَةُ فَاَن لِينْت
طريقة تخدير موضعي بالارتشاح الانتشاري
للأجفان لتخديرها ولتشبيط حركتها .

varilux (= varilux lens)
عَدَسَةٌ مُتَدَرِّجَةُ البُور
انظر (lens)

varix, orbital دَالِيَةٌ حَنَاجِيَّةٌ
توسع أوردة الحجاج وتعرجها .

vascular pulsation, retinal
بَهْضَانُ الأَوْعِيَةِ الشَّبَكِيَّةِ
(١) نبضان الوريد الشبكي وهو نبضان
فيزيولوجي .

(٢) نبضان الشريان الشبكي وهو دائماً
عرض مرضي .

vascularization تَوَعُّي
تكاثر الأوعية الدموية في القرنية .

vein, angular الَوْرِيدُ الزَّوَائِي
وريد قصير بين العين وجذر الأنف يتكون من
اتحاد الوريد فوق البكرة والوريد فوق الحجاج
ويستمر نازلاً مكوناً الوريد الوجهي .

vein, aqueous الَوْرِيدُ المَائِي
وريد يربط قناة شليم بالأوردة خارج الصلبة .

vein, central retinal
وَرِيدُ الشَّبَكِيَّةِ المَرْكَزِيِّ
وريد يتكون من اتحاد أوردة الشبكية ويترك
العين مع العصب البصري ليصب في الوريد
العيني العلوي .

veins, ciliary الأَوْرِدَةُ الهَدْيِيَّةُ
أوردة تبدأ من داخل مقلة العين من العضلة
الهدبية وتنزح في الوريد العيني العلوي . وتتبع
الأوردة الهدبية الأمامية الشرايين الهدبية
وتستلم الدم من الأوردة خارج الصلبة ومن
غلالة الملتحمة العينية ، أما الأوردة الهدبية
الخلفية فإنها تسير مع الشرايين الهدبية الخلفية
وتصب في الوريد العيني العلوي .

veins, episcleral أَوْرِدَةٌ خَارِجُ الصَّلْبَةِ
أوردة صغيرة على سطح الصلبة تجمع الخلط
المائي والدم من القسم السطحي الأمامي
للعين .

vein, superior ophthalmic

الوريد العيني العلوي
وريد يبدأ من الزاوية الأنسية للجفن حيث
يتصل به الوريد الجبهي والقوق الحجاجي
والزاوي ويتبع تفرعات الشريان العيني وقد
يتصل بالوريد العيني السفلي عند الشق
الحجاجي العلوي قبل أن يفتح في الجيب
الكهفي .

venography, orbital

تصوير أوردة الحجاج
التصوير الشعاعي لأوردة الحجاج لتعيين
وجود ورم فيه يضغط عليها أو يغير من
شكلها .

توسُّع الأوردة
ازدياد قطر أوردة العين .

انسداد الوريد
انسداد الوريد الشبكي المركزي أو أحد
فروعه .

نبضان وريدي
نبضان الوريد الشبكي المركزي الذي يشاهد
عند فحص قاع العين يشاهد في حالة وذمة
حليمة العصب البصري .

venous stasis retinopathy

اغتيال الشبكية بالركود الوريدي
انظر (retinopathy)

تجانح
حركة العينين باتجاهين متعاكسين كما يحدث
عند تقاربهما أو تباعدهما .

accommodation v. تكيفي

تقارب العينين أو تباعدهما عند تكيفهما
للرؤية لختلف المسافات .

حوّل إنسيّ تجانحيّ
حول انسي يزداد فيه التقارب عند النظر
للأسفل .

حوّل وحشيّ تجانحيّ
حول وحشي يزداد فيه تباعد العينين عند
النظر للأسفل .

v. movements حركات تجانحية

حركة العينين باتجاهين متعاكسين مثل
حركات التقارب أو التباعد .

vernal catarrh نزلة ربيعية

نوع من التهاب الملتحمة الأرجي الذي يحدث
في الربيع غالباً وقد يولد صفيحات التهابية
صلبة تحت الجفن العلوي .

vernal conjunctivitis

التهاب الملتحمة الربيعي

انظر (= vernal catarrh)

verruca ثؤلول، بَرُوقة

ورم بشراني يسببه فيروس حليمومي . وقد
يستعمل الاصطلاح للدلالة على أي تكاثر
بشراني حميد غير فيروسي .

verruca vulgaris الثؤلول الدارج

ثؤلول الجلد الفيروسي الذي يكون ورماً
بشرانياً .

versions حركات توافقية

حركات العين التوافقية للنظر لختلف
الاتجاهات .

deorsumversion الحَمَلَقَةُ للأسفل

حركة العينين التوافقية للنظر للأسفل .

dextroversion الحَمَلَقَةُ لليمين

حركة العينين التوافقية للنظر لليمين .

levoversion الحَمَلَقَةُ للييسار

حركة العينين التوافقية للنظر للييسار .

sursumversion الحَمَلَقَةُ للأعلى

حركة العينين التوافقية للنظر للأعلى .

vertical nystagmus رَأْرَاءُ عَمُودِيَّة

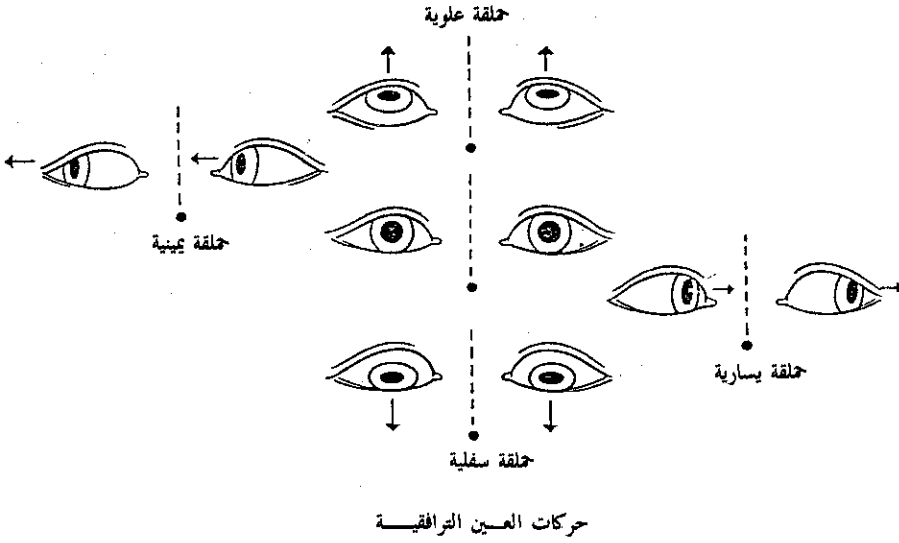
انظر (nystagmus)

vertical striae حُطُوطٌ عَمُودِيَّة

انظر (striae)

vertigo, ocular دُوَارٌ بَصْرِيّ

نوع من الدوار تسببه أمراض العين خصوصاً
في الأشخاص المصابين بضعف عضلات العين
أو عدم توازنها .



vesicle, optic الحَوْيْصَلَةُ البَصْرِيَّة

اندلاق يتطور على جهتي الدماغ المقدم للجنين يتكون منه القسم الحسي للعين .

vesicles, herpetic حَوْيْصَلَاتٌ حَلَايِيَّة

حويصلات تظهر على الوجه والأجفان عند المصابين بالخلا .

vessels, choroidal أَوْعِيَّةُ المَشِيمِيَّة

الغلاف الوعائي الذي يحيط بالشبكية ويغذي ثلثها الخارجي .

vessels, ghost أَوْعِيَّةٌ شَبْحِيَّة

أوعية دموية فارغة تبقى في القرنية بعد هجوم أوعية جديدة مليئة بالدم عليها .

vessels, retinal أَوْعِيَّةُ الشَّبَكِيَّة

الأوعية الموجودة على سطح الشبكية والتي تغذي ثلثها الداخليين .

vessels, shunt optic disc

أوعية القُرْصِ البَصْرِيِّ التَّحْوِيلِيَّة أوعية تصل العصب البصري من أوعية المشيمية والشبكية .

vestibular nystagmus زَاوَاةٌ دَهْلِيْزِيَّة

(nystagmus) انظر

viral conjunctivitis

التَّهَابُ المُلْتَحِمَةُ الفِيرُوسِي

انظر (conjunctivitis)

viral keratitis

التَّهَابُ القَرْنِيَّة الفِيرُوسِي

انظر (keratitis)

visible iris diameter

قُطْرُ القُرْحِيَّة المَنْطُور

قطر القرحة يقاس لاختيار العدسة اللاصقة الأولية المناسبة .

vision

رُؤْيَةٌ ، إِبْصَار

القدرة على البصر أو الأبصار أو البصيرة .

achromatic v. رُؤْيَةٌ لَا لَوْنِيَّة

اضطراب بصري يظهر فيه ألوان الطيف الشمسي كلها كدرجات متفاوتة من اللون الرمادي .

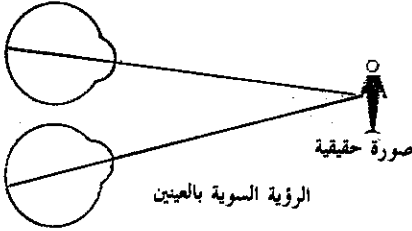
aphakic v. إِبْصَارٌ لَا عَدْسِي

الرؤية بالعين بعد استئصال عدستها .

after v. رُؤْيَةٌ تَلَوِيَّة

دوام الإحساس البصري بعد توقف المنبه المسبب له .

binocular v. رُؤْيَةٌ بِالْعَيْنَيْنِ
الرُّؤْيَةُ بِالْعَيْنَيْنِ سَوِيَةٌ مِنْ دُونِ إِدْرَاقِ رُؤْيَةٍ
مزدوجة .



blurred v. رُؤْيَةٌ ضَبَائِيَّةٌ
ضعيف البصر لأسباب مرضية عينية أو
دماغية عصبية .

central v. الرُّؤْيَةُ الْمَرْكَزِيَّةُ
الرُّؤْيَةُ الَّتِي تَمَّ بَتْنِيهِهِ مَنْطِقَةُ الْبُقْعَةِ
الصفراء .

chromatic vision رُؤْيَةُ الْأَلْوَانِ
(= color v.) انظر

color v. رُؤْيَةُ الْأَلْوَانِ ، رُؤْيَةُ مُلَوْنَةٌ
رُؤْيَةُ كُلِّ أَلْوَانِ الطَّيْفِ الشَّمْسِيِّ وَيَمَّ ذَلِكَ
بَتْنِيهِهِهِ مَخَارِيطِ الشَّبَكِيَّةِ .

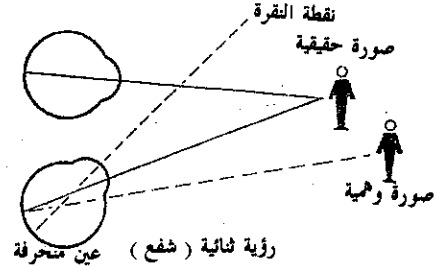
convergence v. رُؤْيَةُ تَقَارِبِيَّةٌ
الرُّؤْيَةُ بِتَقَارِبِ الْعَيْنَيْنِ .

counting finger v. إِبْصَارٌ عَدَّ الْأَصَابِعِ
ضعف بصري يستطيع المصاب به الرؤية
التي لا تتعدى عد الأصابع. ويفحص
المصاب بالطلب منه بتعيين عدد الأصابع
التي تعرض له من مسافة معينة .

day v. رُؤْيَةُ نَهَارِيَّةٌ
رُؤْيَةُ بِضَوْءِ النَّهَارِ أَوْ تَحْتَ ضَوْءِ سَاطِعٍ
وهي رؤية تم بتنبهه مخاريط الشبكية .

dichromatic v. رُؤْيَةُ اللَّوْنَيْنِ
رُؤْيَةُ لَوْنَيْنِ أَوَّلَيْنِ فَقَطْ وَعَدَمِ التَّمَكُّنِ مِنْ
رُؤْيَةِ اللَّوْنِ الثَّلَاثِ .

direct v. (= central v.) رُؤْيَةٌ مَرْكَزِيَّةٌ
double v. رُؤْيَةٌ ثَنَائِيَّةٌ ، شَفْعٌ
(= diplopia) انظر



far point v. رُؤْيَةُ الْبَعِيدِ
رُؤْيَةُ النِّقْطَةِ الْبَعِيدَةِ .

facial v. رُؤْيَةٌ وَجْهِيَّةٌ
المقدرة على تقدير أبعاد واتجاه الأجسام في
المحيط عن طريق حسها بالوجه .

field of v. السَّاحَةُ الْبَصْرِيَّةُ
(field) انظر

foveal v. (= central v.) رُؤْيَةٌ مَرْكَزِيَّةٌ

fusion of v. إِنْدِمَاجُ الرُّؤْيَةِ
اندماج الصورتين المكونتين بالعينين
وإدراكهما كصورة واحدة .

half v. عَمَى شَقِيٍّ
(= hemianopia) انظر

halo v. رُؤْيَةٌ هَالِيَّةٌ
رُؤْيَةُ هَالَةٍ مَلَوْنَةٍ حَوْلَ مَصْدَرِ الضُّوءِ وَهِيَ
إحدى علامات الزرق .

haploscopic v.
(= stereoscopic v.)

رُؤْيَةٌ مُجَسِّمَةٌ

indirect v. (= peripheral v.) رُؤْيَةٌ غَيْرُ مُبَاشِرَةٍ

iridescent v. (= halo v.)

رؤية هالئة

macular v. (= central v.)

رؤية مركزية

monochromatic v.

(= monocolour v.)

رؤية اللون الواحد

monocolor v. رؤية لون واحد من الألوان الأساسية

والعمى الضوئي للونين الآخرين .

monocular v. رؤية بعين واحدة

الأبصار بعين واحدة فقط .

multiple v. تعدد الرؤية

انظر (= polyopia)

near v. رؤية القريب

تكيف العين للرؤية القريبة ويتم ذلك بتقارب العينين وتضييق حدقتيهما وزيادة تحدب عدستيهما .

near point v. (= near v.)

رؤية القريب

night v. رؤية ليلية، رؤية ظلامية

رؤية في الظلام أو في ضوء خافت .

nul v. رؤية لا عتامية

وجود عتامات في الساحة البصرية لا يدركها المريض .

obscure v. رؤية فاتمة

وجود عتامات في الساحة البصرية يدركها المريض .

oscillating v. إحصار تذبذبي

انظر (= oscillopsia)

peripheral v. رؤية محيطية

رؤية تتم بتنبه عصبيات المناطق المحيطة من الشبكية .

photopic v. رؤية ضوئية

انظر (= day v.)

Pick's v. رؤية بيك

رؤية لا ترتبط فيها علاقات الأبعاد

العمودية والأفقية للجسم المنظور فتتقارب أو تتباعد عن بعضها البعض .

pseudoscopic v. رؤية مُسطَّحة

عكس الرؤية المجسمة فلا ترى الأجسام مجسمة بل مسطحة وخاوية .

rainbow v. (= halo v.)

رؤية هالئة

rod v. رؤية عَصَوِيَّة

رؤية بالعصيوات ولا تقوم المخاريط بدور يذكر فيها كما يحصل في الرؤية الظلامية .

scoterythrous v. رؤية لا حُمْرَويَّة

عيب بصري لا يتمكن فيه المصاب من رؤية الألوان الحمراء والقرية منها .

scotopic vision (= night v.)

رؤية ظلامية

shaft v. (= tunnel v.) رؤية نَفَقِيَّة

solid v. (= stereoscopic v.)

رؤية مُجَسِّمَة

stable v. بصر ثابت

حدة إحصارية ثابتة لا تتذبذب .

stereoscopic v. رؤية مُجَسِّمَة

أبصار أبعاد الجسم الثلاثة وعمقه وإدراك تجسيمه .

three dimensional v.

(= stereoscopic v.)

رؤية مُجَسِّمَة

trichromatic v. رؤية ثَلَاثِيَّة الألوان

رؤية سوية يتمكن الشخص من رؤية كل الألوان بصورة طبيعية .

triple vision (= triplopia)

رؤية ثَلَاثِيَّة

رؤية ثلاثة صور للجسم المنظور الواحد .

tunnel v. رؤية نَفَقِيَّة

حالة انكماش الساحة البصرية وضيقها للحد الذي يظهر وكأن الشخص ينظر إليها من خلال نفق أو أنبوب طويل .

twilight v. (= night v.)

رؤية شَفَقِيَّة

- violet v.** (= ianthinopsia) رُؤْيَةٌ تَنْفَسَجِيَّةٌ
- word v.** رُؤْيَةُ الْكَلِمَاتِ المقدره على إدراك الكلمات المكتوبة أو المطبوعه .
- visual** إبصارِيّ ، بصِرِيّ ما يتعلق أو ينتسب للرؤية والإبصار .
- v. accommodation** تَكْيُفُ الإبصارِ انظر (= accommodation)
- v. acuity** حِدَّةُ الإبصارِ انظر (acuity)
- v. acuity charts** لُوحَاتُ حِدَّةِ الإبصارِ لوحات عليها حروف أو حلقات ناقصة أو رسوم مصممة لتقابل زاوية قدرها (٥) درجات في العين على بعد (٦) أمتار أو (٢٠) قدم .
- v. acuity measurements** قِياسُ حِدَّةِ الإبصارِ تعيين قوة البصر باستعمال لوحات حدة الإبصار وتكتب بصورة كسر صورته تعبر عن المسافة التي يقاس منها النظر ومخرجه عن المسافة التي يستطيع الشخص السوي أن يرى الحرف منها .
- v. adaptation** تَلَاؤُمُ البَصَرِ انظر (adaptation)
- v. adaptation to darkness** التَلَاؤُمُ لِلظَّلامِ انظر (= dark adaptation)
- v. adaptation to light** التَلَاؤُمُ لِلضَّوئِ انظر (= light adaptation)
- v. agnosia** عَمَةُ بَصِرِيّ انظر (agnosia)
- v. angle** الزَّاوِيَةُ البَصْرِيَّةُ انظر (angle)
- v. axis** المحوَرُ البَصِرِيّ انظر (axis)
- v. cortex, primary** القَشْرَةُ البَصْرِيَّةُ الأوَّلِيَّةُ قشرة المخ البصرية في مؤخرة الفص القذالي في التليف ١٧ وتستلم الدفعات العصبية البصرية من السبيل البصري ولا يتم فيها إدراك صورة المرئيات ومدلولاتها بوضوح .
- v. cortex, secondary** القَشْرَةُ البَصْرِيَّةُ الثَّانَوِيَّةُ قشرة المخ البصرية في الفص القذالي في التليفين ١٨ و ١٩ والتي تستلم الدفعات العصبية البصرية من القشرة الأولية ويتم فيها إدراك الصور المرئية .
- v. deprivation** حِرْمَانُ البَصَرِ ، العَمَى الحالة التي يكون فيها المريض مصاباً بعاهة في عينيه تؤدي إلى عدم البصر سواء بسبب عاهة ولادية أو بسبب مرض مكتسب .
- v. duplicity theory** نَظْرِيَّةُ ثَنَائِيَّةِ الإبصارِ انظر (theory)
- v. evoked potential** الجُهْدُ البَصِرِيّ المُسْتَحَثُّ موجات كهربائية تولدها القشرة البصرية الخية استجابة لتنبية العين بمنبهات بصرية .
- v. failure** فَضُورُ بَصِرِيّ ضعف في قوة البصر .
- v. field** السَّاحَةُ البَصْرِيَّةُ انظر (field)
- v. field, central** السَّاحَةُ البَصْرِيَّةُ المَرْكَزِيَّةُ انظر (field)
- v. field, frontal** السَّاحَةُ البَصْرِيَّةُ المُجَابِهَةُ انظر (field)

v. field, incongruous

سَاحَةٌ بَصَوِيَّةٌ غَيْرُ مُتَطَابِقَةٍ
عدم تطابق أو تساوي المنطقتين
العميائويتين للعينين في الساحة البصرية في
حالة العمى النصفي .
انظر (field defects)

v. field, monocular

السَّاحَةُ البَصَوِيَّةُ لِعينٍ وَاحِدَةٍ
الساحة البصرية لإحدى العينين .

v. field, quadrantic

سَاحَةٌ إِبْصَارِيَّةٌ رُبْعِيَّةٌ
ربع الساحة البصرية .

v. hallucination هَلَسٌ بَصَرِيٌّ
انظر (hallucination)

v. loss فَقْدُ البَصَرِ
نقص القوة البصرية الجزئي أو انعدامها
التام .

v. motor area

البَاحَةُ الحَرَكَيةُ البَصَرِيَّةُ
الباحة الحركية للعين الموجودة في الفص
الجبهي أمام الباحة أمام المركزية في التلفيف
(٨) .

v. pathway الطَّرِيقُ البَصَرِيَّةُ
الطرق العصبية البصرية المركزية .

v. perception area

بَاحَةُ الإِدْرَاكِ البَصَرِيِّ
باحة فيرنكة حول التلفيف الزاوي في
قشرة المخ حيث يتم إدراك مدلول
المرئيات .

v. pigments الصِّبَاغَاتُ البَصَرِيَّةُ
الصبغات الحساسة للضوء التي توجد في
عصيات ومخاريط الشبكية .

v. purple الأَزْجَوَانُ البَصَرِيِّ
الصباغ الحساس للضوء الذي يوجد في
عصيات الشبكية .

v. radiation الشُّعُّ البَصَرِيِّ
قسم السبيل البصري الذي يمتد بين الجسم
الركبي الوحشي وقشرة المخ البصرية .

v. receptors المُسْتَقْبَلَاتُ البَصَرِيَّةُ
مستقبلات الشبكية التي تتحسس للضوء
وهي العصيات والمخاريط .

v. resolving power

قُدْرَةُ التَّمْيِيزِ البَصَرِيِّ
قدرة العين على التمييز بين نقطتين
متجاورتين ويمكن أن تعتبر بأنها أقصر
مسافة بين النقطتين التي يمكن للعين أن
تميزهما منفصلتين .

v. stereopsis الإِبْصَارُ المُجَسِّمُ
انظر (stereopsis)

v. threshold عَتَبَةُ الأَبْصَارِ
انظر (threshold)

visualization تَبْصُرٌ
عملية النظر وتكوين إدراك أو انطباع بصري
للجسم المنظور .

visualize يَتَبَصَّرُ
تكوين صورة دماغية للجسم المنظور أو الرؤية
الكاملة .

visuauditory بَصَرِيٌّ سَمْعِيٌّ
متعلق بالبصر والسمع .

visuosensory بَصَرِيٌّ حَسِّيٌّ
متعلق باللمس البصري الذي يؤدي إلى الإدراك
البصري .

visuoscope مِِنْظَارٌ تُرَكِّزُ العَيْنَ
آلة للكشف عن وجود تثبيت بصري متبدد أو
غير مركزي .

vitelliform macular degeneration
تَدَكُّسُ الشَّبَكِيَّةِ المُحَمِّيِ الشَّكْلُ
انظر (degeneration)

vitrectomy اسْتِئْصَالُ الرُّجَاجِيِّ
عملية جراحية لاستئصال الرجاجي .

anterior v.

اسْتِئْصَالُ الرُّجَاجِيِّ الأَمَامِيِّ
استئصال أغشية الزجاجي في منطقة
الحدقة .

pars plana v.

إِسْتِصْنَالُ الرَّجَاجِيِّ بِطَرِيقِ الْجُزْءِ الْأَمْلَسِ

إزالة الزجاجي عن طريق الجزء المستوي .

posterior v.

إِسْتِصْنَالُ الرَّجَاجِيِّ الْخَلْفِيِّ

استئصال الزجاجي في القسم الخلفي من العين خلف العدسة .

vitreocapsulitis

التهاب محفظة الرَّجَاجِيِّ

التهاب المحفظة التي تحيط بالجسم الزجاجي .

vitreous

رُجَاجِيٌّ

متعلق بالجسم الزجاجي للعين .

v. abscess

خُرَاجُ الرَّجَاجِيِّ

خراج في الجسم الزجاجي .

v. body

الجِسْمُ الرَّجَاجِيُّ

السائل الهلامي الذي يملأ كرة العين وتحده الشبكية والعصب البصري من الخلف والعدسة والجسم الهدبي من الأمام .

v. contraction

تَقَلُّصُ الرَّجَاجِيِّ

انكماش الجسم الزجاجي بسبب تجمعه .

v. detachment

الْفَصَالُ الرَّجَاجِيُّ

انفصال الجسم الزجاجي عن اتصالاته الشبكية ويمكن أن يحدث ذلك في حالات انعدام العدسة أو التهاب العنيفة المحيطي أو اعتلال الشبكية السكري أو التهاب الشبكية الانصباغي أو انسداد الفروع الوريدية . كما يحصل في قصيري البصري وعند الرضح الشديد للعين .

v. hemorrhage

نُزْفُ الرَّجَاجِيِّ

انصباب دموي داخل الجسم الزجاجي .

v. humor

الْخِلْطُ الرَّجَاجِيُّ

انظر (= vitreous body)

v. loss

فَقْدُ الرَّجَاجِيِّ

فقدان جزء من الجسم الزجاجي أثناء العمليات الجراحية وخاصة عند استئصال الساد داخل المحفظة .

v. neovascularization

تَوَعُّجِي الرَّجَاجِيِّ الْحَدِيثِ

نمو أوعية دموية جديدة داخل الجسم الزجاجي .

v. opacities

عَتَامَاتُ الرَّجَاجِيِّ

أجسام عائمة تسبب داخل الجسم الزجاجي وتسبب عتامة البصر .

primary v.

الرَّجَاجِيُّ الْأَوَّلِيُّ

الزجاجي الأولي الذي يتكون في المضغة من خيوط الأدمة الظاهرة والمتوسطة قبل أن يوعى .

primary resistant

hyperplastic v.

الرَّجَاجِيُّ الْأَوَّلِيُّ الْبَاقِي الْمَفْرُطِ التَّنَسُّجِ

عيب خلقي عادة ما يكون في عين واحدة بسبب بقاء الغلالة العضلية الليفية الجنينية للعين وبعض من الجهاز الوعائي للزجاجي ويتصف عادة بمحدقة بيضاء وصغر المقلة وطول البروز الهدبي وعتامة العدسة .

v. prolapse

تَدَلُّي الرَّجَاجِيِّ

تدلي الزجاجي إلى الغرفة الأمامية بعد عمليات الساد داخل المحفظة .

v. replacement

تَعْوِيضُ الرَّجَاجِيِّ

التعويض عن الجسم الزجاجي بعد عمليات استئصاله .

secondary v.

الرَّجَاجِيُّ الثَّانَوِيُّ

زجاجي مضعي مكون من خيوط كثيفة يحيط بالزجاجي الأولي ويكونه كأس العين .

v. separation

إِنْفِصَالُ الرَّجَاجِيِّ

انظر (= v. detachment)

syneresis of v.

إِمَاعَةُ الرَّجَاجِيِّ

إماعة قسم من الجسم الزجاجي وعادة ما يكون مصحوباً بظهور عتامات عائمة تسبب فيه .

tertiary v.

الرَّجَاجِيُّ الثَّالِثِ

ألياف مضعية نطقية مستمدة من

الزجاجي الأولي ومن الغشاء القاعدي
للظهارة غير المنصبة للجسم الهدبي
تلتصق بالعدسة لتولد نطقة زين في عين
الجنين .

v. traction جَرُّ الزُّجَاجِيّ
سحب الشبكية الطبيعي للجسم
الزجاجي .

vitretome مِبْضَعُ الزُّجَاجِيّ
آلة تستعمل لقطع الزجاجي .

vitritis إْتِهَابُ الزُّجَاجِيّ
التهاب يصيب الجسم الهدبي .

vortex, Fleisher's عَتَامَةُ الْقَرْنِيَّةِ الْمَكْوُكِيَّةِ
انظر (= cornea verticilata)

Vossius ring حَلَقَةُ فُوسِيُوس
انظر (ring)

W

walleye حَوَلٌ وَحَشِيٌّ ، حَزْرٌ
انظر (= exotropia)

warpage اِعْوِجَاجٌ
(١) اعوجاج العدسة اللاصقة الصلبة الدائم .

(٢) اعوجاج وقتي في تقوس القرنية .
wart تُوَلُولٌ
انظر (= verruca)

wasp sting لَسْعَةُ الدُّبُورِ
انظر (sting)

water drinking test

اِحْتِبَارُ شُرْبِ الْمَاءِ
انظر (test)

wedge resection قَطْعٌ اِسْمِيْنِيٌّ
انظر (resection)

white pupil حَدَقَةٌ بَيْضَاءُ
انظر (pupil)

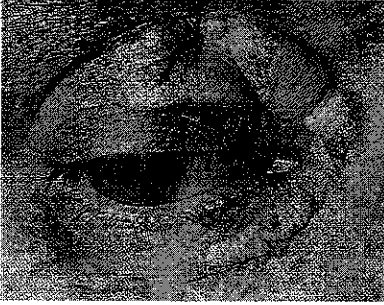white ring of cornea

حَلَقَةٌ الْقَرْنِيَّةِ الْبَيْضَاءُ
انظر (ring)

X

x - ray

الأشعة السينية
أشعة رونتجن .



xanthelasma

وَرَمٌ أصْفَر

أكثر أنواع ورم الصفروم شيوعاً وقد يصيب
الأجفان ويتصف بتوليد نقاط صفراء لينة .

xanthogranuloma, ocular
juvenile

حُبَبُورٌ أصْفَرٌ عَيْنِي حَدَثِي

جلاد يبدأ في الوليد أو الطفولة المبكرة حيث
تظهر حطاطات أو عقيدات صفراء أو صفراء
بنية أو حمراء على العين أو العضلات أو الجلد
ولكنه يتراجع تدريجياً بعد سنوات من
ظهوره .

xanthoma

صَفْرُومٌ

ورم يتصف بترسب شحمي أصفر ينبع من

الأوعية الدموية وعادة ما يترافق مع ارتفاع
كوليسترول الدم .

xanthopsia

رُؤْيَةٌ صَفْرَاءُ

رؤية الأجسام بلون أصفر .

x - axis

مَحْوَرٌ أَسْفَر

خط وهمي يوصل مراكز دوران العين كما
يوصل هذا الخط المراكز الهندسية لعنستي
النظارة .

xerophthalmia

جُفَافٌ العَيْنِ

جفاف الملتحمة والقرنية بسبب نقص
الفيتامين أ ويبدأ المرض بالعمى الليلي وجفاف
الملتحمة ويتطور إلى جفاف القرنية ومن ثم إلى
تلين العدسة .

xerosis

جُفَافٌ

جفاف العين والفم والجلد الشاذ .

conjunctival x. جُفَافٌ المُلْتَحِمَةِ

جفاف الملتحمة الذي يتسبب عن نقص
الفيتامين أ ومن الممكن أن يتطور إلى
جفاف العين كلها مع تلين العدسة .

corneal x.

جُفَافٌ القَرْنِيَّةِ

جفاف القرنية الذي يكسبها لوناً أبيضاً أو
رمادياً .

Y

y – axis مَحَوْرُ وَاي

خط وهمي عمودي على محور أوكس وعلى محور تثبيت البصر . ويكون عمودياً على محور أوكس لعدسات النظارة والمحور البصري .

دَرَزُ العَدَسَةِ بِشَكْلِ Y

y – suture of the lens

منطقة التقاء نهايات الألياف العدسية وتكون على شكل حرف Y .

YAG laser

ليزِر الياك

انظر (laser)

yellow spot البُقْعَةُ الصَّفْرَاءُ
انظر (= macula lutea)

yoke muscles عَضَلَاتٌ يَرْيَّةٌ

عضلات تعمل مترافقة لتولد حركة عينية متناسقة مثل العضلتين المستقيمة الوحشية اليمنى والمستقيمة الانسية اليسرى .

نَظْرِيَّةُ يُونِغِ هَيْلْمُهولْتز

Young-Helmholtz theory

انظر (theory)

Z

Zeis glands

عُدَّةُ رَاسِيس
انظر (gland)

Zeisian sty

شَعْبِرَةٌ رَاسِيس
انظر (stye)

Zinn circle

(= circulus vasculosus nervi
optici)

دَائِرَةُ زِن

دائرة شريانية تفاعرية في الصلبة تحيط بمنطقة دخول العصب البصري للعين .

Zinn zonule

نُطَيْقُ زِن
(= ciliary zonule)

الرباط المعلق للعدسة وهو مجموعة من ألياف تمتد بين الجسم الهدبي وخط استواء العدسة والذي يحفظها في موقعها .

zone, binocular مَنطَقَةُ الإِبْصَارِ بِالْعَيْنَيْنِ

منطقة الساحة البصرية المشتركة بين العينين .

zonula

نُطَيْقَةٌ

منطقة صغيرة من سطح لها حدود معينة .

z. ciliaris

نُطَيْقَةُ الْهَدْبِيِّ
انظر (= ciliary zonule)

zonular opacity

عَمَامَةٌ نُطَيْقِيَّةٌ

كثافة ذات شكل نطقي في عدسة العين .

zonule

النُّطَيْقُ

(= suspensory ligament)

الرباط المعلق للعدسة الذي يلتصق بحافتها وتتفرس نهايته الأخرى بالجسم الهدبي .

ciliary z.

النُّطَيْقُ الْهَدْبِيُّ

انظر (= Zinn zonule)

lens z.

نُطَيْقُ الْعَدَسَةِ

انظر (= Zin zonule)

zonulysis

تَحْرِيرُ النُّطَيْقِ

حل ألياف النطيق المعلقة للعدسة بمواد كيميائية تحقق في العين مثل الفاكيموتربسين لتسهيل عملية استخراج عدسة الساد .

zoster ophthalmicus

حَلَأٌ عَيْنِي

إصابة العين بفيروس الحلا النطقي .

zoster pain

أَلَمُ الْحَلَأِ

الألم الذي تولده إصابة الحلا النطقي في العين .

zoster, herpes, of eyelids

حَلَأُ الْأَجْفَانِ النُّطَيْقِي

انظر (herpes zoster)

ملحق
أشهر الأطباء الكحالين
في التاريخ العربي الإسلامي

1. Aayon Ibn Aayon (ت ٣٨٥ هـ)
كحال مارس في مصر وألف كتاب « في أمراض العين ومداواتها » .
- أبو علي أحمد بن عبد الرحمن بندمندويه الأصفهاني (ت ٤٤٠ هـ)
2. Al-Asfahani, Abu Ali Ibn AbdJal Rahman Ibn Mandwaih
مارس الطب في بيمارستان العضدي في بغداد حيث صنف الكثير من الرسائل منها
« رسالة في تركيب طبقات العين » و « رسالة في علاج انتشار أمراض العين » .
3. Al-Basri, Masirjwaih ماسرجويه البصري
ترجم كتاب (اهرن القس) عن العين من السريانية إلى العربية وكان طبيباً وكحالاً في
البصرة في ابتداء ظهور دولة بني العباس .
- مهذب الدين عبد الرحيم بن علي بن حامد المعروف «بالدخوار» (ت ٦٢٨ هـ)
4. Al-Dakhwar, Muhathab Ul Din Abdul Rahim Ibn Ali Ibn Hamed
كان كحالاً تولى رئاسة أطباء مصر والشام وامتحن الكحالين وأجاز من كان يصلح منهم
للممارسة .
5. Al-Ghafqi, Abu Jaffar Ahmad (القرن السادس الهجري)
طبيب عيون أندلسي ألف كتاب « المرشد في الكحل » .
- خليفة بن أبي المحاسن الحلبي (القرن السابع الهجري)
6. Al-Halabi, Khalifa Ibn Abi Al-Mahasen
كحال مارس مهنته في سوريا وكتب مؤلفه « الكافي في الكحل » وصف فيه عملية
الساد وصفاً دقيقاً وبعناية فائقة وقد صنع العديد من أدواتها الجراحية .

7. Al-Harrani, Ahmad and Omar Ibna Younis أحمد وعمر ابنا يونس الحراني
من أهل الأندلس رحلا إلى بغداد وتعلما الطب فيها وعادا للأندلس ومارسا الكحالة وبرعا
فيها .

حكيم الزمان ، أبو الفضل عبد المنعم الجلياني (ت ٦٢٥ هـ)

8. Al-Jeliani, Abu Al-Fadhl Abdul Munim, Hakim Ul-Zamman
كان علامة زمانه في صناعة الطب والكحل وجراحها وأقام في دمشق وتوفي في مدينة
الرها .

9. Al-Kahal, Abu Al Hajaj Yousef أبو الحاج يوسف الكحال
مارس الكحل في بیمارستان الناصري بمصر وعليه درس والد ابن أبي أصيبعة صاحب
كتاب « عيون الأنباء »

10. Al-Kahal, Abu Ul Hussain Al-Basri أبو الحسين البصري الكحال (ت ٤٢٩ هـ)
كحال من البصرة كان مشهوراً بمعرفته بأنواع الكحل .

محمد بن يعقوب التفهني القاهري الكحال (٨١٥ - ٨٩٦ هـ)

11. Al-Kahal, Mohamad Ibn Yacoub Al-Tafhani Al Qahiri
كان طبيباً وكحالاً ماهراً في بیمارستان الناصري بالقاهرة .

صلاح الدين بن يوسف الكحال (القرن الثامن الهجري)

12. Al Kahal, Salah Ul Din Ibn Yousef
عاش في مدينة حلب وألف كتاب « نور العيون وجامع الفنون » وهو كتاب واسع مزين
بالرسوم التوضيحية التي تمثل الدماغ والعيون وأعصابها والأدوات الجراحية المستعملة في
عملياتها .

القاسم بن خليفة بن يونس الخزرجي (٥٧٥ - ٦٤٩ هـ)

13. Al-Khazraji, Al-Qasim Ibn Khalifa Ibn Younis
ولد بالقاهرة وأتقن صناعة الكحل ومهر فيها وعالج ملوك زمانه .

علي بن إبراهيم بن بختيشوع الكفرطابي (القرن الخامس الهجري)

14. Al Kifirtabi, Ali Ibn Ibrahim Ibn Bakhtishou'a
كحال مارس في بغداد وألف كتاب « تركيب العين وأشكالها ومداواة عللها » ولعله هو
نفس كتابه « تشریح العين » .

خالد بن يزيد أبو الهيثم الأسدي الكاهلي الكوفي (ت ٢١٥ هـ)

15. Al-Koufi, Khalid Ibn Yazeed Abu Al Haitham Al-Asadi Al-Kahili

كان طبيباً كحالاً مشهوراً في الكوفة .

• عبد الرحمن بن وافد بن مهند اللخمي (٣٩٨ - ٤٦٠ هـ)

16. Al-Lakhmi, Abdul Rahman Ibn Wafid Ibn Muhnad

أحد أطباء طليطلة له من الكتب كتاب « تدقيق النظر في علل حاسة البصر » وكان كحالاً مشهوراً .

علي بن عباس الأهوازي (المعروف باسم المجوسي) (ت ٣٨٤ هـ ، ٩٩٤ م)

17. Al-Majousi, Ali Ibn Abbass Al-Ahwazi

(كان من أئمة المسلمين ولذا حذف منه لقب المجوسي) ولد في أحواز واشتهر بمصنفاته التي جمعت في كتابه « كامل الصناعة الطبية » الذي صار مرجعاً طبياً في الشرق والغرب وهو طبيب بارع كامل الصفات وقد عالج أمراض العيون وقال أن أول علاجها هو إزالة مسبباتها وله كتاب « الملكي في الطب » .

أبو عبد الله بن سعيد التميمي المقدسي (٣٧٠ هـ)

18. Al-Magdisi, Abu Abdullah Mohamad Ibn Saeed Al-Timimi

كان طبيباً من بيت المقدس وله عدة تصانيف في العين منها « مقالة في ماهية الرمد وأنواعه وأسبابه وعلاجه » .

أبو القاسم عمار بن علي الموصلي (ت ٤٠٠ هـ ، ١٠١٠ م)

19. Al-Mousili, Abu Al-Qasim Ammar Ibn Ali

كان كحالاً له خبرة بمداواة العيون وجراحاتها وهو عراقي زاوول في مصر وألف كتاب « المنتخب في علم العين وعللها ومداواتها بالأدوية والحديد » ذكر فيه الكثير عن أمراض العين وجراحاتها وستة طرق لإجراء عملية قذح الساد كانت أحداها بالرشف (المص) .

أبو البركات بن القضاءي الملقب بالموفق (ت ٥٩٨ هـ)

20. Al Mowafaq, Abu Al Barakat Ibn Al-Qudhaeé

كان من جملة الكجالين المهرة في زمانه واشتهر في صناعة الطب والكحل وجراحاتها وتوفي بالقاهرة .

فتح الدين أحمد بن عثمان القيسي (القرن السابع الهجري)

21. Al-Qaisi, Fath Ul Din Ahmad Ibn Uthman

ويعرف أيضاً باسم فتح الدين بن جمال الدين بن أبي الحوافر كان كحالاً في القاهرة وألف كتاب « نتيجة الفكر في علاج أمراض البصر » في سبعة عشر باباً في حقل العين ومنافعها وتشريحها وكيفية الأبصار بها وأمزجتها وألوانها وأمراض طبقاتها وأسبابها وعلاماتها وعلاجها وأمراض عصب وعضلات المقلة والجفون والمآق وطرق حفظ العين ووقايتها .

أبو بكر محمد بن زكريا الرازي (٢٤٠ - ٣٢٠ هـ ، ٨٦٠ - ٩٣٢ م)

22. Al-Rhazi (Al-Razez)

فيلسوف وحكيم وطبيب الخليفة في بغداد كتب أكثر من ١٠٠ كتاب ومنها مجلد خاص بأمراض العيون وأشهر كتبه هو كتابه الموسوعي « الحاوي في الطب » ويقع في ثلاثين مجلداً وهو أول من لاحظ أن الحدقة تستجيب للنور وأول من وضع الشرط الهام في إجراء عملية الساد وهو وجوب أن تستجيب حدقة عين المصاب للنور . كما أنه كتب كتاب « في هيئة العين » وفي « فضل العين على سائر الحواس » و « مقالة في منفعة أطراف العين » وفي « أدوية العين وعلاجها » ومقالة في « العلة التي تضيق النواظر في النور وتوسع في الظلمة » .

23. Al Ruhbi, Radhi Ul Din

رضي الدين الرحبي (ت ٦٣١ هـ)

مارس الكحالة في دمشق وعرف واشتهر بها .

24. Al Sabeie, Ibn Waseef

ابن وصيف الصائىء (القرن الرابع الهجري)

كان كحالاً وخبيراً بطب العيون مارس مهنته في بغداد وأمه المرضى من كافة الأقطار .

علاء الدين الكحال الصفدي (القرن الثامن الهجري)

25. Al-Safadi, Ala' Ul-Din Al Kahal

طبيب كحال بصفد له من التصانيف كتاب « القانون في أمراض العيون » .

الرئيس صلاح الدين الشامي (القرن العاشر الهجري)

26. Al-Shami, Al Raees Salah Ul-Din

كان كحالاً ماهراً عالج الملك الأشرف فأنعم عليه واشتهر بين أقرانه .

رشيد الدين أبو المنصور بن علي الصوري (ت ٦٣٩ هـ)

27. Al-Souri, Rashid Ul-Din Abu Al-Mansoor Ibn Ali

زاول الكحالة في دمشق وألف كتاب « الكافي في طب العين » أو « تذكرة الكحالين في طب العين » .

أبو جعفر هارون الترجالي (ت ٥٩٥ هـ ، ١١٩٨ م)

28. Al-Tarjali, Abu Jaffar Haroon

كحال من أشيلية برع في الكحالة في الأندلس وروي الكثير عن تفننه وبراعته .

أبو علي خلف الطولوني (توفي في النصف الأول من القرن الرابع الهجري)

29. Al-Tolouni, Abu Ali Khalaf

كانت له معرفة جيدة في علوم أمراض العين ومداواتها وكتب كتابه الضخم « النهاية والكفاية في تركيب العينين وخلقتهما وعلاجهما وأدويتهما » .

أبو القاسم بن عباس الزهراوي (٩٣٦ - ١٠١٣ م)

30. Al-Zahrawi (Albucasis), Abul Kasim Ibn Abbass

الطبيب العربي المولود في قرطبة وهو مؤلف كتاب « التعريف لمن عجز عن التأليف » في ٣٠ جزءاً ويعتبر قسمه الجراحي من أعظم ما كتب في هذا الحقل وقد ابتكر العديد من الآلات الجراحية وخصص جزءاً مهماً منها للعمليات الجراحية في العين .

محمد إبراهيم بن ساعد الأنصاري المعروف بابن الأكفاني (ت ٧٤٩ هـ)

31. Ibn Al-Akfanī, Mohamad Ibn Sa'ed Al-Ansari

كحال عمل في القاهرة وألف كتاب « كشف الزين في أمراض العين » أو « تجريد الزين » .

32. Ibn Al-Dahli Abu Nasr

أبو نصر بن الدحلي (ت ٣٧٢ هـ)

كحال مشهور مارس في البيمارستان الجديد في بغداد أيام الخليفة عضد الدولة .

أبو علي محمد بن الحسن بن الهيثم (٩٦٥ - ١٠٣٩ م)

33. Ibn Al Haitham (Al Hazen), Abu Ali Mohamad Ibn Al Hasan

عالم فلك وبصريات صاحب كتاب « المناظر » من البصرة كان أول من أشار إلى أن الأبصار يكون بواسطة الشبكية وإن وحدة النظر بين الباصرتين (العينين) عائد إلى تماثل الصور على الشبكييتين ودرس طبقات العين بتفصيل . كما أنه ألف كتابه في « أمراض العين » ومقالة في « جوهر البصر وكيفية وقوع الأبصار عليه » .

أبو زيد حنين بن اسحاق (العبادي) (١٩٤ - ٢٦٤ هـ ، ٨٠٩ - ٨٧٧ م)

34. Ibn Ishaq, Abu Zaid Hunain (Al Abbadi)

طبيب عربي ولد في بغداد ونقل إلى العربية العديد من مؤلفات أفلاطون وأرسطو وجالينوس ونسب إليه كتاب « العشر مقالات في العين وطريقة علاج مرض الرمذ »

وقد اتبع فيه منهجاً علمياً وزوده برسوم شيقة هي أول وأدق رسوم عرفت في تشرح العين . كما ألف كتاب « في العين على طريق المسألة والجواب » وكتاب « مداواة العين بالجديد » و « في تركيب العين » و « تقاسيم علل العين » و « اختيار أدوية .علل العين » وكتاب « المسائل » .

35. **Ibn Al Naqid, Abu Al-Fadhail** (ت ٥٨٤ هـ ، ١١٨٨ م) أبو الفضائل بن الناقد
طبيب مارس الكحالة في مصر وألف كتابه في طب العيون اسمه « الجربات » .

36. **Ibn Issa, Abu Sae'ed Mansoor** (ت ٤٦٠ هـ) أبو سعيد منصور بن عيسى
وهو المعروف بزاهد العلماء وله من التأليف كتاب « أمراض العين ومداواتها » .

37. **Ibn Isaa, Ali (Al-Kahal)** (ت ٤٠٠ هـ ، ١٠١٠ م) علي بن عيسى (الكحال)
طبيب عيون من أهل بغداد ألف كتابه « تذكرة الكحالين » بثلاث مقالات « حد العين » وفي « عدد أمراضها » وفي « الأمراض الخفية عن الحس » .

أبو زكريا يوحنا (أو يحيى) بن ماسويه (ت ٢٤٣ هـ ، ٨٥٧ م)

38. **Ibn Maswaih, Abu Zakaria Youhana (or Yahya)**

كان طبيباً للمأمون والمعتمد والوائق والمتوكل وكان رئيساً لبيت الحكمة في بغداد وتلمذ عليه حنين بن اسحاق وصنف كثيراً من الكتب ومنها كتاب « دغل العين » وكتاب « معرفة مهنة الكحالين » .

ابن النفيس ، علاء الدين أبو الحسن علي ابن أبي الحزم القرشي الدمشقي
(٦٠٧ - ٦٨٦ هـ ، ١٢١٠ - ١٢٨٨ م)

39. **Ibn Al Nafis, Ala Ul-Din Abu Al-Hassan Ali Ibn Abi Al-Hazm Al-Qurashi Al-Dimshqi**

ولد في دمشق وتعلم فيها قبل أن يهاجر إلى مصر حيث حلق في سماء الطب واكتشف الدورة الدموية الصغرى ولمح بالكبرى وألف في الطب والحكمة والفقه والمنطق واللغة العربية وأدائها وله كتاب واسع « في الرمذ » وكتاب « المهذب في الكحل » وأعطى اهتماماً بالغاً للعين وعلاقتها بالدماغ وقال أن العين آلة للبصر وليست باصرة وأنها تتم منفعة هذه الآلة بروح مدرك يأتي من الدماغ وتنتقل الصور بواسطة عصب العين إلى الدماغ حيث تفسر المرئيات هناك وشرح عضلات العين وحركاتها وذكر طبقات العين وقال أن في القرنية أربع طبقات وليست فيها عروق دموية .

أبو علي الحسين بن عبد الله ابن سينا (٣٧١ - ٤٢٨ هـ ، ٩٨٠ - ١٠٣٧ م)

40. Ibn Sina (Avicena), Abu Ali Al Hussain Bin Abdullaha

ويعرف بالشيخ الرئيس أشهر طبيب مسلم على مر العصور ولد في بخارى وكتب أكثر من مئتي كتاب منها « القانون في الطب » الذي بقي المصدر الطبي الرئيسي في آسيا وأوروبا لمدة خمسة قرون والذي بقي المرجع بكل مراكز تعليم الطب في أوروبا حتى نهاية القرن الخامس عشر وقد كشف عضلات العين الداخلية وقال بأن سرعة الضوء محدودة وأن شعاع العين يأتي من الجسم المرئي إلى العين . كما تحدث عن عضلات العين ووظائفها .

أبو الفرج عبد الله بن الطيب (ت ٤٣٢ هـ ، ١٠٤٣ م)

41. Ibn Al Tayeb, Abu Al Faraj Abdullah

فيلسوف عراقي مارس الطب وكتب العديد من الكتب منها « تعاليق في العين » .

42. Ibn Al-Zubair, Al Qadhi Nafis Ul-Din (ت ٦٣٦ هـ)

القاضي نفيس الدين بن الزبير (ت ٦٣٦ هـ) تميز في صناعة الطب والكحل وزاول مهنته في البيمارستان الناصري في القاهرة .

أبو مروان عبد الملك بن أبي العلاء ابن زهر (٤٨٦ - ٥٥٧ هـ ، ١٠٩٣ - ١١٦٢ م)

43. Ibn Zuhr (Avenzoar), Abu Marwan Abdul Malek Ibn Abi Al Alaa

ولد في أشبيلية وكان طبيباً ماهراً وعالج الحثر في العين ونصح في مداواته بالجراحة بشق شريان الحثر .

44. Ibn Ruqaiqa, Sadid Ul Din (ت ٦٣٥ هـ)

سديد الدين بن رقيقة (ت ٦٣٥ هـ) كانت له معرفة واسعة بصناعة الكحل وجراحة العين ومارس الكثير من جراحات العين ومداواتها مثل قرح الماء النازل في العين (الساد) واستعمل مقدحاً خاصاً مجوفاً يمتص الماء وقت القرح فيكون العلاج أبلغ .

جبرائيل بن بختيشوع بن جرجيس (ت ٣٩٦ هـ)

45. Jubrail Ibn Bakhtishou'a Ibn Jerjis

طبيب وكحال خدم عضد الدولة والصاحب بن عباد وله كتاب « رسالة في عصب العين » ومخطوط كتاب « طب العين » .

46. Jubrail Kahal Ul Mamoun

جبرائيل كحال المأمون

مارس الكحالة وبرع بها حتى صار كحالاً خاصاً بالخليفة المأمون في بغداد .

47. **Masswaih Abu Youhanna**

ماسويه أبو يوحنا

كان صيدلانياً ولكنه أظهر مهارة وحذقاً في معالجة أمراض العيون أيام هارون الرشيد في بغداد وعالج الخليفة ووزراه و اكتسب شهرة عظيمة .

48. **Nour Ul-Din, Al Rayis**

الرئيس نور الدين (ت ٧٣٠ هـ)

كان رئيس الكحالين بالديار المصرية .

49. **Zainab of Beni Aaud**

زينب طبيبة بني أود

اشتهرت في صدر الإسلام وكانت خبيرة بالعلاج ومداواة آلام العين وجراحاتها .

المراجع

- ١ - مجلس وزراء الصحة العرب ، منظمة الصحة العالمية ، اتحاد الأطباء العرب ، المنظمة العربية للتربية والثقافة والعلوم ، المعجم الطبي الموحد ، الطبعة الثالثة ، ميدلفانت سويسرا ، ١٩٨٣ .
- ٢ - صادق الهلالي ، محمد حكمت وليد : مشروع مصطلحات العين وأمراضها ، اللسان العربي ، العدد ٢٦ ، ص ١٣١-١٩٢ ، العدد ٢٧ ص ١٦٣-٢٢٢ .
3. Williams, Peter L. & Roger Warwick; Functional Neuroanatomy of man, Churchill-Livingston, London 1975.
4. Wolff's Anatomy of the Eye & Orbit: revised by Roger Warwick, J.K. Lewis & Co. London 1976.
5. Mountcastle, Vernon B.: Medical Physiology, Vol I, 14th ed., The C.V. Mosby Co., St. Louis 1980.
6. Moses R.A.: Adler's Physiology of the Eye, The C.V. Mosby Co., St. Louis, 1985.
7. Kanski, Jack J.: Clinical Ophthalmology, Butterworth 1984.
8. Duane T.D. & E.A. Jaeger: Clinical Ophthalmology, Vols 1-5, Harper & Row Publisher, 1982.
9. Dorland's Illustrated Medical Dictionary: 27th ed., W.B. Saunders Co., Philadelphia 1988.
10. International Dictionary of Medicine & Biology: Vols 1-3, Wiley Medical Publications, New York 1986.
11. Stein H.A., Slatt B.J. & Stein R.M.: Ophthalmic Terminology, 2nd ed., The C.V. Mosby & Co. St. Louis 1987.
- ١٢ - يوسف حتي : قاموس حتي الطبي ، الطبعة الرابعة ، مكتبة لبنان ، بيروت ١٩٨٣ .
- ١٣ - أكرم العنبري وآخرون : معجم المصطلحات الواردة في كتابهم ٧ أمراض العين ١١ ، مطبعة الإنشاء ، دمشق ١٩٨٢ .
- ١٤ - محمد عبد العزيز : دليل المصطلحات في كتابه « العين » مطابع الأهرام التجارية ، القاهرة ١٩٨٣ .
- ١٥ - أبو الحسن علي بن اسماعيل المعروف بابن سيده المتوفى سنة ٤٥٨ هـ : المخصص ، منشورات دار الآفاق الجديدة ، بيروت .
- ١٦ - أبو منصور الثعالبي المتوفى عام ٤٣٠ هـ كتاب فقه اللغة وأسرار العربية - منشورات دار مكتبة الحياة ، بيروت .
- ١٧ - ابن أبي أصيبعة المتوفى عام ٦٦٨ هـ : عيون الأنباء في طبقات الأطباء ، منشورات دار مكتبة الحياة ، بيروت .

ونحن نأمل أن يكون عملنا هذا لبنة في بناء تعريب التعليم الطبي الذي نؤمن بضرورته ، فلن يتسنى للأمة العربية مواكبة التطور الطبي العالمي والإبداع في المجالات العلمية مالم تتعلم وتفكر وتبحث بلغتها ، لغة القرآن الكريم ، التي استوعبت كل العلوم في الماضي وهي قادرة على استيعاب علوم الحاضر والمستقبل ولا يشك أحد في أن أول خطوة في تحرير الانسان هي تحريره الثقافي والفكري .

ولا بد لنا من أن نتقدم بالشكر الى منظمة الصحة العالمية (المكتب الإقليمي لشرق البحر المتوسط) وعلى رأسها معالي الدكتور حسين الجزائري لتشجيعه لنا وتعهده المنظمة بالقيام بطبع المعجم . كما نشكر كلية طب جامعة الملك عبد العزيز ومركز بحوثها وعلى رأسها الأستاذ الدكتور أسامة شبكشي لرعايتهم ومساعدتهم لنا لانجاز هذا العمل . ونتقدم بالشكر للاستاذ الدكتور محمد هيثم الخياط للملاحظات القيمة حول تنظيم المعجم وتقديمه . ولا بد لنا من شكر الإخوة الكثرين الذين ساعدوا على طبع وإظهار هذا المعجم .
والله الموفق ..

محمد حكمت وليد

صادق الهلالي

المقدمة

كثر الحديث في الحقبة الأخيرة حول تعريب التعليم الطبي واتخذ العديد من القرارات حول ضرورة تهيئة مستلزماته من مصطلحات وكتب ومراجع وأساتذة متمكنين من لغتهم العربية . كما نشر العديد من مشاريع المصطلحات الطبية العامة والخاصة . وقد جاء المعجم الطبي الموحد [١] محاولاً تنسيق المصطلحات الطبية وتوحيدها في العالم العربي الواسع من مشرقه إلى مغربه . واتخذت مؤخراً القرارات الملزمة بتعريب التعليم الطبي خلال عشر سنوات فكان لزاماً علينا جميعاً العمل في سبيل إنجاح هذه الخطوة المباركة .

وبالرغم من أهمية وضع المصطلح الطبي المجرد لكن يبقى الكثير منه بحاجة الى شرح واف ودقيق لإيضاح مدلوله العلمي واستعماله الطبي الخاص ولهذا أصبح من الضروري إعداد معاجم متخصصة كي تقوم بهذه المهمة . وقد دفعنا ذلك الى تقديم مشروع مصطلحات العين وأمراضها [٢] وها نحن نخطو الخطوة الثانية بتقديم هذا المعجم الذي يشرح هذه المصطلحات شرحاً يوضح مدلولاتها واستعمالاتها في مختلف العلوم المتعلقة بتشريح العين ووظائفها وأمراضها وجراحاتها وعلاجاتها .

وقد حاولنا في عملنا هذا جمع معظم المصطلحات الانكليزية الواردة في هذه الحقول سواء من الكتب المتخصصة بهذه العلوم [٣-٨] أو من المعاجم الطبية العامة المتداولة [٩-١٠] أو معاجم العين [١٠] أو غيرها من المصادر [١٢-١٧] التي حوت مصطلحات العين وأمراضها .

ورغبة منا في عدم زيادة البلبلة المصطلحية الطبية التزمنا أساساً قدر امكاننا بالمصطلح الوارد في المعجم الطبي الموحد ، على قلة مصطلحاته في أمراض العين ، وكذلك بالمصطلحات الشائعة والمتداولة إلا في حالات استثنائية ، وفضلنا المصطلحات الشائعة على المصطلحات القديمة المهجورة إيماناً منا بأن (الخطأ المشهور خير من الصحيح المهجور) . وقد وجدنا الكثير من المصطلحات التراثية في معاجمنا ومراجعنا [١٥-١٦] .

وبالرغم من ذلك كان علينا أن نضع مصطلحات عربية جديدة خاصة ما يتعلق منها بالمواضيع الحديثة في طب العيون وجراحاتها مثل تطبيقات أشعة الليزر في التشخيص والعلاج واختبارات العين الكهربائية وجراحات القرنية الانكسارية والجراحات المجهرية للشبكية والجسم الزجاجي حتى جاء هذا المعجم شاملاً لمعظم المصطلحات العينية قديمها وحديثها وحاولنا جهدنا شرحها شرحاً بسيطاً مختصراً للدلالة على معانيها أو استعمالاتها وأضفنا أحياناً مرادفاتنا ولكننا حاولنا في الغالب الالتزام بمصطلح واحد للمرادفات الأجنبية العديدة للمعنى الواحد .

وحتى يتواصل ماضينا المجيد مع حاضرنا المأمول فقد أضفنا ملحقاتاً للمعجم بأسماء أشهر الكحالين العرب الذين ساهموا في هذا الحقل وتركوا آثاراً مشهودة فيه .

وقد قام بإعداده عالمان فاضلان استفرغا الجهد في التنقيب عن التعبير الصحيح السهل ، والعمل على وضع التعريف الواضح الموجز ، مع الالتزام بما تم توحيدته من المصطلحات ، وشفعا النص المكتوب بعدد من الصور الإيضاحية التي زادت في نفع المعجم .

وإننا لنأمل أن يلقي هذا المعجم ما يستحقه من اهتمام ونقد ، وأن يؤلف لبنة مباركة في بنيان الصرح الصحي الجديد الذي نأمل أن نراه شامخاً في هذا الإقليم ، وأن يكون عاملاً من العوامل التي تدفع الباحثين والدارسين إلى التشمير عن ساعد الجد ، والإقبال على التأليف والتدريس والكتابة باللغة العلمية العربية .

والله من وراء القصد ..

محمد بن زيد

بسم الله الرحمن الرحيم

تقديم

بقلم

الدكتور محمد بن عبد العزيز الزواوي (الجزائري)
المدير الإقليمي لمنظمة الصحة العالمية لشبكة البحر المتوسط

هذه خطوة أخرى على درب تعريب العلوم الطبية والصحية ، غايتها الخلاص من واقع مؤلم في المؤسسات التعليمية في كثير من البلدان العربية ، يتمثل في اتخاذها من اللغات الأجنبية وسيلة للتدريس والتدريب ، في الوقت الذي تمس فيه الحاجة إلى التزام اللغة الوطنية في نقل المعلومات ضماناً لحسن الاستيعاب لدى المتلقي ، وتوفيراً لوقت المعلم والمتعلم ، وتيسيراً لمشاركة المجتمع الذي لا بد من مشاركته إذا أريد تحقيق الصحة للجميع .

ولقد اضطلع المكتب الإقليمي لمنظمة الصحة العالمية - إيماناً منه بضرورة وحتمية التدريس باللغة الوطنية - ببعض الواجب في هذا الشأن ، فأصدر الطبعة الثالثة للمعجم الطبي الموحد ، بالتعاون مع مجلس وزراء الصحة العرب واتحاد الأطباء العرب والمنظمة العربية للتربية والثقافة والعلوم ، وكان لهذا المعجم كبير فائدة في توحيد المصطلح المستعمل في مشارق الأقطار العربية ومغربها ، وفي تيسير التأليف والتدريس بالعربية من خلال توفير التعابير العلمية التي تفي بحاجة المعنى وتكون في الوقت نفسه مقبولة سهلة الاستعمال . والمكتب الآن في صدد إصدار الطبعة الرابعة لهذا المعجم بعد تنقيحه وتوسيعه بحيث يستوعب كل ما يحتاج إليه الدارس والباحث والمعلم والمتعلم .

غير أن المكتب قد رأى أن يواكب إصدار المعجم الطبي الموحد ، وهو مسرد للمصطلحات باللغة الأجنبية مشفوعة بما يقابلها باللغة العربية ، إصدار عدد من المعجمات التي تشتمل على شرح وإف ومختصر في الوقت نفسه لكل مصطلح ، وبذلك لا تقتصر مهمة المعجم على مجرد تسجيل التعبير المستعمل ، وإنما تتعدى ذلك إلى التعريف به في إيجاز غير مُجَلِّ ، تعريفاً يسهل على القارئ تكوين فكرة واضحة عن المعنى المراد ، ولو أنه لا يغني المختص عن الرجوع إلى أمهات كتب الاختصاص للتعلم في الموضوع العلمي .

وهذا المعجم هو الحلقة الأولى في سلسلة من المعاجم التخصصية في مختلف العلوم الصحية باللغة العربية ، يزمع المكتب الإقليمي إصدارها أو المساعدة على إصدارها ، راجياً بذلك أن يسهم في سد الثغرة المحسوسة في الوقت الحاضر ، من جراء حقبة من الركود الفكري الذي أدى إليه ذلك الفصام بين لغة التفكير ولغة التعبير .

ISBN 92-9021-139-3

ترحب منظمة الصحة العالمية بطلبات الحصول على الإذن باستنساخ أو ترجمة منشوراتها جزئياً أو كلياً . وتوجه الطلبات والاستفسارات في هذا الصدد إلى السيد مدير الإعلام الصحي والطبي ، المكتب الإقليمي لمنظمة الصحة العالمية لشرق البحر المتوسط ، ص.ب ١٥١٧ ، الإسكندرية ، جمهورية مصر العربية ، الذي يسره أن يقدم أحدث المعلومات عن أي تغييرات تطرأ على النصوص ، وعن الخطط الخاصة بالطبعات الجديدة ، وعن الترجمات والطبعات المكررة المتوافرة .

© منظمة الصحة العالمية ١٩٩٣

تمتع منشورات منظمة الصحة العالمية بالحماية المنصوص عليها في البروتوكول الثاني للاتفاقية العالمية لحقوق الملكية الأدبية . فكل هذه الحقوق محفوظة للمنظمة .

وإن التسميات المستخدمة في هذه المنشورة ، وطريقة عرض المادة التي تشتمل عليها ، لا يقصد بها مطلقاً التعبير عن أي رأي لأمانة منظمة الصحة العالمية ، بشأن الوضع القانوني لأي قطر ، أو مقاطعة ، أو مدينة ، أو منطقة ، أو لسلطات أي منها ، أو بشأن تعيين حدود أي منها أو تخومها .

ثم إن ذكر شركات بعينها ، أو منتجات جهة صانعة معينة ، لا يقصد به أن منظمة الصحة العالمية تخصصها بالتركية أو التوصية ، تفضيلاً لها على ما لم يرد ذكره من الشركات أو المنتجات ذات الطبيعة المماثلة .

طبع في الإسكندرية ، مصر

مُعْجَزَاتُ الْعَبْرِيِّ وَأَفْرَاضِهَا

إِعْدَاد

الدكتور

محمد حكمت وليد

دكتور في الطب (دمشق)

عضو كلية الجراحين الملكية الإيرلندية (عيون)

المستشفى التعليمي

الأستاذ الدكتور

صارق الهدالي

بكالوريوس في الطب والجراحة (بغداد)

دكتوراه في الفيزيولوجيا

مركز الملك فهد للبحوث الطبية

كلية الطب والعلوم الطبية

جامعة الملك عبد العزيز - جدة



مُنْظِمَةُ الصِّحَّةِ الْعَالَمِيَّةِ

والمكتب للدراسات والبحوث

١٩٩٣

مُعْجَزَاتُ الْعَرَبِيِّ وَأَمْرَاضُهَا

مُعْجَزَاتُ الْعَرَبِيِّ وَأَفْرَاضُهَا

إِعْدَاد

الدكتور
محمد حكمت وليد

الاستاذ الدكتور
صارق الهادي



مَنْظَرُ الصِّحَّةِ الْعَالَمِيَّةِ
الكتبة الأقباطية شرق المتوسط